

В. Л. Малец

**РЕЗУЛЬТАТЫ ХИРУРГИЧЕСКОГО ЛЕЧЕНИЯ
ОСКОЛЬЧАТЫХ ПЕРЕЛОМОВ ДИСТАЛЬНОГО
МЕТАЭПИФИЗА ЛУЧЕВОЙ КОСТИ
В РАЗНЫЕ СРОКИ ПОСЛЕ ТРАВМЫ**

*УО «Белорусский государственный медицинский университет»,
УЗ «6-я городская клиническая больница» г. Минска*

Произведена оценка отдаленных результатов хирургического лечения оскольчатых переломов дистального метаэпифиза лучевой кости в ранние (до 2-х недель) и поздние (3–4 недели) сроки после травмы. В большинстве случаев применена открытая репозиция с фиксацией отломков пластиной и винтами. Выполнено сравнение последних с резуль-

□ Оригинальные научные публикации

татами лечения посттравматических деформаций по разработанным автором методикам в одинаковые сроки (6 месяцев после операции).

Оперативное лечение во всех случаях выполняли через ладонный доступ. Использовали вопросник DASH для оценки отдаленных функциональных результатов, а также измерение амплитуды движений в лучезапястном суставе (сгибание/разгибание, пронация/супинация, лучевая/локтевая девиация).

Ключевые слова: лучевая кость, дистальный метаэпифиз, лучезапястный сустав, остеосинтез.

V. L. Malets

RESULTS OF SURGICAL TREATMENT OF SPLINTERED CHANGES OF DISTAL METAEPHYSIS OF THE RADIUS BONE IN DIFFERENT TERMS AFTER THE TRAUMA

Evaluated the long-term results of surgical treatment distal radius fractures in early (up to 2 weeks) and late (3-4 weeks) after injury were evaluated. In most cases applied open reduction and internal fixation of bone fragments with plate and screws.

The comparison of the latter with the results of treatment malunion according to the methods developed by the author was made at the same time (6 months after the operation).

Operative treatment in all cases performed through volar access. The DASH scale was used to evaluate the remote functional results, as well as the measurement of the amplitude of movements in the wrist joint (flexion/extension, pronation/supination, radial/ulnar deviation).

Keywords: radius bone, distal metaphysis, radiocarpal joint, osteosynthesis.

Перелом дистального метаэпифиза (ДМЭ) лучевой кости является одной из самых распространенных травм опорно-двигательного аппарата и наиболее частым повреждением верхней конечности, занимает ведущее место в общей структуре травматизма [1, 3]. Частота возникновения данной патологии по разным авторам составляет около 12–36% от всех переломов костей скелета и 70–90% в структуре травм костей предплечья [4, 10]. Чаще всего переломы вышеуказанной локализации возникают у людей трудоспособного возраста, что подчеркивает важность социально-экономического аспекта данной проблемы. Травма преимущественно носит сезонный характер. Количество переломов резко возрастает в зимний период. При этом значительно увеличивается число внутрисуставных повреждений, что, несомненно, влияет на тактику лечения данной патологии и результат. В структуре пострадавших преобладают женщины, повреждения у которых отмечают в 75% всех случаев. Лучезапястный сустав представляет собой собирательное понятие, имеет сложное строение, включая три сочленения: лучезапястное, локтезапястное и дистальное лучелоктевое. Дистальный отдел лучевой кости участвует в формировании лучезапястного и дистального лучелоктевого суставов, последние являются частями сложного организованного кистевого аппарата, который может правильно функционировать лишь при скоординированной работе всех своих составляющих [2].

В подавляющем большинстве случаев травма происходит при падении на разогнутую в локтевом суставе руку, с разгибанием в лучезапястном суставе, реже со сгибанием. Однако в последнее время отмечается тенденция к увеличению тяжелых осколь-

чатых переломов от воздействия высокоэнергетических травмирующих агентов, что, несомненно, связано с ростом научно-технического прогресса. Учитывая вышеизложенное, в области дистального отдела предплечья возникают тяжелые оскольчатые переломы, которые часто бывают открытыми или носят двусторонний характер с разнообразным смещением отломков и компрессией губчатого вещества кости, что является следствием дорожно-транспортных катастроф, падений с высоты и производственных травм [3]. Высокоэнергетический характер травмы довольно часто является причиной различных осложнений: посттравматическим нейропатиям срединного и локтевого нервов, повреждению мышц и сухожилий предплечья (мышцы квадратного пронатора, сухожильно-мышечной части длинного сгибателя 1 пальца, глубоких сгибателей 2 и 3 пальцев) [6, 7, 9]. Залогом успешного лечения оскольчатых переломов ДМЭ лучевой кости является восстановление анатомических взаимоотношений в лучезапястном и дистальном лучелоктевом суставах, обеспечение прочной фиксации отломков и ранней функции суставов [1, 3].

Выбор тактики лечения определяется многими факторами, такими как смещение и ротация отломков, наличие внутрисуставных фрагментов, состояние мягкотканых образований в области лучезапястного сустава, сопутствующая неврологическая симптоматика и время, прошедшее после травмы. Не всегда при консервативном лечении удается удержать отломки в правильном положении до консолидации перелома. Часто возникают вторичные смещения в разные сроки после травмы, которые можно устранить только хирургическими методами лечения.

Наиболее часто вторичное смещение происходит на 7–12 день, либо на 3–4 неделе после травмы.

Цель исследования: изучить и улучшить результаты хирургического лечения оскольчатых переломов ДМЭ лучевой кости в разные сроки после травмы, сравнить их с результатами лечения посттравматических деформаций дистального отдела лучевой кости и разработать дифференцированный выбор лечебной тактики при вышеуказанных повреждениях в разные сроки после травмы.

Материалы и методы

Нами накоплен опыт хирургического лечения 111 пациентов с оскольчатыми переломами ДМЭ лучевой кости, которые в течение 2010–2016 годов обратились за помощью в Городской клинический центр травматологии и ортопедии УЗ «6-я городская клиническая больница» г. Минска. Сроки от момента травмы до госпитализации составили от нескольких часов до 1 месяца. Учитывая сроки операции после травмы, пациенты были разделены на 2 группы: первая группа – до 2-х недель после травмы (58 человек), вторая группа 3-4 недели после травмы (53 человека). Для более детальной оценки результатов лечения в разные сроки после травмы в исследовании добавили третью группу (контрольную), куда входили пациенты прооперированные по поводу застарелых повреждений ДМЭ лучевой кости, посттравматических деформаций по разработанному автором способу (патент Республики Беларусь № 20832, № 20862), сроки с момента травмы у этой группы составляли более 2 месяцев после травмы (53 человека). Более детальная характеристика групп представлена в таблице 1.

Таблица 1. Характеристика первой, второй и третьей групп сравнения, Me(LQ;UQ), абс.(%)

Признак	Первая группа	Вторая группа	Третья группа
Возраст	53 (47,25;63,75)	52(41,61)	52(42;61)
Пол:			
мужской	9(15,4%)	9(17,0%)	14(26,4%)
женский	49(84,5%)	44(83,0%)	39(73,6%)
Всего	58	53	53

Основные жалобы пациенты из первой и второй групп предъявляли на боль, отек в области повреждения, на снижение чувствительности пальцев кисти основными жалобами пациентов третьей группы были на деформацию в области лучезапястного сустава, ограничение движения кисти как сгибательно-разгибательные, так и ротационные, на снижение чувствительности пальцев. Следует отметить, что у значительного количества пострадавших из третьей группы ведущей жалобой было ограничение супинационных движений предплечья и снижение силы захвата кисти. Для определения типа перелома в странах Западной Европы и в нашей клинике используют классификацию Ассоциации Остеосинтеза (АО). Она основана на клинко-рентгенологической характе-

ристике и подразделяет переломы вышеуказанной области на три типа (А, В, С) от наиболее простого к наиболее сложной форме, каждый тип подразделяется на три группы, последние на три подгруппы [8]. Распределение пациентов в первой и второй группах по виду перелома отражены в таблице 2.

Таблица 2. Распределение пациентов первой и второй группы по типу перелома согласно классификации АО, количество человек

Тип перелома	Первая группа	Вторая группа
Тип А	3	5
Тип В	9	1
Тип С	46	47
С.1	11	16
С.2	26	21
С.3	9	10

У большинства (38) пострадавших из первой группы контрольные рентгенограммы выполняли в сроки 10–12 дней после репозиции, у всех пациентов второй группы контрольные рентгенограммы выполнялись в сроки 6–8 дней после травмы и в 3–3,5 недели (срок смены гипсовой повязки). У всех пострадавших переломы ДМЭ лучевой кости сопровождались переломами шиловидного отростка локтевой кости, которые носили отрывной характер. У 13-ти пациентов была диагностирована посттравматическая нейропатия срединного нерва (5 из первой группы и 8 из второй), у одного пациента из первой группы был также диагностирован закрытый перелом ладьевидной кости без смещения, у одного пациента из второй группы выполнялось оперативное лечение сразу после травмы – закрытая репозиция, остеосинтез спицами ДМЭ лучевой кости, через 2,5 недели развилась клиника посттравматической нейропатии срединного нерва и выполнена контрольная рентгенография с выявлением вторичное смещением отломков, что явилось основанием для повторного оперативного вмешательства через три недели после травмы. У двух пациентов из третьей группы ранее было оперативное лечение по поводу переломов ДМЭ лучевой кости. В диагностике повреждений ДМЭ лучевой кости использовали рентгенологический метод, выполняли рентгенограммы в прямой и боковой проекции поврежденного предплечья с захватом лучезапястного и локтевого суставов. При оценке импрессии суставной поверхности в ряде случаев дополняли исследование выполнением сравнительной рентгенограммы здорового предплечья, у пациентов третьей группы это входило в комплекс обязательного исследования. При недостаточной информативности плоскостной рентгенограммы лучезапястного сустава, а также при наличии оскольчатых переломов с внутрисуставными фрагментами, у части пациентов, как этап диагностики и предоперационного планирования, выполняли рентгеновскую компьютерную томографию лучезапястных суставов (37). Данное исследование позво-

□ Оригинальные научные публикации

ляет более четко определить характер смещения отломков, импрессию суставной поверхности лучевой кости, количество фрагментов, дает более качественное представление о состоянии дистального лучелоктевого сочленения и должно обязательно выполняться в отдельном ряде случаев: многооскольчатые открытые и закрытые внутрисуставные переломы со смещением, в том числе со значительной импрессией кости в области суставной поверхности лучевой кости и ротацией фрагментов более чем на 90°. Исходя из вышеизложенного, можно констатировать, что ошибки в выборе способа оперативного лечения приводят к посттравматическим деформациям ДМЭ лучевой кости, вторичному адаптивно-му коллапсу запястья: одному из видов карпальной нестабильности, возникает необходимость проведения повторных хирургических вмешательств [1].

Показаниями к оперативному лечению были следующие признаки (после репозиции или при выполнении контрольных рентгенограмм в разные сроки):

1. Многооскольчатые внутрисуставные переломы с укорочением лучевой кости более 3 мм, угловым смещением более 20 градусов, наличием «ступеньки» на суставной поверхности более 2 мм;

2. Внесуставные переломы с наличием 2-х и более критериев нестабильности (разрыв дистального лучелоктевого сочленения; перелом шиловидного отростка локтевой кости или локтевой кости в нижней трети; оскольчатые метафизарные переломы (тип А.3); «сдвигающий» механизм травмы (тип В.2, В.3).

Исходя из наших клинических наблюдений можно констатировать, что переломы типа В (классификация АО) со смещением отломков, плоскость линии перелома которых близка к перпендикулярной или до 70° к линии суставной поверхности ДМЭ лучевой кости в любой плоскости является показанием к оперативному лечению: открытая (предпочтительно) или закрытая репозиция, остеосинтез лучевой кости. По нашим данным такая тактика лечения пациента позволяет восстановить функцию поврежденного сегмента в кратчайшие сроки (5–6 недель после травмы).

По нашему мнению, в основе успешного лечения оскольчатых внутрисуставных переломов является восстановление анатомических структур лучезапястного и дистального лучелоктевого суставов, обеспечение прочной фиксации отломков и ранней функции суставов, а также индивидуальный подход к каждому пациенту, учитывающий возраст и пол пострадавшего, характер смещения отломков, наличие внутрисуставных фрагментов, состояние костной структуры и мягкотканых образований в области лучезапястного сустава, сопутствующая неврологическая симптоматика и время, прошедшее после травмы. У всех трех групп пациентов оперативное вмешательство выполнялось с применением ладонного доступа. У многих пациентов первой и второй групп при восстановлении анатомической целостности дистального отдела лучевой кости части образовывался дефект в метафизарной зоне, который заполняли костным ауто- или аллотрансплантатом. Отломки лу-

чевой кости фиксировали пластиной и винтами или спицами Киршнера (когда технически невозможно было применить накостный остеосинтез). Применяли 3 типа пластин: DSP (Алтимед, Республика Беларусь), блокируемые пластины с угловой стабильностью LSP (ChM, MEDGAL, Республика Польша и ООО «Остеосинтез», Российская Федерация).

Для оценки функциональной активности верхней конечности после проведенного оперативного лечения использовали вопросник DASH «Неспособностей верхних конечностей», разработанный в Институте работы и здоровья (Канада) совместно с Американской академией ортопедической хирургии, рекомендованный для ортопедов, занимающихся лечением патологии верхней конечности [5]. Отличный результат соответствовал числу в диапазоне от 0 до 10,0, хороший – в пределах от 10,0 до 15,0. Удовлетворительными исходами считали число свыше 15,0. Неудовлетворительным исходам соответствовало значение DASH свыше 50,0 [2]. Статистическую обработку полученных данных производили с использованием методов непараметрической статистики, для исследуемых параметров использовали медиану и интерквартильный размах, для сравнения показателей у трех групп применяли критерий Крускала-Уоллиса, для качественной оценки использовали критерий χ^2 и точный коэффициент Фишера, статистически достоверным являлось различие с уровнем $p < 0,05$. При сравнении двух групп (1 и 2, 1 и 3, 2 и 3) применяли критерий Манна-Уитни, статистически достоверная значимость при $p < 0,05$.

Результаты и обсуждение

Изучение результатов проводили через 6 месяцев после проведенного хирургического лечения у всех трех групп. Провели сравнения трех групп между собой попарно с применением статистического критерия Манна-Уитни. Основные статистические параметры отражены в таблице 3.

Исходя из таблицы 2 можно сделать заключение, что рентгенологические результаты при сравнении групп попарно статистически значимых различий не имеют, при анализе двигательной активности можно утверждать, что статистически достоверно различие между первой и второй, второй и третьей группами, при сравнении первой и третьей групп результаты лечения статистически сопоставимы по многим показателям, однако некоторые показатели (пронация, разгибание) достоверно лучше у первой группы пациентов, оперированных в течение первых 2-х недель после травмы. Провели анализ одновременно трех групп пациентов с использованием статистического критерия Крускала-Уоллиса. Результаты функциональной активности конечности трех групп исходя из вопросника DASH отражены в таблице 4 и рисунке.

Исходя из таблицы и графика можно утверждать, что у всех пациентов первой и третьей группы отмечен отличный и хороший результат восстановления функции верхней конечности. У второй группы – 5 удовлетворительных результатов, к снижению ка-

Таблица 3. Функциональные и рентгенологические результаты первой, второй и третьей групп сравнения, Mann-Whitney Test, $p < 0,05$

Критерий	Первая и вторая группы	Первая и третья группы	Вторая и третья группы
DASH, баллы	$p = 0,000$	$p = 0,000$	$p = 0,000$
Сгибание,(°)	$p = 0,000$	$p = 0,274747$	$p = 0,000$
Разгибание,(°)	$p = 0,000$	$p = 0,000062$	$p = 0,000$
Лучевая девиация,(°)	$p = 0,000$	$p = 0,591100$	$p = 0,000$
Локтевая девиация,(°)	$p = 0,000$	$p = 0,587029$	$p = 0,000$
Пронация,(°)	$p = 0,000$	$p = 0,001166$	$p = 0,000$
Супинация,(°)	$p = 0,000$	$p = 0,318407$	$p = 0,000$
Сила кисти, кгс	$p = 0,000$	$p = 0,456952$	$p = 0,000$
Ладонный угол наклона суставной поверхности, (°)	$p = 0,158245$	$p = 0,847842$	$p = 0,239890$
Фронтальный угол наклона суставной поверхности, (°)	$p = 0,000235$	$p = 0,749876$	$p = 0,000092$
Высота шиловидного отростка лучевой кости, (°)	$p = 0,005575$	$p = 0,929434$	$p = 0,010592$

Таблица 4. Оценка результатов по шкале DASH, Me(LQ;UQ), Kruskal-Wallis $p < 0,05$

Признак	Первая группа	Вторая группа	Третья группа	Kruskal-Wallis
Результат DASH, баллы	5(4,2;5,8)	10,8(9,2;13,3)	7,5(5,8;9,2)	$H = 90,26117$ $p = 0,000$

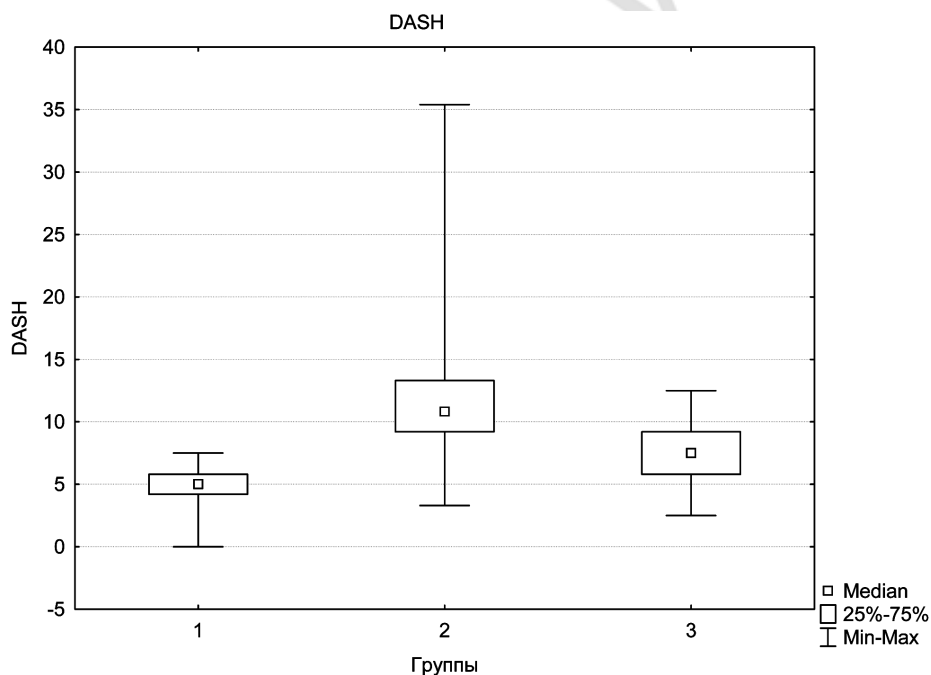


Рисунок. Оценка результатов по шкале DASH, Me(LQ;UQ), Kruskal-Wallis $p < 0,05$

чества результатов привели такие причины, как миграция винтов (1), развитие стойкой контрактуры (4), последнее связываем с возникновением нейропатии срединного нерва, и более длительной иммобилизацией у пациентов второй группы (5–6 недель). При оценке качественных критериев отмечено различие между тремя группами ($\chi^2 = 66,25$, $p = 0,000$). При сравнении качественных показателей DASH попарно между группами получены следующие различия: 1 и 2 группа – $\chi^2 = 53,64$, $p = 0,0004$; $F = 0,4832$, $p = 0,000$; 1 и 3 группы – $\chi^2 = 9,43$, $p = 0,0021$; $F = 0,085$, $p = 0,002$; 2 и 3 группа – $\chi^2 = 26,66$,

$p = 0,000$; $F = 0,2515$, $p = 0,000$. Наилучший качественный результат при оценке DASH у первой группы, наихудший у второй группы. С другой стороны производили качественную оценку восстановления амплитуды движения у трех групп (сгибание/разгибание, пронация/супинация, лучевая/локтевая девиация), измерение сила схвата кисти, а также восстановление анатомических ориентиров дистального отдела предплечья (ладонный наклон суставной поверхности, наклон суставной поверхности во фронтальной плоскости). Основные результаты лечения трех групп отражены в таблице 5.

Таблица 5. Сравнение результатов первой, второй и третьей групп пациентов, Me(LQ;UQ), Kruskal-Wallis, $p < 0,05$

Признак	Первая группа	Вторая группа	Третья группа	Kruskal-Wallis
Сгибание, (°)	79(77;80;75)	59(54;64)	78(75;80)	H = 99,22819 p = 0,000
Разгибание, (°)	78(76;79)	49(45;56)	75(70;78)	H = 113,3037 p = 0,000
Пронация, (°)	80(78;81)	74(70;76)	77(75;80)	H = 69,57452 p = 0,0000
Супинация, (°)	80(79;81)	69(64;72)	80(76;82)	H = 101,8316 p = 0,000
Лучевая девиация, (°)	25(24;28)	20(18;21)	25(24;29)	H = 72,25469 p = 0,000
Локтевая девиация, (°)	32,5(29,25;34)	23(22;25)	33(30;34)	H=95,47592 p = 0,000
Сила цилиндрического схвата кисти, кгс	21(19;22)	15(11;17)	21(19;29)	H = 61,74774 p = 0,000
Угол ладонного наклона суставной поверхности, (°)	5(4;6)	5(5,6)	5(4;6)	H = 2,514676 p = 0,2844
Угол наклона суставной поверхности во фронтальной плоскости, (°)	26(24;27)	24(24;26)	26(25;27)	H = 19,88864 p = 0,000

При детальном анализе при сравнении трех групп, можно сказать что восстановление анатомических ориентиров во всех трех группах достигнуто. Статистически достоверными являются лучшие результаты в первой и третьей группе пациентов, исходя из таблицы 2 при сравнении первой и третьей группы, все же результаты у первой группы лучше (Kruskal-Wallis, $p < 0,05$).

В процессе лечения всех трех клинических групп пациентов мы не наблюдали ни одного осложнения гнойно-воспалительного характера.

Выводы

1. Хирургический метод лечения оскольчатых переломов ДМЭ лучевой кости высокоэффективен, обеспечивает точное восстановление анатомических взаимоотношений в лучезапястном и дистальном лучелоктевом сочленениях в ранние сроки (до 2-х недель) после травмы (Kruskal-Wallis, $p < 0,05$). В поздние сроки (3–4 недели) при сохранении целостности суставной поверхности ДМЭ лучевой кости наиболее эффективным методом является корригирующая остеотомия после полного сращения перелома (Mann-Whitney Test, $p < 0,05$).

2. При лечении оскольчатых переломов ДМЭ лучевой кости со смещением отломков методом одномоментной ручной закрытой репозиции с фиксацией конечности гипсовой повязкой желательнее выполнять контрольные рентгенограммы в сроки не только 7 дней, а и в 12–13 дней после репозиции, это сроки когда наиболее часто происходит вторичное смещение отломков, что позволяет выполнить оперативное лечение с последующим хорошим результатом.

3. Переломы типа В (АО классификация) со смещением отломков характеризуются наиболее высоким риском вторичного смещения, которые возни-

кают даже при удачной репозиции с частотой 90% и большинство из которых диагностируют в поздние сроки: 3–4 недели после травмы или в сроки консолидации перелома.

Литература

1. Ашкенази, А. И. Хирургия кистевого сустава / А. И. Ашкенази. – М.: Медицина, 1990. – 138 с.
2. Волотовский, А. И. Повреждения костей и связок запястья: монография / А. И. Волотовский, А. В. Белецкий. – Минск: Тэхналогія, 2013. – 303 с.
3. Кавалерский, Г. М. Оперативное лечение внутрисуставных переломов дистального метаэпифиза лучевой кости с применением пластин с угловой стабильностью / Г. М. Кавалерский, А. В. Гаркави, П. Г. Волюков // Медицинская помощь. – 2005. – № 6. – С. 22–27.
4. *Тактические подходы к лечению переломов дистального метаэпифиза лучевой кости* / В. А. Неверов [и др.] // Вестник хирургии. – 2006. – Т. 165, № 6. – С. 112.
5. *Functional and outcome evaluation of the hand and wrist* / F. A. Schuind [et al.] // Hand Clinics. – 2003. – Vol. 19. № 3. – P. 361–369.
6. *Bieneć, T. Peripheral nerve compression neuropathy after fractures of the distal radius* / T. Bieneć, D. Kusz, L. Cielinski // J. Hand Surg. [Br]. – 2006. – Vol. 31 B, № 3. – P. 256–260.
7. *Flexor digitorum profundus tendon rupture associated with distal radius fracture malunion: a case report* / T. Ishii [et al.] // Hand Surg. – 2009. – Vol. 14, № 1. – P. 35–38.
8. *Manual of Internal Fixation. Techniques Recommended by the AO-Group* / M. E. Muller [et al.]. – 3-rd ed. – New York: Springer-Verlag, 1990. – P. 134–135.
9. *Tendon entrapment in distal radius fractures* / M. Okazaki [et al.] // J. Hand Surg. [Br]. – 2009. – Vol. 34 E, № 4. – P. 479–482.
10. *Vasenius, J. Operative Treatment of distal radius fracture* / J. Vasenius // Scand. J. Surg. – 2008. – Vol. 97. – P. 290–297.

Поступила 10.03.2017 г.