

С. С. Лемешевская, А. Э. Макаревич, А. Ю. Почтавец,
М. К. Недзведзь, А. И. Лемешевский

СИСТЕМНЫЕ ПРОЯВЛЕНИЯ ХРОНИЧЕСКОЙ ОБСТРУКТИВНОЙ БОЛЕЗНИ ЛЕГКИХ (ХОБЛ): СОСТОЯНИЕ МЫШЕЧНОЙ ТКАНИ

УО «Белорусский государственный медицинский университет»

В статье освещены изменения скелетной мускулатуры, наблюдаемые у пациентов при хронической обструктивной болезни легких. Ультразвуковая денситометрия позволяет оценить структуру мышечной ткани. В ходе работы исследована вспомогательная дыхательная мускулатура у мужчин с различной степенью тяжести ограничения скорости воздушного потока (GOLD 1, 2, 3). Выполнена количественная оценка акустических свойств мышц с помощью построения их амплитудных гистограмм, использован ряд денситометрических индексов.

Для оценки точности применяемого ультразвукового метода в диагностике дистрофических изменений вспомогательных дыхательных мышц проведено морфологическое исследование биопсийного материала мышечной ткани.

Ключевые слова: скелетная мускулатура, хроническая обструктивная болезнь легких.

**S. S. Lemiasheuskaya, A. E. Makarevich, A. Yu. Pochtavtsev,
M. K. Nedzvedz, A. I. Lemeschewskij**

SYSTEMIC MANIFESTATIONS OF CHRONIC OBSTRUCTIVE PULMONARY DISEASE (COPD): THE STATE OF MUSCLE TISSUE

This article presents changes in skeletal muscles occurring in patients with chronic obstructive pulmonary disease. Ultrasound densitometry allows to evaluate the structure of the muscle tissue. During the work auxiliary respiratory muscles has been investigated in men with varying severity of airflow limitation

□ В помощь практикующему врачу

(GOLD 1, 2, 3). *The quantitative assessment of the acoustic properties of muscles was realized by building their amplitude histograms using densitometry indices. The morphological investigation of biopsies of muscle tissue was used for assessment the accuracy of the ultrasound method in the diagnosis of degenerative changes of the auxiliary respiratory muscles.*

Key words: skeletal muscle, chronic obstructive pulmonary disease.

В последнее десятилетие, среди системных проявлений ХОБЛ, большое внимание уделяется дисфункции скелетных мышц, характеризующейся прогрессирующим их атрофией с последующей потерей мышечной силы и массы [2, 4, 6]. Нарастание утомления, слабости, атрофии дыхательной мускулатуры ассоциируются с возникновением одышки, снижением толерантности к физической нагрузке, дальнейшим нарастанием гипоксии, синдромом апное во время сна и высокой летальностью [3].

Причиной одышка и снижения толерантности к физической нагрузке является дисбаланс между функциональными возможностями респираторных мышц и потребностями организма. Пациенты с тяжелой ХОБЛ, при наличии выраженной дыхательной недостаточности и гиперкапнии, нуждаются в проведении неинвазивной искусственной вентиляции легких, позволяющей улучшить качество и продолжительность жизни.

К инспираторным мышцам относят: диафрагму, наружные межреберные мышцы, грудинореберные, лестничные, грудиноключично-сосцевидные. Экспираторную группу мышц составляют: наружная и внутренняя косые мышцы живота, поперечная и прямая мышцы живота, внутренние межреберные мышцы [1, 9]. Недостаточная, неэффективная работа инспираторной мускулатуры приводит к гиповентиляции, а экспираторной мускулатуры – к развитию динамической гиперинфляции и нарушению кашлевого толчка, что затрудняет отхождение мокроты. Для получения адекватной альвеолярной вентиляции инспираторная мускулатура пациента, страдающего ХОБЛ, должна генерировать большее отрицательное внутригрудное давление, чем в норме. Это связано с наличием: внутреннего положительного давления в конце выдоха и гиперинфляции, как статической (из-за потери эластической тяги легких при эмфиземе легких), так и динамической (при увеличении частоты дыхания и последующего относительного укорочения времени выдоха – уменьшается экспираторный воздушный поток) [7].

Длительное существование нарушений бронхиальной проходимости приводит к перенапряжению дыхательной мускулатуры и снижению ее способности генерировать максимальное усилие. Установлено [1, 4], что на начальных этапах ХОБЛ респираторная мускулатура отвечает гипертрофией на повышение функциональной нагрузки. Затем, по мере прогрессирования заболевания, уменьшается сила сокращения дыхательных мышц, и нарастают атрофические изменения (причины которых до конца не выяснены).

Проведенные ранее исследования [1, 9] дали достаточно полные представления о нарастании пато-

логических изменений в диафрагме, и в целом в респираторных мышцах при прогрессировании ХОБЛ. Отмечено, что морфологические изменения, происходящие в ходе повреждения миофибрилл, различны. Описано уменьшение количества капилляров в единице площади скелетной мышечной ткани у пациентов, страдающих ХОБЛ [10]. Известно, что снижение физической активности благоприятствует физиологической атрофии мышц, которая полностью обратима при возобновлении нагрузок. Однако при ХОБЛ, такая атрофия мышц обратима только частично. Установлено [8], что при ХОБЛ происходит смена мышечных волокон (оксидативного типа I на гликолитический тип II), **сочетающаяся со снижением уровня оксидативных ферментов** (участвующих в окислении углеводов и жирных кислот) и площади поперечного сечения мышечных волокон. При этом также уменьшается эффективность механической работы мышц и увеличивается продукция молочной кислоты, – что приводит к формированию метаболического ацидоза [1, 11]. Показано [14], что снижение мышечной оксидативной способности обратимо лишь до некоторой степени.

Полагают [4, 10], что развитие дисфункции скелетных мышц при ХОБЛ происходит благодаря совокупности действия ряда факторов, и что дыхательные мышцы вовлекаются в этот процесс с некоторым опозданием по отношению к другим скелетным мышцам. К факторам, способствующим патологическим изменениям скелетной мускулатуры, относят: малоподвижный образ жизни, гиперкапнию, гипоксию, оксидативный стресс, нарушение статуса питания, прием системных глюкокортикостероидов, электролитные нарушения и снижение уровня анаболических гормонов [4]. В патогенезе мышечной дисфункции у пациентов, страдающих ХОБЛ, ключевая роль отводится системной воспалительной реакции [12]. Увеличение циркулирующих провоспалительных цитокинов (ИЛ-1, ИЛ-2, ИЛ-6, интерферон-гамма, ФНО- α) приводит к снижению синтеза мышечных белков. ФНО- α способствует (прямо или опосредованно) развитию системного воспалительного процесса, протеолизу миозина тяжелых цепей, снижению уровня тестостерона и увеличению синтеза катехоламинов [13].

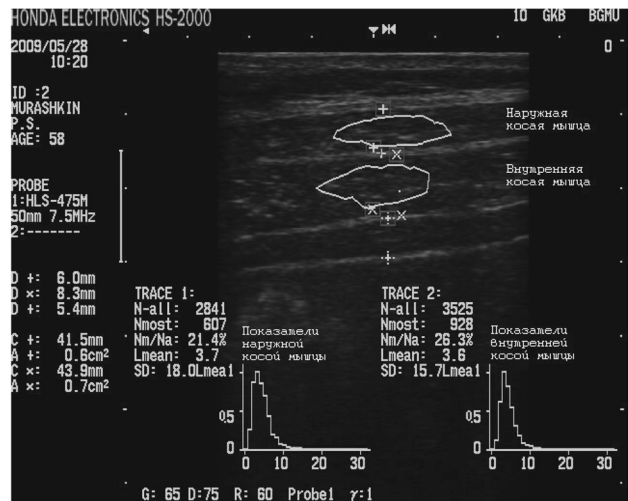
При стероидной миопатии повреждаются, главным образом, волокна типа IIb [7]. Глюкокортикостероиды снижают локальную и системную экспрессию инсулиноподобного фактора роста, что приводит к уменьшению продукции контрактильных белков, росту обмена биохимических субстратов и катаболизма миофибрилл [7, 14]. Анализ биопсийного материала квадрицепса у пациентов со стероидной миопатией показал наличие диффузной атрофии и некроза волокон,

с увеличением соединительной ткани между волокнами и количества ядер миофибрилл [7].

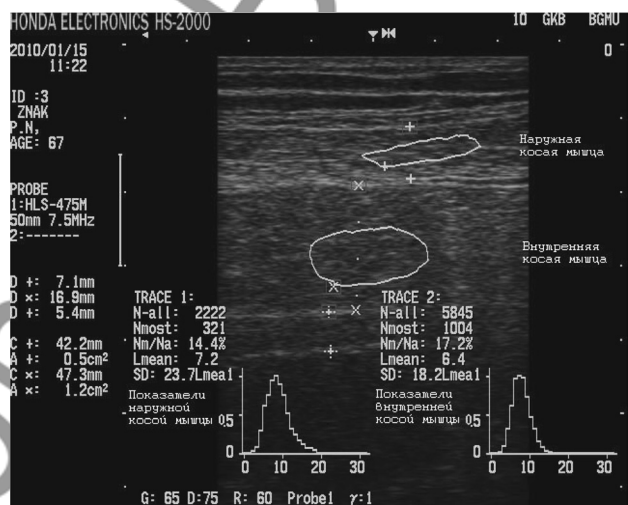R. Casaburi [5] показал, что тренировки, развивающие выносливость мышц (ходьба), на фоне введения тестостерона мужчинам, страдающим ХОБЛ, приводили к увеличению числа капилляров в мышцах и концентрации аэробных энзимов, а упражнения, развивающие силу мышц – к увеличению площади поперечного сечения мышц. Таким образом, введение тестостерона этим пациентам способствовало увеличению массы и силы скелетных мышц.

В настоящее время функциональное состояние дыхательной мускулатуры оценивается рядом неинвазивных и инвазивных методов: спирометрией, измерением максимального ротового инспираторного и экспираторного давлений, определением параметров внешнего дыхания с использованием измерения трансдиафрагмального давления, изучением распределения спектра электромиограммы, стимуляцией диафрагмального нерва, определением времени релаксации инспираторных мышц, ультразвуковым и другими методами [3]. К преимуществам ультразвукового исследования следует отнести возможности непосредственного определения структуры и функционального состояния отдельно взятых мышц, а не только косвенную их оценку. Предполагается, что в дальнейшем это позволит осуществлять раннее выявление патологических процессов в дыхательной мускулатуре, своевременно их корректировать и проводить профилактику слабости дыхательной мускулатуры.

Материалы и методы. Выполнена количественная оценка акустических свойств мышц с помощью построения их амплитудных гистограмм. В работе использовался ультразвуковой сканер HONDA Electronics HS-2000 (линейный датчик 7,5 МГц/50 мм) с большим количеством (256) оттенков серого цвета (что определяло качественный уровень гистограммы). Для оценки дыхательной мускулатуры на основе данных гистограммы использован ряд денситометрических индексов: гомогенности мышцы (ИГМ), характеризующий гомогенность исследуемой мышцы; экзогенности мышцы (ИЭМ) – на основе уровня оттенка серой шкалы, наиболее часто встречающегося в очерченной зоне; структурной плотности мышцы (ИСПМ), позволяющий оценивать мышцы разной величины и SD – среднеквадратичное отклонение L mean (уровень оттенка серой шкалы, наиболее часто встречающийся в очерченной зоне). При ультразвуковом исследовании вспомогательных дыхательных мышц в контрольной группе мышечная ткань представляла собой слабоэхогенную однородную структуру. На рис. 1, А представлена амплитудная гистограмма наружной и внутренней косых мышц живота здорового мужчины; узкое основание графика указывает на однородность ткани. У пациентов, страдающих ХОБЛ, мы наблюдали усиление экзогенности в связи с неоднородностью мышечной ткани. Это совпадало с расши-



А)



В)

Рисунок 1. Ультразвуковое исследование наружной и внутренней косых мышц живота с анализом амплитудных гистограмм; а) мужчины из контрольной группы, в) пациента, страдающего ХОБЛ

рением основания амплитудной гистограммы и изменениями ИГМ, ИЭМ и ИСПМ (рис. 1, В).

Для оценки точности применяемого нами ультразвукового метода в диагностике дистрофических изменений вспомогательных дыхательных мышц нами проведено морфологическое исследование биопсийного материала ткани внутренней косой мышцы живота, полученного в ходе плановой герниотомии, у мужчин с ХОБЛ I, II степени тяжести по спирометрической классификации GOLDи в группе контроля. Разрастание в мышечной соединительной ткани (рис. 2) как эндо-, так и перимизиальной, рыхлой и плотной наблюдались у 100% пациентов ХОБЛ II и у 75% больных ХОБЛ I. Однако, в группе контроля эти изменения также присутствовали, но в меньшей степени, что указывает на не специфичность данного признака. В ходе прогрессирования заболевания наблюдалось более выраженное разрастание соединительной ткани.

Врастание жировой клетчатки в мышечную ткань наблюдалось как в группе контроля, так и у пациентов

□ В помощь практикующему врачу




Рисунок 2. Участки межучточного склероза (↓), большое количество коллагеновых волокон (окраска по Ван-Гизону × 100)

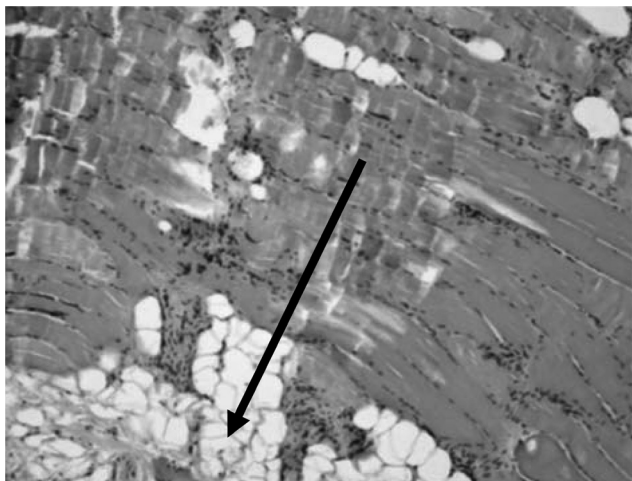


Рисунок 3. Вращение жировой клетчатки (↓) в мышечную ткань, пролиферация клеток перимизия (окраска гематоксилин-эозином × 100)

из групп ХОБЛ (что указывает на неспецифичность указанных изменений) с увеличением частоты встречаемости данного признака в ходе прогрессирования заболевания. При морфологическом исследовании отмечалось очаговое вращение жировой клетчатки между сохраненными и поврежденными мышечными волокнами (рис. 3).

Нами были выявлены атрофические изменения мышечной ткани как у пациентов с ХОБЛ, так и в контрольной группе. В ходе прогрессирования ХОБЛ наблюдалось статистически значимое увеличение доли пациентов с атрофическими изменениями мышечной ткани. Следует отметить, что этот признак не специфичен для ХОБЛ, так как встречался и в группе контроля.

Миолиз наблюдался у больных ХОБЛ в 92% случаев и достоверно реже (9%) у пациентов в контрольной группе. У наблюдаемых нами больных ХОБЛ выявлялись участки миолиза, в области которых име-

лась пролиферация клеток перимизия, местами выстраивающихся в непрерывные ряды.

Контрактуры миофибрилл чаще наблюдались при ХОБЛ II у 85% пациентов и у 67% – при ХОБЛ I. Контрактуры миофибрилл (группы «пересокращенных» миофибрилл) – одна из наиболее часто встречающихся форм мышечной дистрофии, когда миофиламенты становятся разрегулированными, смещенными, а миофибриллы теряют поперечную исчерченность. В группе контроля контрактур миофибрилл не было выявлено. Имелись достоверные отличия между двумя группами ХОБЛ и контролем.

Пролиферация фибробластов наблюдалась только у пациентов, страдающих ХОБЛ. С наличием статистически значимого увеличения данного признака в группе ХОБЛ II по сравнению с группой ХОБЛ I.

При сопоставлении результатов морфологического и ультразвукового исследований мышечной ткани установлена возможность использования ультразвуковой денситометрии для диагностики ряда дистрофических изменений мышечной ткани: разрастания соединительной ткани, вращение жировой клетчатки, атрофии (отношение правдоподобия для положительного результата составило 1,34, 1,20 и 1,33 соответственно).

Таким образом, предложен метод ультразвуковой оценки вспомогательных дыхательных мышц при ХОБЛ, позволяющий выявить структурные изменения мышечной ткани в ходе прогрессирования заболевания. Установлена зависимость между тяжестью клинической картины заболевания и дистрофическими изменениями вспомогательных дыхательных мышц.

Литература

1. Чучалин, А. Г. Нарушение функции дыхательных мышц при хронических обструктивных заболеваниях легких / А. Г. Чучалин, З. Р. Айсанов // *Терапевт. арх.* – 1988. – Т. 70, № 8. – С. 126–132.
2. Agusti, A. G. N. Systemic effects of chronic obstructive pulmonary disease / A. G. N. Agusti [et al.] // *Europ. Respir. J.* – 2003. – Vol. 21, № 45. – S. 347–360.
3. ATS/ERS Statement on respiratory muscle testing // *Amer. J. Respir. Crit. Care Med.* – 2002. – Vol. 166. – P. 518–624.
4. Casaburi, R. American Thoracic Society / European Respiratory Society. Skeletal muscle dysfunction in chronic obstructive pulmonary disease / R. Casaburi // *Amer. J. Respir. Crit. Care Med.* – 1999. – Vol. 159. – S. 1–40.
5. Effects of testosterone and resistance training in men with chronic obstructive pulmonary disease // R. Casaburi [et al.] // *Amer. J. Respir. Crit. Care Med.* – 2004. – Vol. 170. – P. 870–878.
6. Fitting, J. W. Respiratory muscles in chronic obstructive pulmonary disease / J. W. Fitting // *Swiss Med. Weekly.* – 2001. – Vol. 131. – P. 483–486.
7. Laghi, F. Disorders of the respiratory muscles / F. Laghi, M. J. Tobin // *Amer. J. Respir. Crit. Care Med.* – 2003. – Vol. 168. – P. 10–48.
8. Mador, M. J. Skeletal muscle dysfunction in chronic obstructive pulmonary disease / M. J. Mador, E. Bozkanat // *Respir. Res.* – 2001. – Vol. 2, № 4. – P. 216–224.
9. Murray, D. Altose. The Physiological basis of pulmonary function testing. Respiratory muscles / D. Altose Murray // *Clinical Symposia.* – 1979. – Vol. 31, № 2. – P. 3–7.

В помощь практикующему врачу

10. *Orozco-Levi, M.* Structure and function of the respiratory muscles in patients with COPD: impairment or adaptation? / M. Orozco-Levi // *Europ. Respir. J.* – 2003. – Vol. 22, Suppl. 46. – P. 41–51.

11. *Reduced* mitochondrial density in the vastuslateralis muscle of patients with COPD / H. R. Gosker [et al.] // *Europ. Respir. J.* – 2007. – Vol. 30, № 1. – P. 73–79. Wouters, E. F. M. Nutrition and metabolism in chronic respiratory disease / E. F. M. Wouters, A. M. W. J. Schols. – *Europ. Respir. Monograph* 24. – 2003. – Vol. 8. – 180 p.

12. *Skeletal* muscle apoptosis and weight loss in chronic obstructive pulmonary disease / A. G. N. Agusti [et al.] // *Amer. J. Respir. Crit. Care Med.* – 2002. – Vol. 166. – P. 485–489.

13. *Van Eeden, S. F.* Chronic obstructive pulmonary disease: a chronic systemic inflammatory disease / S. F. van Eeden, D. D. Sin // *Respiration.* – 2008. – Vol. 75, № 2. – P. 224–238.

14. *Wouters, E. F. M.* Nutrition and metabolism in chronic respiratory disease / E. F. M. Wouters, A. M. W. J. Schols. *Europ. Respir. Monograph* 24. – 2003. – Vol. 8. – 180 p.

Поступила 22.04.2014 г.