

*А.А. Татур*

## **ЦИРКУЛЯРНАЯ РЕЗЕКЦИЯ ТРАХЕИ В ЛЕЧЕНИИ ЕЕ РУБЦОВЫХ СТЕНОЗОВ**

*УО «Белорусский государственный медицинский университет»*

---

*Изучены результаты циркулярной резекции трахеи (ЦРТ) у 40 пациентов с рубцовым стенозом трахеи (РСТ). У 38 пациентов РСТ был ятрогенной этиологии после дыхательной реанимации (95%), у 1 – после травматического разрыва трахеи, у 1 - в результате риносклеромы. Диагностика РСТ основывалась на результатах комплексного КТ и видетрахеобронхоскопического исследования, которое позволяло определить оптимальный метод лечения. Приведены показания, противопоказания для ЦРТ, и результаты традиционной методики ЦРТ у 6 пациентов и оригинальной техники с использованием для укрепления трахеального анастомоза васкуляризированного лоскута тимуса у 34.*

**Ключевые слова:** *трахея, рубцовый стеноз, циркулярная резекция, трахеальный анастомоз, васкуляризированный лоскут тимуса.*

A.A. Tatur

### CIRCULAR TRACHEAL RESECTION IN TREATMENT OF CICATRICIAL STENOSIS

*It was studied the results of the circular tracheal resection (CTR) of 40 patients with cicatricial tracheal stenosis (CTS). In 38 patients CTS was iatrogenic after respiratory reanimation (95%), in 1 - after traumatic rupture of cervical trachea (2,5%), in 1 - after rhinoscleroma (2,5%). The basis of the diagnostic of CTS was the complex videotracheobronchoscopic and CT investigation, which directed differentiated method of the treatment. Contraindications for CTR and results of traditional method CTR in 6 patients and original technique using a thymus pedicle flap for wrapping tracheal anastomosis in 34 patients are given.*

**Key words:** trachea, cicatricial stenosis, circular resection, tracheal anastomosis, thymus pedicle flap.

В настоящее время основной причиной развития стеноза трахеи является ее рубцовая трансформация вследствие длительной интубации или трахеостомии (ТС) с развитием фиброзного утолщения ее стенки с циркулярным сужением просвета и утратой каркасной функции вследствие хондромалиции. Значительно реже сегодня встречаются рубцовые стенозы трахеи (РСТ) травматического или воспалительного генеза. По мнению Н. С. Grillo, (2004), ятрогенные повреждения трахеи при искусственной вентиляции легких привели к созданию целого нового направления в торакальной хирургии [11]. Увеличение количества многочасовых реконструктивных хирургических вмешательств, успехи реаниматологов в проведении длительной респираторной поддержки у пациентов с тяжелыми травмами и заболеваниями привели к увеличению числа пациентов с РСТ, частота развития которых достигает 0,2 -25% [1,2, 4, 5, 9,11]. Лечебная тактика при РСТ нередко зависит от профиля больницы, в которую обратился или был направлен пациент, и специальности врача. Оптимально на основании оценки результатов рентген-эндоскопического обследования дифференцированно применять эндоскопические реканализации, паллиативные этапные трахеопластические вмешательства и циркулярные резекции трахеи (ЦРТ) с формированием гортанотрахеального или межтрахеального анастомоза. Эндоскопические реканализации достаточно эффективны при грануляционных, мембранозных и коротких РСТ, а также при подготовке больного к ЦРТ [1, 3, 4, 8, 13]. Единственным радикальным методом лечения РСТ является ЦРТ, которая позволяет одновременно удалить рубцово-измененный участок трахеи и восстановить ее адекватную проходимость. Вместе с тем ЦРТ остается сложным вмешательством, многие проблемы применения которого пока не решены проходимость [1, 2, 4, 6, 7, 8,9, 10, 11, 14].

#### Материал и методы

В Республиканском центре торакальной хирургии (РЦТХ) на базе УЗ «10-я ГКБ г. Минска в 1996-2012 г.г. на лечении находилось 124 пациента с РСТ, из которых 40 (32,3%) была выполнена ЦРТ с формированием межтрахеального у 26 (65,0%) и крикотрахеального у 14 (35,0%) анастомозов. Преобладали больные в возрасте 20-50 лет (75%), причем мужчин было 55,0%, а женщин –45,0%. Для уточнения диагноза и определения тактики лечения всем 40 пациентам выполнялось комплексное рентген-эндоскопическое обследование, которое позволило установить локализацию, степень, протяженность стеноза и определить возможность выполнения ЦРТ в плановом порядке после индивидуальной предоперационной подготовки. В послеоперационном периоде проводилось лечение, направленное на профилактику трахео-бронхо-легочных и раневых гнойно-воспалительных осложнений. В 1996-99 г.г. в РЦТХ у 6 пациентов использована традиционная техника ЦРТ с ограничением трахеального анастомоза лоскутом грудино-ключично-сосцевидной мышцы [1, 6]. В 2000-2012 г.г. у 34 пациентов выполнена ЦРТ с пластикой анастомоза васкуляризированным лоску-

том тимуса (ВЛТ) по разработанному в клинике способу [4]. Изучены непосредственные и отдаленные результаты ЦРТ, выполненных с применением традиционной (контрольная группа) и разработанной в РЦТХ техник (основная группа). Отдаленные результаты оценивались как «хорошие» при полном отсутствии одышки при физической нагрузке, отсутствии трахеостомы или стента и диаметре трахеи в зоне анастомоза более 8-9 мм. «Удовлетворительные» результаты были при отсутствии одышки и затрудненного дыхания в покое, но появлении их при физической нагрузке, отсутствии трахеостомы или стента при стойком диаметре трахеи 6-8 мм. Результат был «неудовлетворительным» при смерти больного по причине, связанной с лечением РСТ, при рецидиве стеноза прежней степени и сохранении канюленосительства или стента в трахее [2, 3, 6, 11, 12].

#### Результаты и обсуждение

Причинами развития РСТ у 38 пациентов (95%) были длительная компрессия стенки трахеи манжеткой интубационной трубки и дефекты наложения ТС. У 23 больных РСТ возник после интубации трахеи и ИВЛ (60,5%), у 15 – после интубации и наложения ТС (39,5%), у одного пациента со склеромой - после ТС (2,5%), и у одного он явился результатом поперечного разрыва трахеи (2,5%). Наиболее частой патологией, потребовавшей интубации трахеи и проведения ИВЛ длительностью от 2 до 45 суток, была сочетанная травма (12) и тяжелые повреждения головного мозга (14) (68,4%). Среди других показаний к дыхательной реанимации были глубокая флегмона шеи, медиастинит, пневмония, бронхиальная астма, отравления, инфаркт мозга, панкреонекроз. Стенозы локализовались в шейном и верхне-грудном отделах трахеи, что подтверждает ведущую роль в патогенезе РСТ постоянно раздутой манжеты, находящейся в одной позиции, с развитием микроциркуляторных нарушений гнойно-некротического трахеита.

Из 38 больных с постинтубационным РСТ в процессе ИВЛ у 23 (60,5%) была наложена ТС. Развитию РСТ у них способствовали «верхняя» ТС и неадекватные параметры канюли. При поступлении ТС была у 6 больных (15%), 2 пациента на первом этапе работы были оперированы с функционирующей ТС с развитием осложнений. Четверо других пациентов были деканюлированы, а просвет трахеи до ЦРТ поддерживали эндоскопически до заживления свища. У 4 пациентов (10%) РСТ сочетался с трахеопищеводным свищом (ТПС) постинтубационной (75%) и травматической этиологии (25%).

Диагностическая программа у пациентов с РСТ проводим в соответствии с разработанным в РЦТХ алгоритмом [4], который в соответствии с параметрами стеноза позволяет определить срочность проведения и характер лечебных мероприятий при поступлении пациента, выбрать оптимальный окончательный метод лечения и оценить его результаты. Основным симптомом, по которому судили о наличии РСТ, было затруднение дыхания при нагрузке или в покое вплоть до стридорозного. У 39,5% пациентов клиническая

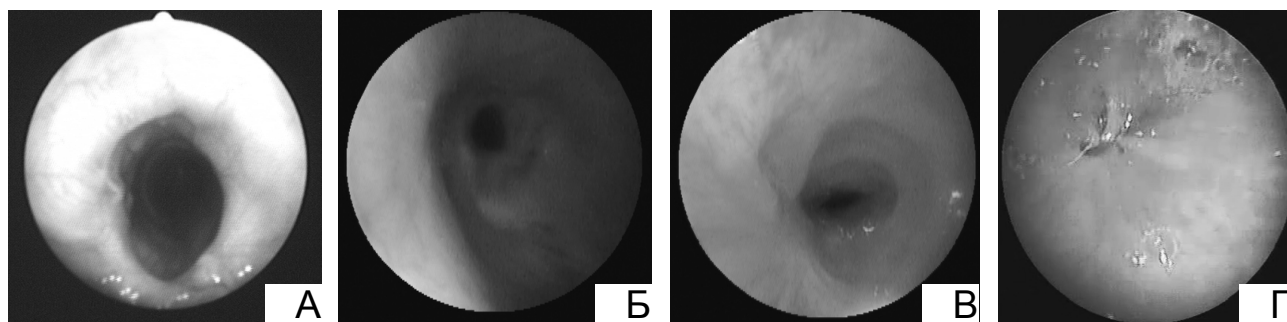


Рис. 1. Эндоскопическая картина постинтубационных рубцовых стенозов трахеи I – IV ст.: а) стеноз I ст.; б) II ст.; в) III ст.; г) IV ст.- окклюзия просвета трахеи над канюлей.

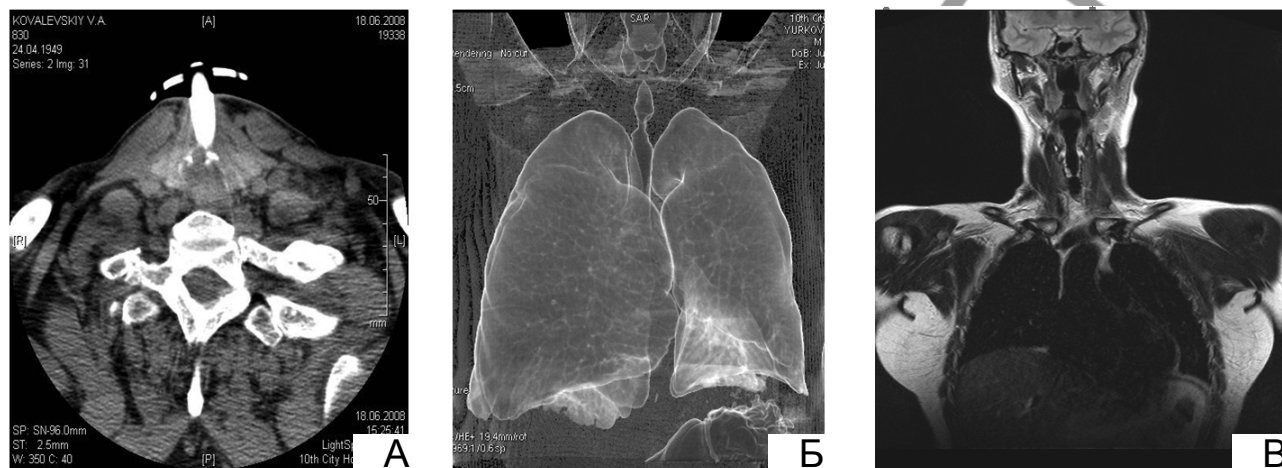

Рис. 2. Лучевая визуализация РСТ: а) РСТ IV ст. - облитерация просвета трахеи над трахеостомической канюлей (МСКТ, аксиальный срез); б) ограниченный РСТ II ст. (МСКТ, трехмерная реконструкция); в) короткий РСТ II ст.(МРТ)

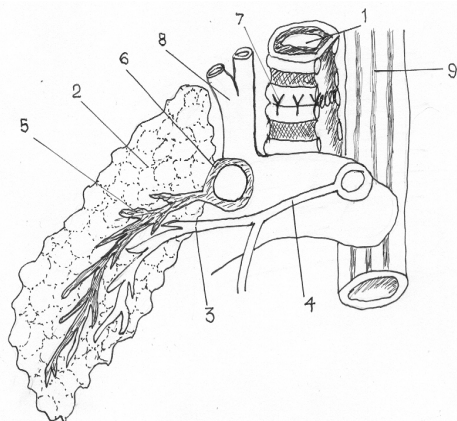
картина РСТ развилась спустя 3-4 недели после экстубации или деканюляции, у 60,5% - через месяц и более. Видеотрахеобронхоскопия (ВТБС) - основной метод диагностики РСТ, позволяющий определить локализацию и степень сужения (Рис.1), наличие грануляций, отека, воспалительной инфильтрации, при проходимости для аппарата - его протяженность, наличие и выраженность хондромалии и деформации хрящевых полуколец, характер трахеобронхита, наличие ТПС. В соответствии с принятой в РЦТХ классификацией [4] стенозы I ст. были у 3 пациентов (7,5%), II ст. – у 13 (32,5%), III ст. – у 25 (62,5%), IV ст. – у 1 (2,5%).

Основным параметром, характеризующим резектабельность стеноза, является его протяженность с учетом наличия и локализации ТС и ТПС. *Протяженные стенозы* были у 32 больных (80,0%) с длиной зоны сужения от 1,5 до 3,8 см, в среднем –  $3,1 \pm 0,4$  см. *Распространенные сужения* выявлены у 8 пациентов (20,0%) с длиной стенозированного сегмента от 4,0 до 4,6 см и в среднем составила  $4,3 \pm 0,2$  см. Мультиспиральная КТ (Рис.2 а, б) и магнитно-резонансная томография (МРТ) (Рис. 2, в) позволяют уточнить локализацию, протяженность, степень сужения и вовлеченность в процесс паратрахеальных тканей. Функционирующая ТС была у 6 пациентов (15,0%). У 4 пациентов ограниченный РСТ II ст. (3) и IV ст. (1) сочетался с ТПС постинтубационного (3) и травматического (1) генеза.

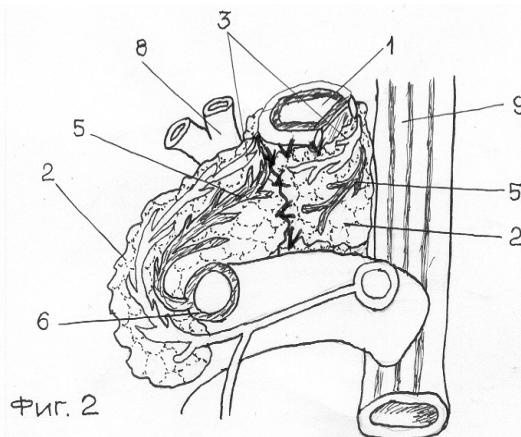
В соответствии с применяемым в РЦТХ лечебно-диагностическим алгоритмом ЦРТ является *операцией выбора* при ее ограниченном ( $\geq 1,0$  см -  $\leq 4,0$ - $4,5$  см) рубцовом стенозе I - III ст. Противопоказания для проведения ЦРТ могут быть абсолютными и относительными. Она абсолютного противопоказана при: 1) обширном (более 4,5 -5 см) одноуровне-

вом или мультифокальном РСТ с или без ТПС; 2) сочетании РСТ с двухсторонним паралитическим стенозом гортани или обширным трахеопищеводным свищем; 3) протяженном РСТ IV ст. с функционирующей ТС; 4) выраженном нарушении разделительной функции гортани; 5) декомпенсации сердечно-сосудистой и дыхательной недостаточности. Наличие воспаления в зоне стеноза, сопутствующая сердечно-сосудистая, дыхательная и психо-неврологическая патология, сахарный диабет, гнойный трахеобронхит, функционирующая ТС и гнойно-воспалительный процесс в зоне операционного доступа требуют целенаправленного лечения, и ряд больных может быть подготовлен к ЦРТ. При наличии противопоказаний к ЦРТ проводится дифференцированно эндоскопическое лечение или выполнение трахеопластики с формированием просвета трахеи на Т-образном стенде. При нарастании стридора и неэффективности медикаментозной терапии оптимальна срочная эндоскопическая коррекция с выполнением интубации трахеи на 12-18 часов. При невозможности ее выполнения и угрозе асфиксии в неспециализированных клиниках показана ТС или реТС через зону стеноза или несколько каудальной опытным хирургом или оториноларингологом с введением в просвет трахеи канюли или расщепленной интубационной трубки [2, 3, 4, 5]. ЦРТ при РСТ не должна выполняться в ургентном порядке, поскольку только у хорошо обследованных и подготовленных к операции пациентов имеется минимальный риск развития больших осложнений [11].

Всем больным в обязательном порядке проводилась предоперационная подготовка, которая индивидуально включала деканюляцию (4), бужирование (4), электроэксцизию грануляций или лазерную реканализацию зоны стеноза



Фиг. 1



Фиг. 2

**Рис. 3.** Схема укрепления межтрахеального анастомоза лоскутом тимуса на сосудистой ножке: а) мобилизован тимус на сосудистой ножке и сформирован межтрахеальный анастомоз; б) циркулярное окутывание анастомоза тканью вилочковой железы с тимотрахеопексией. Обозначения: 1- трахея; 2- тимус; 3- a. thymica; 4- a. thoracica int. sin.; 5 - a. thymica; 6- V. brachiocephalica sin.; 7- линия швов анастомоза; 8- Tr. brachiocephalicus; 9- пищевод.

(9), лечение гнойного трахеобронхита (10), а также – продолжение лечения основной патологии. Длительность ее варьировала от 7 до 18 дней и в среднем составила  $11,6 \pm 1,57$  суток. Оротрахеальная интубация трахеи выполнена у 38 больных (95,0%), через ТС – у 2 (5,0%). Интубационная трубка через зону стеноза проведена у 17 больных со стенозами I-II ст. (42,5%). У 23 пациентов (57,5%) со стенозами II-III ст. конец трубки под эндоскопическим контролем устанавливали над верхним краем сужения. После трахеолиза и каудальной трахеотомии осуществляли систему «шунт-дыхания», которую считаем безопасным, нетравматичным и эффективным способом проведения ИВЛ во время ЦРТ. Однолегочная интубация через дистальную трахеотомию выполнена нами на первом этапе работы у 3 больных, и в последующем мы от нее отказались. Мы считаем, что оптимальным доступом к шейному, верхне- и среднегрудному отделам трахеи является цервикотомия с верхней продольно-поперечной стернотомией по III-му межреберью или манубриотомией, который использован нами у 95 % пациентов, и лишь у 5% больных применена U-образная цервикотомия.

При выполнении ЦРТ особое внимание обращали на: 1) определение протяженности резекции в пределах здоровых тканей и применения адекватных ей мобилизационных маневров; 2) технику формирования анастомоза с обеспечением минимального натяжения швов между концами трахеи или гортанью и трахеей; 3) укрепление трахеального анастомоза васкуляризированным лоскутом аутоткани (мышца, щитовидная железа, лоскут тимуса). С учетом определения четких противопоказаний к ЦРТ по протяженности стеноза выполнения дополнительной ее мобилизации или вынужденной постановки дистальнее анастомоза постоянного Т-стента не было. По традиционной методике [П П] резекция трахеи нами выполнена у 6 больных с формированием анастомоза узловыми швами викрилом с наложением разгрузочных швов. Линию швов спереди укрывали тканью щитовидной железы и проводили ее отграничение от плечевого ствола мышечным лоскутом. У 34 пациентов ЦРТ выполнена с применением разработанного нами способа наложения межтрахеального анастомоза [патент РФ №12756] с использованием для укрепления линии швов и их отграничения от соседних органов ВЛТ. После прецизионного выделения трахеи из сращений, дигитальной мобилизации ее передней поверхности до бифуркации, каудальной трахеотомии и налаживания «шунт-наркоза» выделяем тимус в капсуле с сохранением сосудистой ножки с форми-

рованием васкуляризированного лоскута. При ЦРТ по поводу РСТ мы никогда не проводим диссекцию возвратных гортанных нервов, но практически всегда это делаем при радикальном разобщении ТПС. После определения верхней границы стеноза и мобилизации трахеи в краниальном направлении резецируем пораженный сегмент трахеи. При наличии хондромалиции, фиброза или изъязвлений дополнительно резецируем пораженные полукольца и связки в зоне предполагаемого анастомоза. Для сближения анастомозируемых концов трахеи удаляли из-под лопаток валик и сгибали шею на 30-35°. Узловым перихондральным швом прошивали края фиброзно-хрящевой части обоих концов трахеи с левой стороны и после их сближения завязывали лигатуры. Задний полупериметр анастомоза формировали непрерывным обвивным швом. На правый край фиброзно-хрящевых частей концов трахеи накладывали узловый сквозной шов и завязывали лигатуры. Затем подтягивали нить непрерывного шва до адаптации краев мембранозной части и связывали ее с лигатурой правого узлового разгрузочного шва. После проведения оротрахеальной интубации на фиброзно-хрящевую часть обоих концов трахеи (67,6%) или трахеи и гортани (32,4%) накладывали провизорные узловые сквозные швы, адекватно сопоставляя их края при различном диаметре, и завязывали лигатуры (Рис. 3, а). После формирования анастомоза проводили циркулярное укрепление линии швов предварительно мобилизованным ВЛТ. ВЛТ проводили между трахеей и плечеголовным стволом справа налево, и, окутывая анастомоз сзади, выводили на переднюю поверхность трахеи. Верхний и нижний края правой доли тимуса узловыми швами сшивали с аналогичными краями его левой доли. Далее, четырьмя узловыми тимотрахеальными швами лоскут фиксировали к адвентиции передней и боковых стенок трахеи выше и ниже линии швов анастомоза (Рис. 3, б). В итоге ВЛТ в виде «муфты» циркулярно окутывал линию швов анастомоза, надежно отграничивая их от пищевода, крупных сосудов шеи и средостения. Стерноррафию выполняли 4 сквозными швами викриловой нитью на атравматической игле и дренировали передне-верхнее средостение. Для профилактики развития инфекционных осложнений мы, как и [2, 7, 11], в разные периоды работы использовали антибиотики цефалоспоринового (цефазоллин, цефтриаксон) и фторхинолонового (ципрофлоксацин, левофлоксацин) ряда, эртапинеом (инванз) внутривенно в терапевтической дозе в течение 5-7 дней после операции.

Таблица 1. Характер послеоперационных осложнений и летальность при ЦРТ в зависимости от способа формирования и вида трахеального анастомоза

Клинические параметры	Способ наложения трахеального анастомоза				ВСЕГО	
	Контрольная группа		Основная группа			
	n	%	n	%	n	%
Количество больных	6	100	34	100	40	100
Число больных с осложненным течением	2	33,3	8	23,5	<b>8</b>	<b>20,0</b>
Количество осложнений	6	100	9	100	15	100
Несостоятельность швов анастомоза	2	33,3	0	0	<b>2</b>	<b>5,0</b>
Медиастенит, сепсис	2	33,3	0	0	2	5,0
Аррозионное артериальное кровотечение	1	16,7	0	0	<b>1</b>	<b>2,5</b>
Остеомиелит грудины	1	16,7	2	5,9	<b>3</b>	<b>7,5</b>
Рестеноз	0	0	7	20,6	<b>7</b>	<b>17,5</b>
Межтрахеальный анастомоз Из них умерли	3 0	50 0	23 0	67,6 0	26 0	65,0 0
Ларинготрахеальный анастомоз Из них умерли	3 2	50 66,7	11 0	32,4 0	14 2	35 14,3
Наличие трахеостомы	2	33,3	4	16,7	6	15
Сочетание с трахеопищеводным свищом	1	16,7	3	8,8	4	10,0
Летальность	2	33,3	0	0	<b>2</b>	<b>5,0</b>

При сочетании РСТ с ТПС у трех больных проведено успешное разобщение фистулы по Грилло в нашей модификации с использованием после выполнения ЦРТ при формировании межтрахеального (2) и гортанотрахеального (1) анастомозов и разграничения трахеи и пищевода ВЛТ и проведением степлерной эзофагографии.

Два полукольца трахеи резецированы только у 1 больного (2,5%), три – у 2 (5%), четыре – у 7 (17,5%), пять – у 21 (52,5%), шесть – у 5 (12,5%), семь – у 4 (10,0%). Таким образом, резекция от 2 до 4 полуколец выполнена у 11 пациентов (27,5%), а превазировали больные, которым потребовалось удаление 5-7 полуколец (72,5%). Длина резецированного сегмента варьировала от 1,5 до 4,6 см и в среднем составила 3,2 см., что соответствует данным других авторов, согласно которым протяженность резекции составляла от 1,5 до 4 см (в среднем - 2,5 см) [14], от 1,5 до 5,1 см (в среднем - 2,5 см) [13].

Успешный опыт выполнения ЦРТ с формированием трахеального анастомоза с применением ВЛТ позволяет выделить следующие его преимущества по сравнению с традиционной методикой: 1) резекция трахеи, поднятие ВЛТ и укрепление им анастомоза выполняется из единого цервикомедиастинального доступа; 2) обеспечение надежного первичного герметизма швов в зоне анастомоза при ЦРТ с протяженностью до 4,0 - 4,5 см; 3) достижение эффективного отграничения трахеальных швов от магистральных сосудов и пищевода; 4) предупреждение развития гнойно-септических цервико-медиастинальных осложнений [4].

Обе сравниваемые группы были сопоставимы по полу, возрасту и основным параметрам РСТ. Длительность операции по разработанному способу в среднем была на 45 минут короче, чем при традиционном ( $P < 0,05$ ). 95% больных после санационной бронхоскопии были экстубированы

через 1-1,5 часа после операции. В 2 случаях в контрольной группе экстубацию провести не удалось из-за дыхательной недостаточности, развившихся гнойно-септических осложнений и необходимости продленной ИВЛ. Частота больших послеоперационных осложнений при ЦРТ варьирует от 9% до 45,5% [1, 3, 6, 7, 10, 11]. Большие осложнения в раннем послеоперационном периоде нами диагностированы у 2 пациентов (33,3%) контрольной группы и у 8 (23,5%) основной, т.е. в 1,4 раза реже (Табл.1). Несостоятельность швов с неблагоприятным исходом отмечена у 2 из 6 больных контрольной группы. Факторами риска развития у них гнойно-септических осложнений были функционирующая ТС (2), ТПС (1), гормонозависимая бронхиальная астма (1), формирование ларинготрахеального анастомоза (2). Оба больных были срочно оперированы повторно с выполнением Т-стентирования трахеи, санации и дренирования зоны операции. Непосредственными причинами летального исхода явились сепсис с полиорганной недостаточностью (1) и рецидивирующее аррозионное кровотечение (1). Аррозионные кровотечения из брахиоцефального ствола при ЦРТ встречаются у 1,0 - 2,5% оперированных и, как правило, имеют фатальный исход [2, 7, 11]. После определения показаний и противопоказаний к ЦРТ, оптимизации предоперационной подготовки, внедрения тимотрахеопластики несостоятельности трахеальных швов не было.

Раннее стенозирование зоны анастомоза, которое при ЦРТ развивается у 14,2% – 46,8% оперированных [1, 3, 5, 6, 7, 13], отмечено нами у 7 пациентов (20,6%) основной группы. У пяти из них после лазерной вапоризации просвет трахеи был стойко восстановлен. У 2 больных лазерная реканализация была неэффективной и потребовалась постановка Т-стента дистальнее анастомоза с завершением этапного лечения у одного. Мы, как и D'Andrilli A. et al (2008) считаем,

## Оригинальные научные публикации

что при раннем рубцово-грануляционном рестенозе методом выбора является эндоскопическая лазерная реканализация, при неэффективности которой показано выполнение Т-стентирования и определение показаний к резекции [12]. Методичная тщательная препаровка трахеи позволила нам избежать повреждения возвратных гортанных нервов с развитием пареза гортани и развития ТПС, которые встречаются, соответственно, у 5,0% – 5,5% и 7,1% больных [6, 11]. У двух пациентов основной группы развился остеомиелит грудины в зоне поперечной стернотомии (5,9%), что потребовало выполнения резекции участка грудины и передних отростков II-х ребер с миопластикой дефекта грудной стенки.

Благодаря применяемой в РЦТХ лечебно-диагностического алгоритма, рациональной классификации РСТ, дифференцированному отбору пациентов и оптимизации техники выполнения ЦРТ с использованием для укрепления анастомоза ВЛТ в основной группе нам удалось избежать развития гнойно-септических цервикомедиастинальных осложнений, снизить частоту послеоперационных осложнений при ЦРТ в 1,4 раза, добиться снижения послеоперационной летальности с 33,3% в контрольной группе до 0% в основной. В среднем летальность при ЦРТ составила 5%, что соответствует данным литературы, по которым она варьирует от 1,4 до 18,2% [1, 2, 3, 6, 7, 8, 10, 11]. В целом хорошие и удовлетворительные отдаленные результаты получены у 92,5% оперированных. Но если в контрольной группе они были отмечены у 66,7% больных, то в основной – у 97,5%, т.е. в 1,5 раза чаще ( $P < 0,05$ ). Причем в первой группе неудовлетворительные результаты (33,3%) были связаны с развитием летальных исходов вследствие гнойно-септических осложнений, а во второй – в связи с рестенозом и постановой Т-стента. В целом наши результаты соответствуют данным литературы [2, 7, 8, 11, 13], по которым хорошие и удовлетворительные результаты при выполнении ЦРТ отмечаются у 71- 97% оперированных пациентов.

### Выводы

1. Комплексная видеотрахеоскопическая и МСКТ диагностика РСТ в условиях специализированной клиники позволяет определить степень, протяженность и число уровней сужения, наличие трахеомалации и ТПС и выбрать дифференцированный метод лечения.

2. ЦРТ является методом выбора в лечении ограниченных ( $>1,0 - \leq 4,0-4,5$  см) РСТ I – III ст. после проведения индивидуальной предоперационной подготовки с использованием эндоскопической лазерной реканализации.

3. Разработанный и примененный в клинике у 34 пациентов с РСТ способ формирования трахеального ана-

стомоза с его циркулярным укреплением перемещенным ВЛТ позволил исключить несостоятельность швов, снизить частоту послеоперационных осложнений в 1,4 раза и в 1,5 раза увеличить число хороших и удовлетворительных отдаленных результатов.

4. Оптимальным методом одноэтапного лечения ограниченных РСТ в сочетании с ТПС является разобщение фистулы, степлерная эзофагография, ЦРТ с формированием трахеального анастомоза с использованием ВЛТ.

### Литература

1. Лечение больных со стенозами трахеи // К.К. Козлов [и др. ] / Груд. и серд. сосуд. хирургия.- 2002.- №5.- С. 50-53.
2. Паршин, В.Д. Хирургия рубцовых стенозов трахеи // В. Д. Паршин / М.: Издательство, 2003. – 152 с.
3. Петровский, Б.В. Трахео-бронхиальная хирургия // Б.В. Петровский, М.И. Перельман, Н.С. Королева / М.: Медицина. – 1978. – 296 с.
4. Татур, А.А. Хирургия рубцовых стенозов трахеи и трахеопищеводных свищей // А.А.Татур, С.И. Леонович / Минск: БГМУ, 2010. – 272 с.
5. Хирургическая коррекция рубцовых стенозов трахеи // О.О. Ясногородский [и др.] / Груд. Серд. сосуд. хир.- 2004.- №2.- С. 44-47.
6. Amoros, J.M. Tracheal and cricotracheal resection for laryngotracheal stenosis: experience in 54 consecutive cases / J.M. Amoros, R. Ramos, R. Villalonga // Eur. J. Cardiothorac. Surg. – 2006. – Vol. 29(1). – P.35 – 39.
7. Anastomotic complications after tracheal resection: Prognostic factors and management // C. D. Wright [et al] / J. Thorac. Cardiovasc. Surg. – 2004. – Vol. 128. – P. 731-739.
8. Babarro, F. R. Resection with end-to-end anastomosis for postintubation tracheal stenosis / F.R. Babarro, M.A. Martínez , V.J. Martínez // Acta Otorrinolaringol. Esp. – 2007. – Vol. 58(1). – P. 16 – 19.
9. Benign tracheal and laryngotracheal stenosis: surgical treatment and results // F. Rea [et al] / Eur. J. Cardiothorac. Surg. – 2002; 22: 352-356.
10. Cordos, I. Sixty tracheal resection – single center experience / I. Cordos, C. Bolka, C. Paleru // Interact. CardioVasc. Thorac. Surg. – 2009. – Vol. 8. – P. 62 – 65.
11. Grillo, H.C. Surgery of the Trachea and Bronchi // BC Decker Inc.- Hamilton-London.- 2004.- 872 p.
12. Long-term results of laryngotracheal resection for benign stenosis / A. D'Andrilli [et al] / Eur. J. Cardiothorac. Surg. – 2008. – Vol. 33(3). – P. 440 – 443.
13. Marulli, G. Single-staged laryngotracheal resection and reconstruction for benign strictures in adults / G. Marulli, G. Rizzardi, L. Bortolotti // Interact. Card.Vasc. Thorac. Surg. – 2008. – Vol. 7. – P. 227 – 230.
14. Tracheal stenosis complicated with tracheoesophageal fistula // P. Fiala [et al] / Eur. J. Cardiothorac. Surg. - 2004. – 25. - №1. – С. 127 - 130.

Поступила 25.09.2013 г.