

П.Г. Пивченко, Т.П. Пивченко

КЛИНИЧЕСКИЕ АСПЕКТЫ НАДМЫШЦЕЛКОВОГО ОТРОСТКА – РЕДКОЙ АНОМАЛИИ ПЛЕЧЕВОЙ КОСТИ

УО «Белорусский государственный медицинский университет»

Впервые в отечественной литературе представлено описание редкой аномалии плечевой кости – надмышцелкового отростка, processus supracondylaris, который располагается на передне-медиальной поверхности нижней трети плечевой кости.

При определенных условиях надмышцелковый отросток может служить причиной сдавливания срединного нерва с клиническими проявлениями «туннельного синдрома» по ходу этого нерва и в области его иннервации с нарушением функции соответствующих мышц и суставов. Диагностика – рентгенологическое или КТ обследование, лечение – оперативное удаление отростка.

Ключевые слова: человек, плечевая кость, надмышцелковый отросток, синдром сдавливания нерва.

P.G. Pivchenko, T.P. Pivchenko

CLINICAL ASPECTS SUPRACONDYLOID BRANCHES – RARE ANOMALIES HUMERUS

For the first time in the Soviet literature describes a rare anomaly humerus - supracondylar process, processus supracondylaris, which is located on the anterior-medial surface of the lower third of the humerus.

Under certain conditions, supracondylar process may cause compression of the median nerve with the clinical manifestations of the "tunnel syndrome" in the course of the nerve and its innervation in violation of the relevant functions of the muscles and joints. Diagnosis - X-ray or CT examination, treatment – surgical removal of the appendix.

Key words: human, humerus, supracondylar process, syndrome compression of the nerve.

Любые новые данные об аномалиях и вариантах костей и соединений скелета имеют важное значение при диагностике и лечении в травматологии и ортопедии, при отдельных онкологических поражениях хрящевой и костной ткани и некоторой неврологической патологии (туннельные синдромы).

В настоящей работе представлены материалы по анатомии, топографии и морфологическим характеристикам редкой аномалии плечевой кости - надмышцелкового отростка, который описан в единичных исследованиях [13, 23, 25] и упоминается в учебных руководствах [3, 4, 5, 9, 10].

В имеющихся публикациях встречаются различные названия этого отростка: processus supracondyloideus, processus supraepitrochlearis, processus epicondylaris, «костная шпора» [3, 15, 17].

В современной анатомической терминологии надмышцелковый отросток обозначен латинским эквивалентом, processus supracondylaris [21].

Надмышцелковый отросток, по данным различных источников, встречается всего в 0,7%-2,7% случаев [5, 13, 16, 24]. Причем, как правило, он наблюдается с обеих сторон, характеризуется асимметрией и встречается у европеоидной расы [11, 15, 17, 22].

Первое описание этого образования представлено в работе эдинбургского анатома Джона Струзера (J.Struthers, 1848) [18] под названием надмышцелкового отростка, processus supracondylaris. По данным автора, он имеет вид костного шипа, расположенного в нижней трети плечевой кости; между надмышцелковым отростком и медиальным надмышцелком плеча, epicondylus medialis, имеется связка, которая по имени автора в литературе получила название – струзеровской. В результате под этой связкой образуется надмышцелковое отверстие, foramen supracondylare, в котором проходит сосудисто-нервный пучок (срединный нерв и плечевые сосуды).

D.Struthers (1848) также высказал предположение о вероятности сдавливания в том отверстии нерва и сосудов. Это было подтверждено его клиническим наблюдением [19], когда у мужчины 30-и лет, поступившего на лечение с болями по ходу

срединного нерва и в области его иннервации, на операции установлено ущемление n.medianus в foramen supracondylare; после иссечения надмышцелкового отростка и струзеровской связки наступило выздоровление.

Позднее надмышцелковый отросток описан не только у взрослых, причем одинаково у мужчин и женщин [17, 24], но и у детей 12-и -15-и лет [6, 15].

По данным литературы, при определенных условиях (утолщение надмышцелкового отростка, струзеровской связки, гипертрофия m.pronator teres) происходит сужение надмышцелкового отверстия и сдавление в нем срединного нерва и плечевых сосудов [6, 15, 20, 24]. Клинически это сопровождается комплексом симптомов, который получил название синдрома сдавливания срединного нерва или «туннельного синдрома» [6, 8, 11, 12, 17]. Основные жалобы больных при «туннельном синдроме» - постоянные боли по ходу срединного нерва, усиливающиеся при пронации предплечья, парестезии, гипо- или гиперестезии кожи ладони в области возвышения большого, указательного и среднего пальцев, нарушение функции и болезненность при движениях в локтевом, лучезапястном, пястно-фаланговых и межфаланговых суставах. Лечение во всех случаях туннельного синдрома с ущемлением срединного нерва в надмышцелковом отверстии заключается в хирургическом удалении надмышцелкового отростка.

Клиническая картина при сдавливании срединного нерва в надмышцелковом отверстии сходна с синдромом сдавливания этого нерва в canalis carpalis (синдром карпального канала), а также с проявлениями шейного остеохондроза и плексиа плечевого сплетения [17]. При дифференциальной диагностике в этих случаях объективную информацию можно получить при рентгенологическом исследовании. На рентгенограммах в передне-задней проекции надмышцелковый отросток обнаруживается с медиальной стороны плечевой кости в виде шипа с заостренной верхушкой, обращенной вниз и медиально [6, 8, 20, 24]. В отдельных случаях при бессимптомном его наличии надмышцелковый отросток следует дифференцировать с остеоидостеомой – доброкачече-

Таблица 1. Морфометрические параметры надмыщелкового отростка плечевой кости человека (в мм)

Сторона	Длина плечевой кости	Высота расположения отростка	Длина отростка	Ширина отростка	Длина основания отростка	Ширина основания отростка
dext	318	77	12,2	3,2	18,2	4,4
dext	310	66	3,2	2,5	10,0	4,0
sin	315	71	6,3	3,3	14,5	4,2
sin	285	62	4,0	3,0	13,5	4,1

ственной опухолью остеогенной природы, с кортикальной фиброзной дисплазией в дистальном отделе плечевой кости или с одиночными экзостозными хондродисплазиями в области зоны роста [1, 2, 7, 8].

Цель настоящего исследования – изучить анатомические и морфометрические характеристики надмыщелкового отростка плечевой кости человека.

Материал и методы. Исследовано 110 препаратов плечевых костей человека (54 правых и 56 левых) из учебных наборов и коллекции кафедры нормальной анатомии УО «БГМУ».

Надмыщелковый отросток обнаружен на 4 костях: на 2-х левых и 2-х правых. С помощью бинокулярного стереоскопического микроскопа (МБС-2) измерялись следующие параметры надмыщелкового отростка: высота его расположения от наиболее дистальной точки плечевой кости, длина, толщина (передне-задний размер), ширина отростка (размер по линии перпендикулярной продольной оси отростка) длина и ширина основания отростка у поверхности тела плечевой кости (рисунок 1).

Результаты исследования. Надмыщелковый отросток в виде заостренного костного выступа, который располагается на передне-медиальной поверхности плечевой кости (рисунок 2а, б).

Количественные характеристики надмыщелкового отростка представлены в таблице 1.

Как видно из таблицы, высота расположения отростка на дистальном конце плечевой кости отличается незначительно и колеблется от 62 мм до 77 мм, что

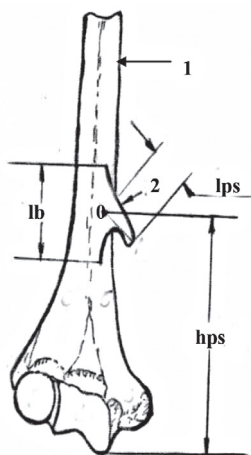


Рисунок 1. Плечевая кость человека, дистальная половина: 1 – тело плечевой кости, 2 – надмыщелковый отросток, 3 – медиальный надмыщелок.

0 – центр основания надмыщелкового отростка, А – верхушка надмыщелкового отростка, lps – длина надмыщелкового отростка, lb – длина основания надмыщелкового отростка, hps – высота расположения надмыщелкового отростка. Схема.

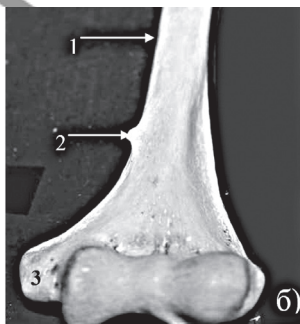
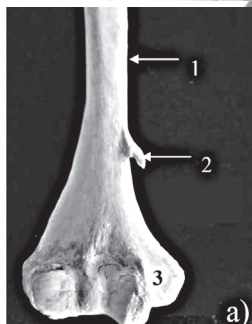


Рисунок 2. Плечевая кость человека правая (а), левая (б), дистальная треть.

1- тело плечевой кости, 2 – надмыщелковы отросток, 3 – медиальный надмыщелок.

связано с различной длиной плечевой кости в целом.

На 2-х препаратах он относительно длинный (6,3 мм и 12,2 мм), на 2-х - короткий (3,2 мм и 4,0 мм). При длинной форме он подобен крючку (клюву), изогнутому медиально и вниз; ширина отростка (поперечный размер) при длинной форме равна 3,2 мм и 3,3 мм, толщина (передне-задний размер) – 2,4 мм и 2,6 мм. При короткой форме надмыщелковый отросток имеет вид конуса, сплющенного в передне-заднем направлении с верхушкой, обращенной медиально, имеет ширину 2,5 мм и 3,0 мм, толщину 2,0 мм и 2,1 мм.

Основание надмыщелкового отростка на поверхности тела плечевой кости имеет вид возвышения длиной от 10 мм до 18,2 мм и шириной 4,0 мм-4,2 мм. На задней поверхности надмыщелкового отростка у его основания имеется углубление, как результат вдавления от прилежащего сосудисто-нервного пучка (срединный нерв, плечевые артерия и вены).

Как отмечалось выше, по данным некоторых авторов, [18, 19, 25], в этой области при наличии надмыщелкового отростка между ним и медиальным надмыщелком плечевой кости натянута связка (струзеровская). В результате между плечевой костью, надмыщелковым отростком и указанной связкой формируется надмыщелковое отверстие, foramen supracondylare. Наши наблюдения за время многолетней работы на кафедре нормальной анатомии при препарировании большого числа объектов струзеровской связки как отдельного анатомического образования не обнаружили.

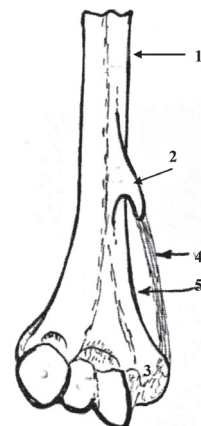
Можно предположить, что за эту связку принимается уплотнение утолщенного участка медиальной межмышечной перегородки плеча в виде фиброзного тяжа, подобного связке на участке, от надмыщелкового отростка до медиального надмыщелка плеча; этот тяж усиливается за счет сухожильной части мышцы круглого пронатора и прилежащих частей плечевой мышцы и медиальной головки трехглавой мышцы, в результате формируется надмыщелковое отверстие (рисунок 3). Как показывает личный опыт, этот тяж пальпируется у лиц мышечного типа.

В случае осификации фиброзного тяжа это отверстие (канал) ограничено костными стенками; здесь проходят срединный нерв, плечевые артерия и вены.

В результате сужения этого отверстия (канала): при гипертрофическом разрастании надмыщелкового отростка, осификации фиброзного тяжа между надмыщелковым отростком и медиальным надмыщелком плеча, при гипертрофии плечевой головки круглого пронатора и т.п. может произойти сдавливание (ущемление) срединного нерва с соответствующими клиническими проявлениями невриста (туннельный син-

Рисунок 3. Надмыщелковое отверстие.

1 – тело плечевой кости, 2 – надмыщелковый отросток, 3 – медиальный надмыщелок, 4 – струзеровская связка, 5 – надмыщелковое отверстие (канал). Схема.



дром) с нарушениями чувствительности и функции мышц в области иннервации п. medianus.

В этих случаях обязательным для диагностики следует считать рентгенологическое исследование не только в передней, но и в косых проекциях, а также КТ-метод, что подтверждается рядом исследований [6, 15, 17, 24].

Лечение туннельного синдрома при наличии надмыщелкового отверстия всегда оперативное с удалением надмыщелкового отростка и струзеровской связки [17, 20, 24].

Таким образом, в результате выполненного исследования впервые в отечественной литературе описана редкая аномалия плечевой кости – надмыщелковый отросток. При определенных условиях наличие этого отростка является причиной сдавливания (ущемления) прилежащего к нему срединного нерва, что сопровождается так называемым «туннельным синдромом»: нарушением чувствительности кожи и функции мышц в области его иннервации, а также болезненность в локтевом и лучезапястном суставах, и в суставах кисти.

Наличие надмыщелкового отростка в этих случаях позволяют выявить рентгенологическое исследование в разных проекциях либо использование КТ исследования. Рентгенологически надмыщелковый отросток надо дифференцировать от других костных структур в этой области, формирование которых связано с определенной патологией: остеодистеомой – доброкачественной опухолью остеогенной природы, с очаговой кортикальной фиброзной дисплазией, одиночными экзостозными хондродисплазиями (экзостозы в области эпифизарного хряща) [2,8,12].

Литература

1. Виноградова, Т.П. Опухоли костей. – М.: Медицина, 1973. – 334 С.
2. Волков, М.В. Болезни костей у детей. – М.: Медицина, 1985. – 510 С.
3. Гирть, И. Руководство по анатомии человеческого тела / Перевод с немецкого Баллода Н. Фаминцина А. – 6-е изд. - СПб: книжный магазин Черкесова, 1869. – 750 С.
4. Зернов, Д.Н. Руководство описательной анатомии человека. – М.: Госиздат, 1924. – 446 С.
5. Иванов, Г.Ф. Основы нормальной анатомии человека. М.: Госиздат, 1949. – Т.1. – 995 С.
6. Одинцов, О.С., Борисов О.С., Соколовский О.А. Случай оперативного лечения пациента с надмыщелковым отростком // Матер. Научно-практич. Конференции травматологов и ортопедов Республики Беларусь. «Восстановительная травматология и ортопедия» /Под ред. Беспальчука П.И. – Минск, 1997. – С. 58-59.

7. Патологическая анатомия болезней плода и ребенка /Под ред. Ивановской Т.Е., Леоновой Л.В. – М.: Медицина, 1989. – Т. 2. – 416 С.

8. Рейнберг, С.А. Рентгенодиагностика заболеваний костей и суставов. – М.: Медицина, 1964. – 510 С.

9. Тонков, В.Н. Учебник нормальной анатомии человека. – Л.: Госиздат мед. литературы, 1962. – 757 С.

10. Фениш, Х. Карманный атлас анатомии человека // Перевод с англ. Кабака С.Л., Руденка В.В./ Под ред. Денисова С.Д. – Минск: Вышэйшая школа, 1996. – 464 С.

11. Barnard, L.B., Mc Coy S.M. The supracondyloid Process of the Humerus // J. Bone Joint Surg. – 1946. – Vol. 28 A.

12. Ganteri, F., Alzheimer C. Der Processus supracondylicus Humeri, als Ursache von Medianschädigungen // Nervenarzt. – 1956. – Bd. 27. – S. 349-353.

13. Gruber, W.M. Monographie des Canalis supracondyloideus. СПб, 1856 (цит. по И.Гиртью, 1869).

14. Hrdlicka, A. Incidence of the supracondyloid process in weites and other Races // Amer. J. Phys. Anthropol. – 1923. – Vol. 6. – P. 405.

15. Kessel, L. Rang M. Supracondylar Spur of the Humerus // J. of Bone and Joint Surgery. – 1966. – Vol. 480, № 4. – P. 765-769.

16. Koppell, H.P. Thompson W.A.L. Peripheral Ehtrapment Neuropathies. Baltimore: Wiliams and Wilkins, 1963. – P.101-105.

17. Laha, R.K. Dajovny M., De Castro S.C. Entrapment of median nerve by supracondylar process of the humerus.// J. Neurosurg. – 1977. – Vol. 46. P. 252-255.

18. Struthers, J. On peculiarity of the humeral artery // Monthly J. Med. Sci. – 1848. – Vol. 28. – P. 264-267.

19. Struthers, J. Of the processus supracondyloideus humeri of man // Trans Jnt. Med. Congr. – London. – 1881. – P. 148-151.

20. Smith, R.V., Fischer R.G. Struthers ligament: a source of median nerve compession above the elbow // J. Neurosurg. – 1973. – Vol. 38. – P. 778-779.

21. Terminalogia Anatomica // Международн. анат. терм. с офиц. Списком русских эквивалентов // Под ред. Л.Л. Колесникова. – М.: Медицина, 2003. – 409 С.

22. Terry, R.J. On the racial Distribution of the supracondyloid Variation // Amer. J. phys. Anthropol. – 1930. Vol. 14 – P. 459 – 462.

23. Terry, R.J. A study of the supracondyloid process in the leving // Amer. J. phys. Anthropol. – 1921. – Vol. 4. – P. 129-139.

24. Thomsen, Per. B. Processus supracondyloidea humeri with Concomitant Compression of the ulnar Nerve // Acta orthoped. Scand. – 1977. – Vol. 48, № 4. – P. 391-393.

25. Witt, C.M. The supracondyloid process of the humerus // J. Mo. Med. Assoc. – 1950. – Vol. 47. – P. 445-446.