

Дервянко М.А., Рябцева С.Н.

**СТРОМАЛЬНО-ПАРЕНХИМАТОЗНОЕ СООТНОШЕНИЕ В
КОЛОРЕКТАЛЬНОМ РАКЕ С РАЗНЫМИ ФОРМАМИ
РАСПРОСТРАНЕНИЯ ОПУХОЛИ**

ГНУ «Институт физиологии НАН Беларуси» г. Минск, Республика Беларусь

В работе представлены результаты морфометрического и ультраструктурного исследования паренхиматозно-стромального соотношения у пациентов с колоректальным раком (КРР). Установлено, что для диссеминированного КРР характерно преобладание стромального компонента опухоли над паренхиматозным в зоне глубокой инвазии. На всех стадиях прогрессирования КРР среди стромального микроокружения преобладали клетки мезенхимального (фибробласты и миофибробласты) происхождения.

Ключевые слова: колоректальный рак, прогрессирование, паренхиматозно-стромальное соотношение, стромальное микроокружение.

M. A. Derevyanko, S. N. Rjabceva

**STROMAL-PARHYCHEMATOSE RELATIONSHIP IN COLORECTAL
CANCER WITH DIFFERENT TUMOR DISTRIBUTION FORMS**

*Institute of Physiology of the National Academy of Sciences of Belarus, Minsk,
Republic of Belarus*

The paper presents the results of a morphometric and ultrastructural study of the parenchymal-stromal ratio in patients with colorectal cancer (CRC). It has been established that the prevalence of the stromal component of the tumor over the parenchymal in the zone of deep invasion is characteristic for disseminated CRC. At all stages of progression of CRC among the stromal microenvironment prevailed mesenchymal cells (fibroblasts and myofibroblasts) and hematogenous origin

Key words: colorectal cancer, progression, parenchymal-stromal ratio, stromal microenvironment.

Введение. Колоректальный рак (КРР) – злокачественное эпителиальное новообразование толстого кишечника. Согласно данным литературы последних лет, наблюдается неуклонный рост заболеваемости КРР во всем мире [1]. Полученные в последние десятилетия данные показывают, что прогрессирование злокачественных опухолей зависит не только от свойств раковых клеток, но и от стромального микроокружения опухоли, которое включает межклеточный матрикс, кровеносные сосуды, клетки

воспалительного инфильтрата и фибробласты [2]. Нет сомнения, что нарушения взаиморегулирующих отношений между структурными элементами паренхимы и стромы опухоли и органа, в котором развивается рак, играет решающую роль на всех этапах опухолевого роста [2,3].

Материалы и методы исследования. Материалом исследования послужили фрагменты толстой кишки со злокачественной опухолью пациентов, проходивших хирургическое лечение в УЗ «Минский городской клинический онкологический диспансер» за период с 2014 по 2015 гг.

Фрагменты опухоли фиксировали в формалине и заключали в парафин, затем изготавливали гистологические микропрепараты, которые окрашивали гематоксилином и эозином по стандартной методике. Изучение микропрепаратов и изготовления микрофотографий осуществляли на световом микроскопе OptecBK 5000 с цифровой камерой (Optec, Китай). Морфометрический анализ выполняли с помощью программы ImageJ (США). С помощью приложения Freehand selections измеряли площадь паренхимы (S_p) и площадь стромы (S_m) в зоне поверхностного роста опухоли и глубокой инвазии. Измерения выражали в мкм. Затем рассчитывали показатель паренхиматозно-стромального соотношения (ПСС) в каждой группе исследования по формуле $ПСС = S_p:S_m$. Для статистического анализа полученных результатов использовали программу Statistica 6.1.

Часть фрагментов опухолевой ткани подвергали электронно-микроскопическому исследованию. Для этого материал фиксировали в 2,5%-ом растворе глутарового альдегида, а затем – в 2%-ом растворе четырехокси осмия. Из полученных блоков на ультрамикротоме LKB (Швеция) изготавливали ультратонкие срезы, монтировали их на сеточки и, после контрастирования цитратом свинца, изучали под электронным микроскопом «JEM-100В» (Япония).

Результаты исследования. Включенные в исследование пациенты в зависимости от стадии распространения опухолевого процесса были разделены на 3 группы в соответствии с рекомендациями Международной классификации

опухолей желудочно-кишечного тракта. В первую группу вошли пациенты, у которых не выявлены лимфогенные и гематогенные метастазы ($n=30$). Вторую группу составили пациенты ($n=36$) с наличием лимфогенных метастазов и третью группу ($n=24$) – пациенты с диссеминированным КРР (выявлены лимфогенные и гематогенные метастазы).

Совокупность полученных морфометрических показателей площади паренхиматозного, стромального компонента опухоли и паренхиматозно-стромального соотношения (ПСС) в группах представлена в таблице 1. Статистическая обработка морфометрических данных показала, что во всех группах исследования в зоне поверхностного роста площадь паренхиматозного компонента опухоли больше, чем площадь стромального компонента. В первой и второй группах исследования в зоне глубокой инвазии также выявлено преобладание паренхиматозного компонента над стромальным. В данных группах исследования отмечено увеличение площади стромального компонента и изменение ПСС за счет снижения площади паренхимы опухоли в зонах глубокой инвазии по сравнению с зоной поверхностного роста. Однако статистически значимых различий по ПСС в различных зонах роста в 1 группе ($p = 0,650$) и 2 группе ($p = 0,364$) не выявлено.

В третьей группе исследования у пациентов с диссеминированным КРР в зоне глубокой инвазии опухоли выявлено изменение ПСС с преобладанием стромального компонента над паренхиматозным. Установлены статистически значимые различия по ПСС в различных зонах роста опухоли ($p = 0,010$). Отмечено преобладание в данной группе стромального компонента над паренхиматозным в зонах глубокой инвазии по сравнению с зоной поверхностного роста.

Морфометрическая характеристика групп исследования

Группа исследования	Площадь компонентов, %				ПСС, %	
	Зона поверхностного роста		Зона глубокой инвазии		Зона поверхностного роста	Зона глубокой инвазии
	Паренхима	Строма	Паренхима	Строма		
1	73,4	26,6	71,4	28,6	2,8:1,0	2,5:1,0
2	67,0	33	61,3	38,7	2,0:1,0	1,6:1,0
3	63,2	36,8	44,9	55,1	1,7:1,0	1,0:1,4

Во всех исследованных группах отмечалось снижение процентного соотношения площади паренхимы с соответствующим увеличением площади стромального компонента опухоли в зоне глубокой инвазии по сравнению с зоной поверхностного роста. Однако статистически значимых достоверных отличий по площади анализируемых морфометрических параметров КРР в зоне поверхностного роста у пациентов групп исследования не выявлено. С другой стороны, в зоне глубокой инвазии опухоли установлены статистически значимые достоверные различия по площади паренхиматозного, стромального компонентов и ПСС в зависимости от характера распространения опухолевого процесса.

Электронно-микроскопическое исследование показало наличие большого количества клеток фибробластического ряда, различной структурной и функциональной зрелости, во всех группах исследования. В большом количестве выявлялись активированные фибробласты (рис.1) с высокой метаболической активностью, о чем говорит гиперплазия и дилатация компонентов гранулярной эндоплазматической сети.

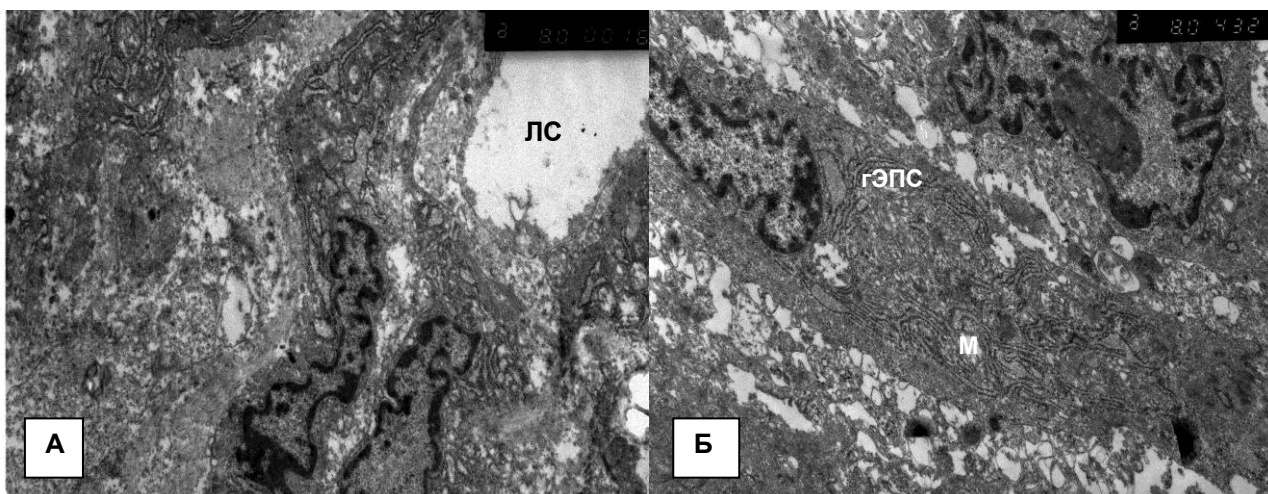


Рис.1.А (ув. 8000) и Б (ув.8000) активированные фибробласты в строме КРР. ЛС-лимфатический сосуд; гЭПС- гранулярная эндоплазматическая сеть; М-митохондрии.

Выводы:

1. При диссеминированном распространении КРР установлено статистически значимое снижение паренхиматозно-стромального соотношения в поверхностных зонах роста опухоли по сравнению с местным и локально-регионарным распространением.

2. Преобладание стромального компонента в зоне глубокой инвазии характерно для рака толстой кишки с высоким злокачественным потенциалом.

3. На всех стадиях прогрессирования КРР, опухолевые клетки находятся в непосредственной взаимосвязи со стромальным микроокружением, среди которого преобладают клетки мезенхимального происхождения.

Литература

1. Early colon cancer: ESMO Clinical Practice Guidelines for diagnosis, treatment and follow-up / R. Labianca [et al.] // *Annals of Oncol.* – 2013. – Vol. 24. – P. 64–72.
2. Hanchen, Li. Tumor microenvironment: the role of the tumor stroma in cancer / Li. Hanchen, F. Xueli, J. M. Houghton // *J. of Cell. Biochem.* – 2007. – Vol. 101. – P. 805–815.
3. Adjei, I. M. Modulation of the tumor microenvironment for cancer treatment: a biomaterials approach / I. M. Adjei, S. Blanka // *J. of Functional Biomaterials.* – 2015. – Vol. 6. – P. 81–103.