

А. В. Юркевич

**СТРОЕНИЕ МЕЖПОЗВОНКОВЫХ ДИСКОВ В НОРМЕ И ПРИ ИХ
ДЕГЕНЕРАТИВНО-ДИСТРОФИЧЕСКИХ ИЗМЕНЕНИЯХ ПО ДАННЫМ
КОМПЬЮТЕРНОЙ И МАГНИТНОРЕЗОНАНСНОЙ ТОМОГРАФИИ**

*Научные руководители: канд. мед. наук, доц. Л. Д. Чайка,
канд. мед. наук, доц. Ю.Ю. Панкратова*

*Кафедра нормальной анатомии,
Белорусский государственный медицинский университет, г. Минск*

***Резюме.** Исследованы КТ- и МРТ (T1 и T2, взвешенные в сагиттальной и поперечной проекциях)- изображения (39 и 60 соответственно), а также истории болезни 80 пациентов в возрасте от 21 до 84 лет, проходивших обследование на базе неврологического отделения УЗ «10-я городская клиническая больница» в 2016-2017гг. Установлены возрастные группы пациентов с наибольшей частотой возникновения грыж МПД, а также наиболее часто встречающиеся уровни возникновения и локализации грыж МПД.*

***Ключевые слова:** МРТ, КТ, межпозвонковые диски, грыжи межпозвонковых дисков, остеохондроз.*

***Resume.** CT and MRI (T1 & T2 weighted, in sagittal and transverse projections) images (39, 60), medical records of 80 patients 21 to 84 y.o., who were examined on the base of the neurological department of the 10th city clinical hospital in 2016-2017. The age groups with hernias of the intervertebral discs, the level and localization of hernias of the intervertebral discs were found.*

***Keywords:** MRI, CT scan, intervertebral disc, spinal disc herniation, osteochondrosis.*

Актуальность. Одной из актуальных проблем современной медицины является диагностика, лечение и профилактика заболеваний позвоночника, наиболее частым из которых является остеохондроз. Остеохондроз позвоночника (ОП) –дегенеративно-дистрофическое поражение позвоночника, в основе которого лежит измене-

ние межпозвонкового диска (МПД). Медицинская и социальная значимость проблемы обусловлена рядом обстоятельств: О.П. и, прежде всего, изменения межпозвонковых дисков, является основной причиной болей в спине, распространенность которой в популяции в среднем достигает 35% [3]; О.П. занимает одно из первых мест среди причин временной потери трудоспособности и инвалидности [4]; О.П. обуславливает более 20% в общей структуре инвалидности от заболеваний костно - суставной системы [6];

Цель: формирование базы данных о результатах МРТ- и КТ-исследований межпозвонковых дисков в норме, а также при наличии дегенеративно-дистрофических изменений различной степени выраженности.

Задачи:

1. Изучить на МРТ- и КТ-изображениях строение МПД в норме, а также при наличии дегенеративно-дистрофических изменений различной степени выраженности;
2. Провести анализ частоты выявления грыж МПД различных отделов позвоночника у пациентов разного пола и разных возрастных групп;
3. Представить топографо-анатомическую характеристику наиболее частых поражений межпозвонковых дисков.

Материал и методы. Исследованы МРТ- и КТ- изображения, а также истории болезни 80 пациентов в возрасте от 21 до 84 лет, проходивших обследование на базе неврологического отделения УЗ «10-я городская клиническая больница» в 2016-2017гг. Результаты обработаны методом описательной статистики.

Результаты и их обсуждение. Строение МПД у живого человека исследуется рядом методов, наиболее информативными из которых являются компьютерная и магниторезонансная томографии (КТ, МРТ). Оба метода исследования хорошо отображают строение МПД и его дегенеративные изменения. МРТ лучше визуализирует мягкие ткани: межпозвонковые диски, мышцы, связки, спинной мозг и его оболочки. КТ позволяет изучить состояние костной ткани, полости, сужение канала спинного мозга. Расширение сферы применения высокотехнологичных и эндоскопических вмешательств на позвоночнике подчеркивает актуальность создания нормативной базы данных о строении позвоночного столба, а также детализации интерпретации данных полученных методами КТ и МРТ [6].

Результаты проведенных нами исследований свидетельствуют, что межпозвонковые диски при МРТ-исследовании визуализируются в виде образований различной формы, в зависимости от отдела позвоночного столба, со светлым центром и темными краями, слегка выступающими за пределы соединяемых ими тел позвонков, что согласуется с данными литературы.

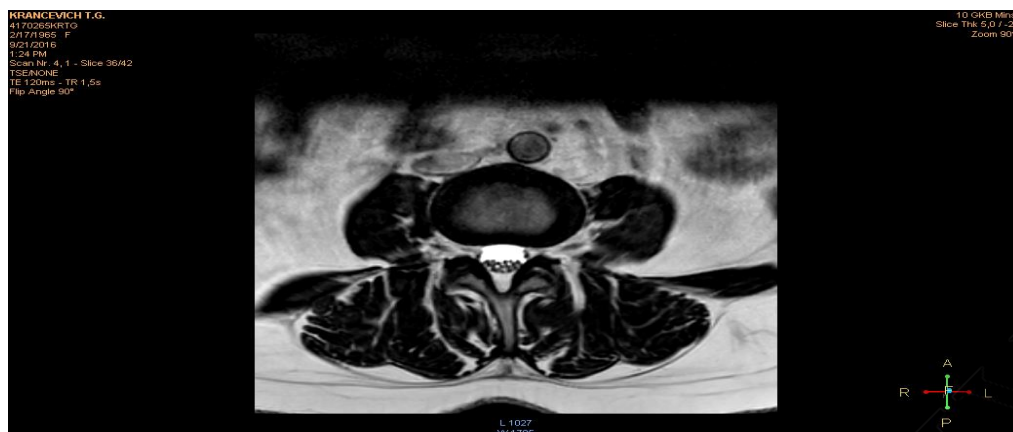


Рисунок 1 – Межпозвонковый диск поясничного отдела на МР-изображении

Грыжа МПД – общий термин, отражающий смещение диска. По степени выраженности патологии различают [1]:

- Пролабирование – начало формирования грыжи, когда возникают только первые нарушения и изменения в структуре диска, без нарушения целостности фиброзного кольца;
- Протрузию – выбухание диска за счёт слабости фиброзного кольца, но без его разрыва;
- Экструзию – полный разрыв фиброзного кольца, и выход фрагмента диска за его пределы;
- Секвестрацию (пролапс) – полную или почти полную потерю связи фрагмента грыжи с диском.

На МР-томограммах грыжа имеет четкий ровный контур. Форма грыжи в сагиттальной плоскости может быть грибовидной, языковидной, грыжа может спускаться вниз по переднему эпидуральному пространству. Обычно грыжа дает сигнал такой же интенсивности, как и диск [5].

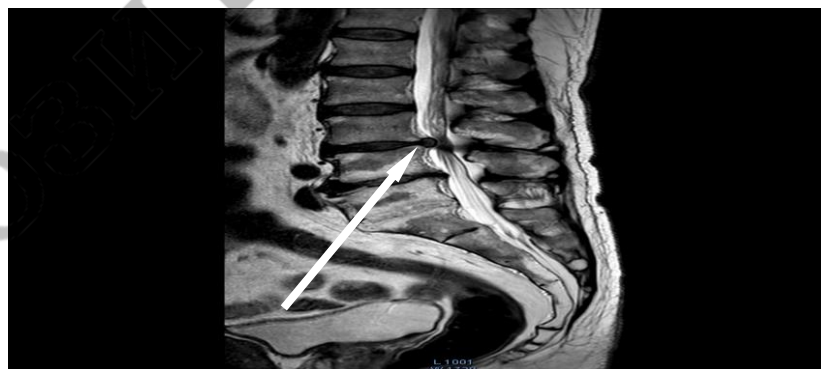

Рисунок 2 – Грыжа МПД поясничного отдела на МР-изображении (указана стрелкой)

Основной признак, указывающий на дегенерацию межпозвонкового диска на КТ, – снижение его высоты, которое может быть как равномерным – по всей площади диска, так и локальным – в передних, задних, центральных либо боковых отделах. Очень часто в диске можно наблюдать эффект вакуума («вакуум-феномен»), заключающийся в наличии внутри диска газа. Дегенерация диска также проявляется в виде

изменения прилежащих к диску отделов позвонков – они становятся уплотненными, склерозированными, с наличием субхондаральных кист и узлов Шморля [2].

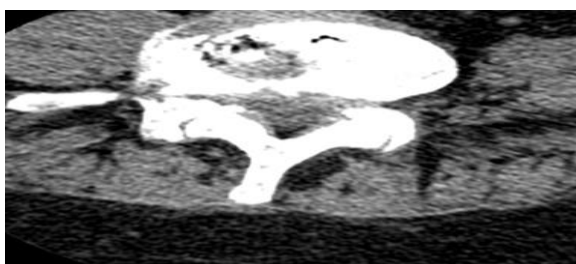

Рисунок 3 – Эффект вакуума («вакуум-феномен») в МПД поясничного отдела на КТ-изображении

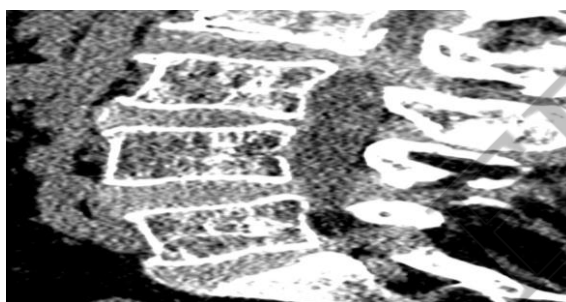


Рисунок 4 – Дегенерация МПД на КТ- изображении

Анализ распределения больных с грыжами МПД по возрасту и полу показал, что среди пациентов с грыжами МПД отмечаются люди молодого, среднего и пожилого возраста, количество которых среди обследованных пациентов составляет 25,0%, 37,5%, 31,25% соответственно. Среди 30 пациентов среднего возраста преобладают мужчины -21 пациент (70,0%).

Таблица 1. Анализ распределения больных с грыжами МПД по возрасту и полу

Возраст, лет	Пол	Количество пациентов	% от общего количества	% внутри возрастной группы
Молодой 18-44	М	8	25,0%	40,0%
	Ж	12		60,0%
Средний 45-60	М	21	37,5%	70,0%
	Ж	9		30,0%
Пожилой 61-75	М	11	31,25%	44,0%
	Ж	14		56,0%
Старческий 76-90	М	1	6,25%	20,0%
	Ж	4		80,0%
Всего		80	100%	

Как видно из данных, приведенных в табл.2, наиболее частыми являются грыжи поясничного отдела позвоночника (96,0% от всех случаев грыж МПД).

Таблица 2. Распределение грыж МПД по уровню поражения

Отдел позвоночника	Ча- стога, %
Шейный	1,0
Грудной	1,0
Поясничный	96,0
Крестцовый	2,0

Распределение грыж МПД в зависимости от стороны поражения свидетельствует, что левостороннее поражение отмечается в 48,0% случаев. В 29,0% случаев имело место правостороннее поражение, в 23,0%- медианное поражение.

Таблица 3. Распределение грыж МПД на основании стороны поражения

Поражение МПД	Частота, %
Правосторонне	29,0
Левосторонне	48,0
Медианное	23,0

По отношению к элементам позвоночного канала грыжи МПД подразделяются на [1]: 1 – заднелатеральные, имеющие полюс, направленный к боковой стенке позвоночного канала; 2- латеральные (фораминальные), имеющие полюс, направленный к центру межпозвоночного отверстия; 3- медианные грыжи (срединные), имеющие полюс, направленный к центру позвоночного канала; 4- парамедианные, при которых полюс грыжи расположен латеральнее центра (справа или слева). Как видно из данных, приведенных в табл. 4, по отношению к элементам позвоночного канала наиболее частыми являются: медианная грыжа (15,0%), левосторонняя фораминальная грыжа (15,0%), правосторонняя парамедианная грыжа МПД (14,0%) и левосторонняя парамедианная грыжа МПД (13,0%).

Таблица 4. Распределение грыж МПД на основании отношения к элементам позвоночного канала

Грыжа МПД	Частота, %
Медианная грыжа	15,0
Левосторонняя фораминальная	15,0
Правосторонняя парамедианная	14,0
Грыжа Шморля	13,0
Левосторонняя парамедианная	13,0
Правосторонняя фораминальная	8,0
Левосторонняя парамедиано-фораминальная	6,0
Левосторонняя медианная	5,0
Медиано-парамедианная	5,0
Левосторонняя медиано-парамедианная	3,0
Правосторонняя медиано-парамедианная	2,0
Парамедиано-фораминальная	1,0

Выводы:

1. Среди обследованных пациентов с грыжами МПД преобладают люди в возрасте 45-60 лет (37,5%, $p < 0,05$). Грыжи МПД чаще возникают у мужчин ($p < 0,05$);
2. Наиболее частым уровнем возникновения грыж МПД (96,0% случаев) является поясничный отдел позвоночника;
3. Левостороннее поражение МПД поясничного отдела позвоночника отмечается у 48,0% пациентов ($p < 0,1$);
4. По отношению к элементам позвоночного канала наиболее частыми являются: медианная (15,0%), левосторонняя фораминальная (15,0%), право- и левосторонние парамедианные грыжи МПД (14,0% и 13,0% соответственно).

A. V. Yurkevich

STRUCTURE OF NORMAL INTERVERTEBRAL DISCS AND IN THEIR DEGENERATIVE-DISTROPHIC CHANGES BASED ON DATA OF COMPUTER AND MAGNETIC RESONANCE TOMOGRAPHY

Tutors: docent L.D. Chaika, docent Y.Y. Pankratova,

Department of normal anatomy, Belarusian State Medical University, Minsk

Литература

1. Холин, А. В. Современные представления России. – 2009. – № 3. – С. 101-107.
2. Гусев, В. И. Неврология и нейрохирургия / В. И. Гусев, А. Н. Коновалов, В. И. Скворцова. – М.: ГЭОТАР-Медиа. – 2009. – С. 608.
3. Maniadas, N. The economic burden of back pain in the UK / N. Maniadas, A. Gray // Pain. – 2000. – №84. – С. 95-103.
4. Лихачев, С. А. Этиопатогенез неврологических проявлений поясничного остеохондроза и распространенность его в отдельных профессиональных группах / С. А. Лихачев, С. В. Еленская // Медицинский журнал. – 2005. – № 4. – С. 76-79.
5. Коновалов, А.Н. Магнитно-резонансная томография в нейрохирургии / А. Н. Коновалов, В. Н. Корниенко, И. Н. Пронин. – М.: ВИДАР. – 1997. – С. 312.
6. Егоров, А. В. Комплексное использование эндовидеонейрохирургических технологий при лечении пациентов с грыжами поясничных межпозвонковых дисков: диссертация ... кандидата медицинских наук: 14.01.18 / Егоров Андрей Владимирович; Новосибирск, 2014. –140 с.