

*Д. М. Ясенко, Л. В. Трухан*  
**ИСПОЛЬЗОВАНИЕ ЛАЗЕРНЫХ ТЕХНОЛОГИЙ ПРИ ЛЕЧЕНИИ  
ВАРИКОЗНОЙ БОЛЕЗНИ НИЖНИХ КОНЕЧНОСТЕЙ**

*Научный руководитель: канд. мед. наук, доц. Семенчук И. Д.*

*Кафедра общей хирургии*

*Белорусский государственный медицинский университет, г. Минск*

***Резюме.** Проведена оценка ближайших и отдаленных результатов лечения варикозной болезни нижних конечностей (ВБНК) методом эндовенозной лазерной коагуляции (ЭВЛК). В ходе исследования определены возрастная структура пациентов, время пребывания в стационаре, характер и процент послеоперационных осложнений, использование пациентами компрессионного трикотажа.*

**Ключевые слова:** варикозная болезнь нижних конечностей (ВБНК), эндовенозная лазерная коагуляция (ЭВЛК).

**Resume.** This article evaluates the immediate and long-term results of treatment of varicose veins of the lower extremities (VVLE) by the method of endovenous laser coagulation (EVLT). In the course of research, the age structure of the patients, the length of stay in the hospital, the percentage of postoperative complications, and the use of compression knitwear by patients are determined.

**Keywords:** varicose veins of the lower extremities (VVLE), endovenous laser coagulation (EVLT).

**Актуальность.** Варикозная болезнь нижних конечностей (ВБНК) является весьма распространенной, и если раньше пациентами флеболога в основном были люди старшего возраста, то сейчас ею довольно часто страдают лица 21-40 лет [1]. Ее признаки, по различным данным, наблюдаются у 67% мужчин и 89% женщин населения развитых стран [2]. Методика стандартной флебэктомии нередко ведет к длительно незаживающим послеоперационным ранам и требует продолжительного восстановительного периода. Это вынуждает использовать новые технологии в процессе излечения данной патологии.

**Цель:** Оценить ближайшие и отдалённые результаты лечения ВБНК с помощью эндовенозной лазерной коагуляции (ЭВЛК), сравнить результаты лечения ЭВЛК с результатами традиционной флебэктомии.

**Задачи:**

1. Определить показания для проведения ЭВЛК.
2. Оценить среднее время пребывания в стационаре, наличие послеоперационных осложнений.
3. Изучить наличие и характер послеоперационных изменений в отдалённом периоде..

**Материал и методы.** Проведено ретроспективное исследование ближайших и отдаленных результатов лечения 138 пациентов (из них 92 женщины и 46 мужчин) в возрасте от 21 до 70 лет с варикозной болезнью (С2-С4), проходивших лечение в УЗ «5-я ГКБ» г. Минска в 2016 году. Для проведения ЭВЛК использовался лазер «Медиола-компакт-1». Оценка клинических результатов лечения проводилась с использованием шкалы оценки тяжести хронических заболеваний вен VCSS (Venous Clinical Severity Score).

**Результаты и их обсуждение.** Средний возраст пациентов составил  $46 \pm 12,97$  лет, большинство из них - лица трудоспособного возраста. Данный факт подтверждает, что варикоз «помолодел» (рисунок 1).

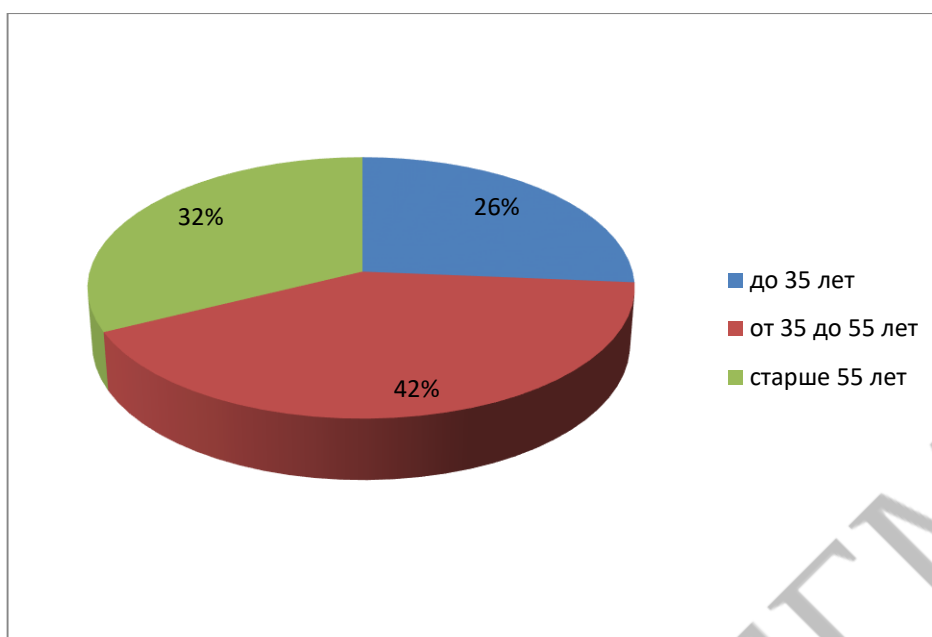


Рисунок 1 – Возрастная структура пациентов

При оценке ближайших результатов среднее время пребывания в стационаре согласно полученным данным составило  $1,72 \pm 0,81$  койко-дня (рисунок 2).

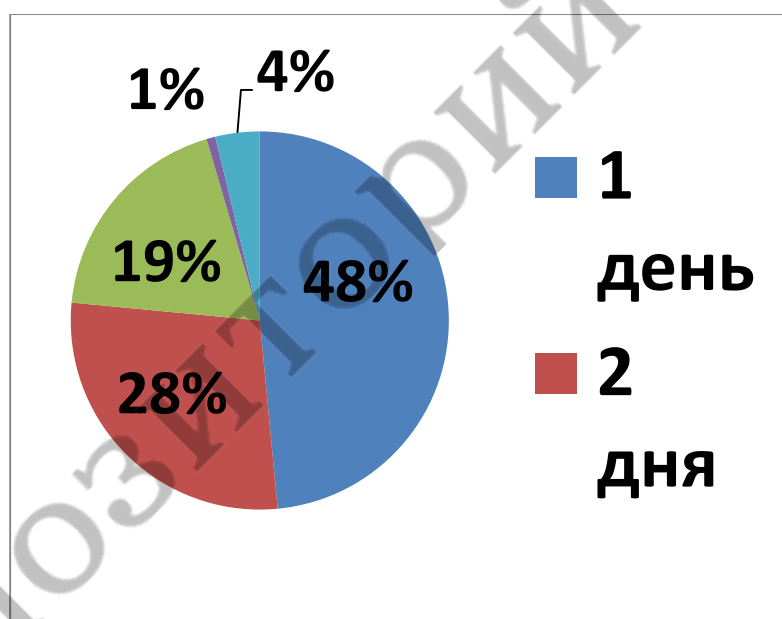
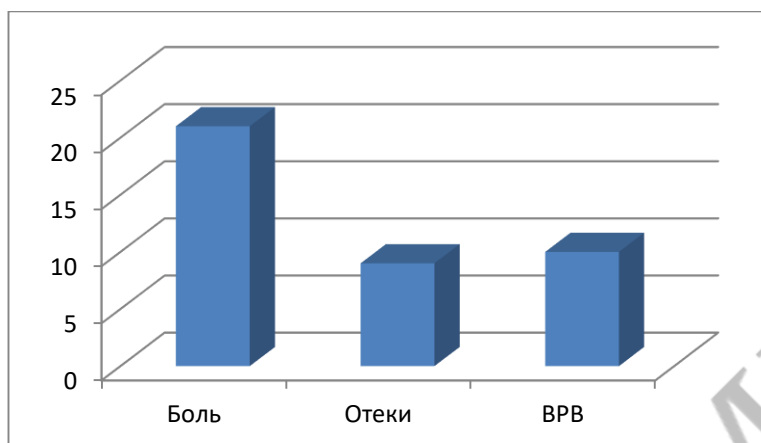


Рисунок 2 – Время пребывания в стационаре

У 6% пациентов наблюдались явления тромбоза, не требовавшие повторной госпитализации.

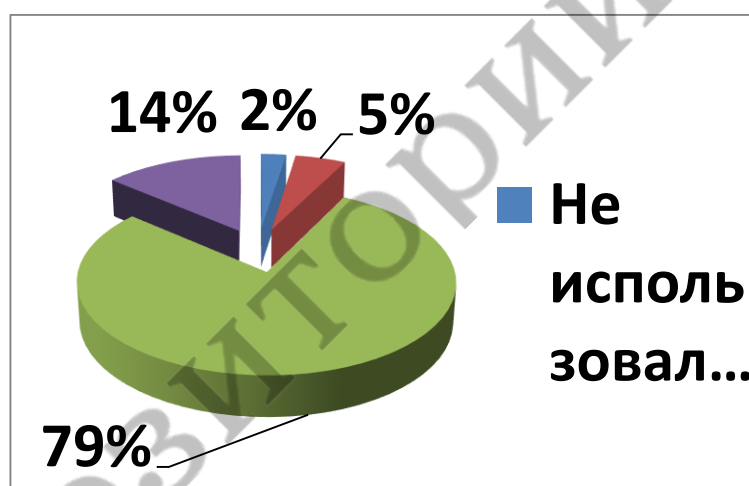
Оценить отдаленные результаты удалось у 80 пациентов, что составило 58% от общей выборки. Боль разной степени выраженности отмечалась у 26%, только у 1% требовалось использование анальгетиков. Отеки встречались у 11%, причём утренние, а также отеки во второй половине дня выше лодыжки наблюдались у 1%. Рецидив варикозно расширенных вен проявился у 13% опрошенных пациентов, из них у 1% развился рефлюкс и выраженное ВРВ, у 3% выраженное ВРВ без рефлюкса (рисунок 3).



**Рисунок 3** – Отдалённые результаты

Так же проводилась оценка использования пациентами компрессионного трикотажа. 2% опрошенных не пользовались им совсем, 5% носили меньше положенного срока, 79% выполняли предписания врача, 14% продолжают использовать компрессионный трикотаж и сейчас. У пациентов, не выполнявших рекомендации, никаких послеоперационных изменений не наблюдалось, но недостаточность полученных данных не позволяет делать какие-либо выводы (рисунок 4).

**Рисунок 4** – Использование компрессионного трикотажа



Из общей выборки нами была выделена группа пациентов (5 человек), у которых лечение проводилось в 2 этапа (1-ый – непосредственно ЭВЛК, 2-ой, через месяц, – минифлебэктомия по Вареди). Преимущество 2-х этапной методики заключается в том, что многие мелкие вены после облитерации основного ствола спадаются самостоятельно, что в последующем позволяет производить минифлебэктомию в меньшем объёме. У данной группы не отмечалось никаких послеоперационных изменений, но малый объём выборки не позволяет сделать заключение о рациональности её применения.

**Выводы:**

1. Методика ЭВЛК может быть применена у основной массы пациентов с ВБНК в комбинации с минифлебэктомией с использованием местной анестезии и, в большинстве случаев, амбулаторно.

2. Ближайшие результаты сопровождались низким процентом послеоперационных осложнений, отсутствием летальности, малыми сроками стационарного лечения.

3. При комплексной оценке послеоперационных изменений было выяснено, что 74 % пациентов абсолютно удовлетворены результатами и у них не отмечалось никаких клинических проявлений.

*D. M. Yasenka, L. V. Truhan*

**THE USE OF LASER TECHNOLOGY IN THE TREATMENT OF VARICOSE DISEASE OF THE LOWER EXTREMITIES**

*Tutors: assistant professor I. D. Semenchuk,*

*Department of General Surgery,*

*Belarusian State Medical University, Minsk*

**Литература**

1. Баранов Г.А., Дунаев П.Г. Некоторые аспекты этиопатогенеза и диагностики хронической венозной недостаточности. Ярославль: Формат-принт, 2003. - 143с.

2. Беляев М.В. Амбулаторное лечение варикозной болезни / Новокузнец. ин-т усоверш. врачей. Новокузнецк: Б.и., 2001. - 134 с.

3. Григорян Р.А., Альбицкий А.В., Богачев В.Ю., Золотухин И.А., Кузнецов А.Н., Караваева П. А. Современные хирургические технологии лечения ХВН нижних конечностей // 5-я конф. ассоциации флебологов России. -М., 2004.- С. 187-188.

4. Лесько В.А., Янушко В.А., Ефимович Л.Л. Типы варикозной болезни и дифференцированный выбор хирургического лечения // Ангиология и сосудистая хирургия.- 2002.- Т.8, №2.- С.102-106.

5. Шиманко А.И., Дибиров М.Д., Васильев А.Ю., Волков А.С. Применение лазера во флебологической практике // 5-ая конф. ассоциации флебологов России. М. 2004. - С. 348-349.