

И.В. Дорохович, Г.П. Дорохович

**МОРФОЛОГИЯ ЛУЧЕВЫХ ИЗМЕНЕНИЙ СТРУКТУР СЕМЕННИКА
У ЗАРОДЫШЕЙ БЕЛОЙ КРЫСЫ, ОБЛУЧЕННЫХ
В ПОЗДНИЕ СРОКИ ЭМБРИОГЕНЕЗА**

УО «Белорусский государственный медицинский университет»

В статье проанализированы аномалии развития мужской половой железы у зародышей белой крысы, облученных в поздние сроки эмбриогенеза.

Ключевые слова: *семенник, лучевые аномалии, сперматогонии, гипоплазии, гермафродитизм.*

I.V. Darakhovich, H.P. Darakhovich

**MORPHOLOGY OF RADIATION-INDUCED CHANGES OF MALE SEX GLAND
STRUCTURES OF THE WHITE RAT GERMS IRRADIATED
IN THE LATE TERMS OF EMBRYOGENESIS**

In the article anomalies of development of male sex gland of the white rat germs irradiated in late terms of embryogenesis are analysed.

Key words: *male sex gland, radiation-induced anomalies, spermatogonies, hypoplasia, hermafroditism.*

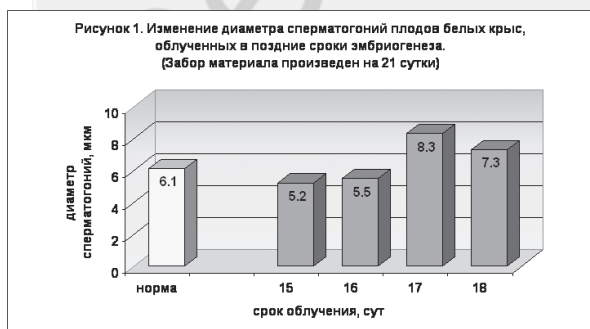Радияция влияет на развитие, строение и функцию органов и систем, в том числе и на органы репродуктивной системы, особенно половых желез, которые обладают наибольшей чувствительностью к повреждающим факторам [1, 2, 3, 4].

Цель настоящего исследования - выявить влияние высоких доз однократного радиоактивного излучения на строение семенника у зародышей белой крысы в поздние сроки эмбриогенеза. Нами изучено 110 серий срезов зародышей белой крысы: из них 60 - интактных, а 50 - однократно облученных дозой 2,24 Гр на 15-18 сутки. Забор материала проводили в разные сроки внутриутробного развития. Материал фиксировали в 12% растворе нейтрального формалина. Зародыши разложены на серии сагиттальных, фронтальных срезов, окрашенных гематоксилин-эозином. Для изучения структуры сперматогоний зародышей белой крысы провели ШИК-реакцию. Использовали морфометрическое исследование для определения степени повреждения семенника и его структур. Полученные данные обработаны методом вариационной статистики [5].

Исследованием установлено, что развитие и половая дифференцировка гонады являются сложным гормонозависимым процессом. Поэтому однократное облучение зародышей белой крысы даже в поздние сроки эмбриогенеза (15-18 сутки) дозой 2,24 Гр вызывает повреждение семенных канальцев, его эпителиальных элементов и сперматогоний, а также клеток стромы семенника и кровеносных сосудов.

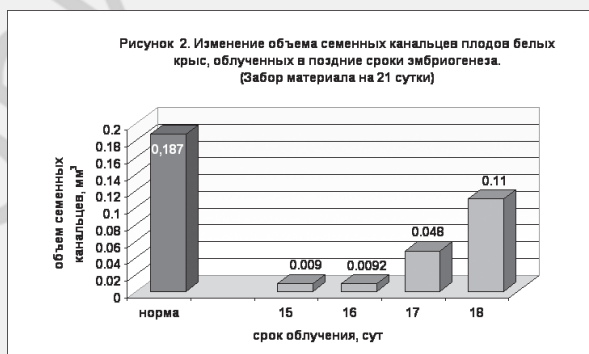
Облучение на 15-16 эмбриогенеза вызывает расширение, а на 17-18 сутки - сужение кровеносных сосудов, вследствие чего возникают ультраструктурные изменения в капиллярах, что сопровождается развитием лучевых аномалий [2].

Через 24 часа после облучения повреждение эпителиальных клеток и сперматогоний проявляются тем, что они слабо воспринимают краситель, границы их нечеткие, с трудом выявляются ядра, определяются клетки с утолщенной оболочкой, скопление хроматина в виде плотной гомогенной массы под оболочкой ядра, глыбки и гранулы темного цвета внутри и вне клеток. Отмечается пикноз и кариолизис. Семенник представляет собой гомогенную массу, окруженную белочной оболочкой. Наши исследования подтверждают данные литературы о том, что наиболее чувствительны к повреждающему фактору ядра, а цитоплазма более радиорезистентна [2, 3, 4]. При облучении на 15-16 сутки эмбриогенеза диаметр сперматогоний уменьшается в 0,9 раза по сравнению с контрольными зародышами, а при облучении на 17-18 сутки диаметр сперматогоний увеличивается в 1,4 раза (Рис.1); сперматогонии отечны.

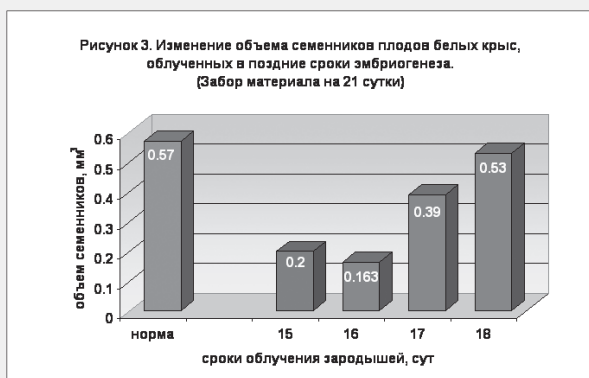


Морфологические изменения в семеннике связаны с непосредственным действием рентгеновских лучей на орган, а также опосредованным - через материнский организм. Под влиянием рентгеновских лучей в материнском организме возникают сложные изменения в нейроэндокринном аппарате, развивается токсемия и другие нарушения, что не может не сказаться на развитии органов зародыша [3, 6]. Кроме того, развивается хроническая недостаточность плаценты, приводящая к нарушению трофики и газообмена у зародыша, что сопровождается недоразвитием и гипоплазией органов. Установлено, что при прямом воздействии рентгеновского облучения на органы и ткани, они более резистентны к повреждающим факторам.

К 21 суткам массовые патологические изменения на световом уровне выявляются слабо. Отмечаются лишь единичные очаги деструкции в виде гранул темного цвета, расположенных вдоль кровеносных сосудов. На месте погибших сперматогоний и клеток стромы определяется некоординированное разрастание соединительной ткани. Таким образом, облучение в поздние сроки эмбриогенеза вызывает изменение диаметра сперматогоний, эпителиальных клеток стромы органа, кровеносных сосудов. Отмечается также разрастание соединительной ткани на месте погибших сперматогоний и клеток стромы, вследствие чего развивается склероз семенных канальцев. В результате этого уменьшается их объем (Рис. 2).



Одновременно происходит уменьшение и объема семенника (Рис. 3). Особенно выражены изменения семенных канальцев при облучении зародышей на 15 сутки. Наблюдается уменьшение их объема в 20,8 раз по сравнению с контрольными животными, а объема семенника в 2,9 раз. Наступает угнетение роста органа, развивается фиброз и его гипоплазия.



Кроме того, облучение на 15 сутки вызывает явления гермафродитизма. Так, у 8 плодов из 12 мы обнаружили

■ Оригинальные научные публикации

женскую половую железу, маточные трубы, слепо заканчивающиеся на брюшном конце, влагалище, открывающееся в мочеполовой синус, а также склерозированный семенник, предстательную железу, недоразвитый половой член. Столь значительные изменения в семеннике при облучении на 15 сутки можно объяснить тем, что на 15 сутки начинается 3-я стадия в развитии половой железы – формирование семенных канальцев [1]. Этому процессу, в формирующемся мужском организме, способствует активная деятельность клеток Лейдига, выделяющих гормон тестостерон.

На основании полученных данных 15 сутки эмбриогенеза можно считать критическим периодом в развитии мужской половой железы. Этот период продолжается и на 16 сутки эмбриогенеза, так как объем семенных канальцев продолжает значительно уменьшаться (в 20 раз по сравнению с интактными животными). Это можно объяснить тем, что в нормальном эмбриогенезе у плодов 16 суток антенатальной жизни продолжается формирование семенных канальцев. Известно, что критические периоды совпадают со временем образования зачатков органов и усиленной их дифференцировкой [2, 4]. В этот период зародыши обладают повышенной чувствительностью к гипоксии, охлаждению, ионизирующей радиации и другим патогенным факторам. Повреждающий эффект связан с нарушением обмена веществ, присущего данной стадии, а также с повреждением интерстициальных клеток и других эндокринных органов. Повышенная неспецифическая чувствительность структурных элементов зародышей в критический период является общей биологической закономерностью развития. Кроме того, облучение зародышей на 12 сутки вызывает ускорение, а на 13 - замедление формирования семенных канальцев. В ходе исследования выявлено нарушение формирования придатка семенника, его атипичное расположение, нарушение формирования мочеточника; в частности, это выражается в неотделении его от семявыносящего протока. Определяется также атрезия семявыносящего протока.

Нарушение развития семенника сочетается с сохранением парамезонефральных протоков. Эти структуры не регрессируют потому, что в результате влияния рентгеновского облучения повреждаются поддерживающие клетки Сертоли, ответственные за выработку антимюллера гормона [4], ответственного за обратное развитие парамезонефральных протоков. Через сутки после облучения зародышей на 17-18 сутки орган представляет собой бесформенную гомогенную массу; у плодов 20-21 суток на месте поврежденных канальцев семенника разрастается незрелая соединительная ткань. При

облучении плодов на 18 сутки антенатального развития повреждения структур семенника менее значительны.

Таким образом, в строении семенника зародышей белой крысы под влиянием рентгеновского облучения характерны локальные изменения, которые выражаются в повреждении семенных канальцев как основной структурной единицы семенника. Эпителиальные элементы и сперматогонии поврежденных семенных канальцев замещаются малодифференцированными клетками соединительной ткани, возникает склероз семенных канальцев. Наиболее значительные повреждения отмечаются при облучении на 15, 16 сутки внутриутробного развития. При облучении на 15 сутки наблюдаются некоторые явления ложного гермафродитизма. При облучении на 15-16 сутки развивается гипоплазия семенника, отмечается атипичное расположение придатка семенника, атрезия семявыносящего протока. Кроме того, нами показано, что облучение на 15-16 сутки может вызвать нарушение сперматогенеза у половозрелых самцов. Облучение на 17-18 сутки вызывает менее значительные изменения структуры органа.

Следовательно, строение семенников зародышей белой крысы под влиянием рентгеновского облучения в поздние сроки эмбриогенеза зависит от стадии и особенностей развития, а также функционального становления органа.

Так, при облучении зародышей в различные сроки антенатального развития, выявленные деструктивные изменения структур семенника могут привести в постнатальный период онтогенеза к нарушению структуры и функции половой железы, изменению гормонального фона организма, что может проявиться нарушением процесса сперматогенеза, неблагоприятными генетическими последствиями, развитием гермафродитизма, бесплодием, а также развитием опухолей семенника.

Литература

1. Дорехович, Г. П. Экспериментальное воздействие на эмбриональное развитие внутренних мужских половых органов и врожденные пороки / Г. П. Дорехович // Морфология. – 2002. – Т. 2, №2/3. – С. 49.
2. Коггл, Дж. Биологические эффекты радиации / Дж. Коггл. – М., 1986. – С. 265.
3. Лобко, П. И. Тератогенное влияние рентгеновского облучения на зародышей животных / П. И. Лобко, С. Л. Кабак, Е. П. Аниськова // Арх. анатомии, гистологии и эмбриологии. – 1983. – Т. 82, № 8. – С. 95-96.
4. Москалев, Ю. И. Отдаленные последствия ионизирующих излучений / Ю. И. Москалев. – М., 1991. – С. 287.
5. Рокицкий, П. Ф. Биологическая статистика/П.Ф.Рокицкий. – Минск, 1973. – С. 185.

Поступила 13.11.2012 г.