

О. А. Соколовский

ТРАНСПОЗИЦИЯ ТАЗОБЕДРЕННОГО СУСТАВА У ПОДРОСТКОВ

ГУ «РНПЦ травматологии и ортопедии», Минск, Беларусь

Проанализированы отдаленные результаты транспозиции тазобедренного сустава у подростков в 6 случаях. Установлено, что вмешательство эффективно при лечении пациентов с ацетабулярной дисплазией, сочетающейся с деформацией суставных поверхностей сустава.

Ключевые слова: транспозиция тазобедренного сустава, подростки, диспластический коксартроз.

O.A. Sakalouski

A TRANSPOSITION OF THE HIP JOINT AT ADOLESCENTS

The remote results of a transposition of the hip joint at adolescents are analyzed in 6 cases. It is established that intervention is effective at treatment of patients with acetabula dysplasia, combined with deformation of articulate surfaces of a joint.

Key words: transposition of the hip joint, adolescents, dysplastic coxarthrosis.

После перенесенного в раннем детском возрасте аваскулярного некроза головки бедра она не редко теряет сферичность, а в процессе последующего длительного функционирования сустава происходит адап-

тация сочленяющихся поверхностей друг к другу и складывается «конгруэнтность в инконгруэнтном суставе» [3]. Сочетание ацетабулярной дисплазии с деформацией суставных поверхностей биомеханически крайне неблагоприятно, является причиной раннего развития коксартроза в связи с чем требует оперативной коррекции. При этом использование тройной остеотомии таза, как самостоятельного вмешательства, ведет к повышению стабильности сустава, однако сопровождается разрушением «конгруэнтности в инконгруэнтном суставе» и быстрым прогрессированием дегенеративно-дистрофического процесса [2]. Комбинированное вмешательство, включающее межвертельную остеотомию и остеотомию таза по Chiari [3,5] не позволяет сохранить сложившиеся соотношения в суставе, а сочетание периацетабулярной и межвертельной остеотомии является весьма рискованным [3,4,5]. Ранее была предложена операция транспозиции тазобедренного сустава [1], позволяющая изменить пространственное положение компонентов сочленения без нарушения сложившихся в нём соотношений и отличающаяся от известных аналогов низкой интраоперационной травмой.

Материалы и методы. Проанализированы исходы 6 операций у 6 пациентов в сроки от 7 до 16 лет. Средний срок наблюдения составил 11 лет 6 месяцев.

Рентгенологически были оценены угол Виберга, угол Шарпа, состояние линии Шентона, шеечно-диафизарный угол, артикуло-трохантерическая дистанция, степень латерализации большого вертела. Для оценки клинических результатов лечения использовали систему Tschauner (1992) [6], которая учитывает три наиболее важных параметра: боль, возможность передвижения и мнение пациента.

Показанием к транспозиции тазобедренного сустава служит тяжёлая ацетабулярная дисплазия в сочетании с деформацией суставных поверхностей головки бедра и вертлужной впадины. Непременным условием выполнения вмешательства является достаточная ширина суставной щели, а в случае имеющегося коксартроза, его тяжесть не должна превышать I-II стадию. Скошенность свода вертлужной впадины по отношению к горизонтальной плоскости не должна быть более 25-30°, а объём движений в сагиттальной плоскости должен составлять минимум 60°. Сгибательно-приводящая контрактура в тазобедренном суставе не является противопоказанием к операции, так как порочная установка конечности может быть скорректирована в ходе выполнения остеотомии бедра.

Этапы вмешательства представлены на рисунке 1. Первым этапом из доступа типа Смит-Петерсона вы-

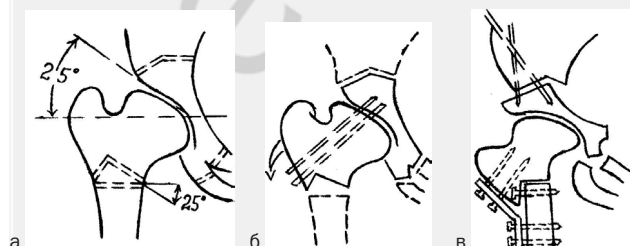


Рис. 1. Схема транспозиции тазобедренного сустава: а) места и плоскости сечения костей таза и бедра, б) направление перемещения тазобедренного сустава, в) положение сустава после остеосинтеза.

полняется тройная остеотомия таза. Затем из наружного доступа в верхней трети бедренной кости производили межвертельную остеотомию бедра. Основываясь на предварительных расчетах из проксимального отдела бедренной кости резецировали клин, основание которого было обращено кнаружи (Рис. 1 а), а величина равна величине скошенности крыши. На наружной поверхности проксимального фрагмента сохраняли костный козырек, что способствовало лучшей консолидации фрагментов бедра (Рис. 1 б).

Следующим этапом ацетабулярный фрагмент таза и проксимальный отдел бедра перемещали единым блоком книзу кнаружи. Для сохранения соотношений, сложившихся в суставе, производили временную трансартикулярную фиксацию спицами.

После перемещения тазобедренного сустава фрагменты таза фиксировали спицами, отломки бедренной кости - пластиной и шурупами (Рис. 1 в), трансартикулярно проведенные спицы удаляли, раны дренировали. Внешняя иммобилизация не проводилась, передвигаться при помощи костылей пациентам позволяли через 2-3 дня с момента вмешательства. Частичную нагрузку разрешали после выполнения контрольной рентгенограммы через 2,5 месяца, полную - через 4-5 мес.

Результаты и обсуждение

Во всех наблюдениях в результате вмешательства суставная щель была переведена в горизонтальное или почти горизонтальное положение без разрушения сложившихся в суставе соотношений. Среднее значения угла Виберга возросло с -5° (от -20 до 16°) до 33° (от 26 до 40°). Площадь контакта суставных поверхностей значительно увеличилась, о чем свидетельствует нормализация степени покрытия головки бедра, возросшая почти в два раза и составившая 0,98 (от 0,91 до 1,1) против 0,51 (от 0,39 до 0,64) в дооперационном периоде.

Наиболее пораженная дегенеративным процессом наружная треть свода впадины была разгружена во всех случаях, о чем можно косвенно судить по уменьшению значения угла Шарпа более чем в 2 раза. До вмешательства в силу резкого недоразвития впадины он был равен в среднем 51° при весьма незначительных отклонениях (48-54°), после - 22° при колебаниях от 15 до 34°.

Операция оказала положительное влияние и на центриацию головки бедра. Разрыв линии Шентона до транспозиции сустава в среднем составлял 0,9 см (от 0,5 до 1,5 см) и был ликвидирован в 5 случаях. В одном наблюдении ликвидировать его не удалось, но он был уменьшен с 1,5 до 0,4 см.

Произошли положительные сдвиги в геометрии проксимального отдела бедренной кости. До транспозиции сустава часто встречалась варусная деформация проксимального отдела бедра, обусловленная предшествующими хирургическими интервенциями или перенесенным аваскулярным некрозом головки бедра. Шеечно-диафизарный угол колебался от 105 до 130° и составлял в среднем 117°. После операции он увеличился на 18° и стал равен в среднем 135° (от 130 до 145°).

Важным результатом вмешательства является так же нормализация положения большого вертела. Значение артикуло-трохантерической дистанции, которое в дооперационном периоде было патологическим и колебалось от -0,5 до 0,8 см (среднее -0,2 см), увеличилось до 1,0-

3,3 см (среднее – 1,8 см), что улучшило условия функции ягодичных мышц. Степень латерализации большого вертела так же претерпела изменения в лучшую сторону, увеличившись с 2,5 – 4,3 (среднее – 3,2) до 2,9 – 4,9 (среднее – 3,6).

Нормализация биомеханики сустава в 5 из 6 случаев благотворно отразилась на течении дегенеративно-дистрофического процесса, проявившись в его обратном развитии или стабилизации, о чем свидетельствует следующее наблюдение.

Пациентка Ч., 14 лет, поступила в клинику по поводу остаточного подвывиха правого бедра, диспластического коксартроза II ст. В 11 месячном возрасте у пациентки был выявлен врожденный вывих правого бедра, проводилось консервативное лечение, осложнившееся развитием аваскулярного некроза головки бедренной кости. В возрасте 8 лет пациентка была оперирована в одной из клиник РБ, производилась корригирующая остеотомия бедренной кости.

При поступлении пациентка предъявляла жалобы на постоянные боли в правом тазобедренном суставе, которые беспокоили ее около 3 лет, неуклонно прогрессируя. Хромала. Симптом Тренделенбурга нейтральный, «минутный» тест положительный. Объем движений: разгибание/сгибание 0/0/90, отведение приведение 15/0/25, ротация наружная/внутренняя 5/0/5.

Рентгенологически: деформация проксимального отдела правого бедра, уплощение вертлужной впадины и головки бедра, выраженные краевые разрастания в области наружного края вертлужной впадины, резкое усиление субхондрального склероза, формирующаяся киста наружной трети впадины, сужение суставной щели, особенно в латеральных отделах (Рис. 2 а). Шеечно-диафизарный угол равен 120°, угол Виберга -13°, угол Шарпа - 48°, угол вертикального соответствия - 85°, АТД – 0,9 см, ЛАТ - 4,3 см.

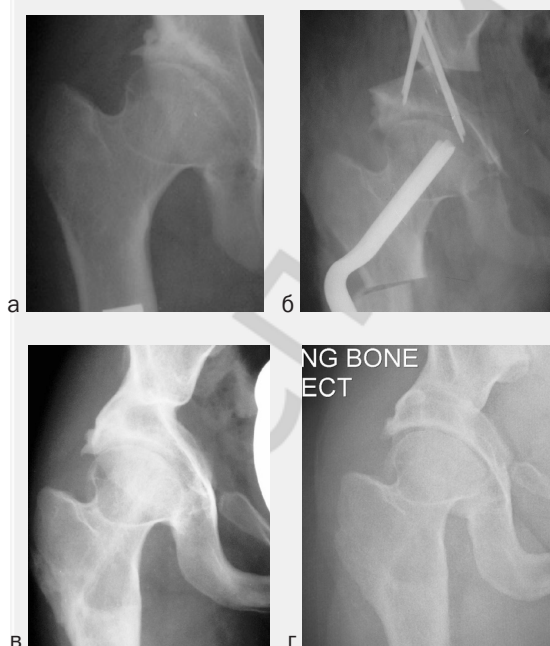


Рис. 2 Рентгенограмма правого тазобедренного сустава больной Ч., 14 лет: а) до операции - фас, б) непосредственный результат, в) результат через 2 года, г) результат через 11 лет с момента операции.

Пациентке выполнена транспозиция тазобедренного сустава. В результате проксимальный отдел бедра и вертлужная впадина единым блоком повернуты кнаружи и книзу, суставная щель заняла положение, близкое к горизонтальному без изменения взаимоотношений между головкой бедра и вертлужной впадины (Рис. 2 б). Шеечно-диафизарный угол стал равен 135°, угол Виберга - 42°, угол Шарпа - 18°, угол вертикального соответствия достиг оптимального значения и стал равен 90°, АТД - 2,0 см, ЛАТ - 4,5 см.

При осмотре через 4 года больная результатом вмешательства довольна, боли не беспокоят. Рентгенологически: достигнутые в ходе операции соотношения в суставе сохранены, отмечаются увеличение ширины суставной щели, особенно в ее наружной трети, и нормализация костной структуры свода (Рис. 2 в). Треугольная зона склероза в наружной трети свода впадины исчезла, протяженность зоны физиологического субхондрального склероза увеличилась более чем в два раза, что свидетельствует о перераспределении нагрузки в результате улучшения биомеханики сустава. Клинически: хромота исчезла, походка правильная, ритмичная. Симптом Тренделенбурга и «минутный» тест отрицательны. Объем движений в сагиттальной и фронтальной плоскостях несколько увеличился (разгибание/сгибание 0/0/100, отведение приведение 25/0/25), ротационные движения без динамики.

При осмотре через 11 лет с момента операции пациентка жалоб не предъявляет, ходит без хромоты. Вышла замуж, родила ребенка. Рентгенологически: соотношения в суставе правильные, признаков прогрессирования коксартроза нет (рис. 2 г). Результат операции расценен как отличный.

Клиническим результатом вмешательства явилось полное исчезновение боли у 3 и его уменьшение еще у 3 пациентов. Улучшение возможности передвижения отметили все 6 пациентов, причем 3 из них не имели каких либо ограничений, а 3 могли передвигаться на значительно большие расстояния, чем до операции. К сожалению, у одного пациента через 2 года с момента операции наступило прогрессирование коксартроза с возвращением болевого синдрома. Пятеро из 6 пациентов результатом вмешательства очень довольны.

В целом, транспозиция тазобедренного сустава обеспечила стабилизацию или обратное развитие коксартроза в 5 случаях. Отличный результат получен у 2 пациентов, хороший у 2 и удовлетворительный у одного пациента. В одном случае положительное влияние операции на течение диспластического коксартроза имело место на протяжении двух лет, однако затем наступило прогрессирование дегенеративно-дистрофического процесса, что сопровождалось ухудшением клинко-рентгенологической картины. Отдаленный результат вмешательства признан неудовлетворительным, пациентке было проведено эндопротезирование тазобедренного сустава.

Таким образом, транспозиция тазобедренного сустава является эффективным средством лечения диспластического коксартроза на фоне имеющейся «конгруэнтности в инконгруэнтном суставе». Она позволяет переместить плоскость суставной щели в горизонтальное или близкое к горизонтальному положению путем синхронного поворота ацетабулярного и бедренного компонента тазобедренного сустава без изменения взаимоотношений

Оригинальные научные публикации

ношений между ними и, тем самым, улучшить условия биомеханической функции сустава. При этом благодаря адекватному покрытию головки бедра собственной впадиной с сохраненным гиалиновым хрящом, происходит уменьшение давления на единицу площади суставных поверхностей, что создает предпосылки для стабилизации или обратного развития артроза.

Литература

1. Соколовский, А. М. Транспозиция тазобедренного сустава// Ортопедия, травматология и протезирование. – 1986. – № 11. – С.23–25.
2. Ishii, J.; Asai, H.: Zur Indikation der dreifachen Beckenosteotomie // Z.Orthop. – 1978. – Т. 116. – №6. – S.776–786.

3. Koyama, K., Higuchi F., Inoue A. Modified Chiari osteotomy for arthrosis after Perthes 'disease:14 hips followed for 2 –12 years// Acta Orthop Scand. –1998. – Vol. 69. –P. 129 –132.

4. Nakamura, S., Ninomiya S., Morimoto S., Moro T., Takatori Y. Combined Intertrochanteric Valgus and Rotational Acetabular Osteotomy// Clin Orthop.– 2001.– Vol. 384.– P.176-188.

5. Scher, M.A., Jakim I. Combined intertrochanteric and Chiari pelvic osteotomies for hip dysplasia// J Bone Joint Surg. – 1991.– Vol. 73-B. – P. 626 – 631.

6. Tschauer, C, Klapsch W, Kohlmeier W. Die dreifache Beckenosteotomie nach Tonnis im Rahmen der Spätdysplasie und frühen Sekundärarthrose des Hüftgelenkes // Orthop Prax. – 1992.– Vol. 28. –S.255–263.

Поступила 8.11.2012 г.