

МИНИСТЕРСТВО ЗДРАВООХРАНЕНИЯ РЕСПУБЛИКИ БЕЛАРУСЬ
БЕЛОРУССКИЙ ГОСУДАРСТВЕННЫЙ МЕДИЦИНСКИЙ УНИВЕРСИТЕТ
КАФЕДРА УРОЛОГИИ

Д. Н. Руденко, А. С. Главинский, А. В. Строчкин

ЛЕЧЕНИЕ БОЛЕЗНИ ПЕЙРОНИ

Учебно-методическое пособие



Минск БГМУ 2017

УДК 616.66-007.271(075.8)

ББК 56.9я73

P83

Рекомендовано Научно-методическим советом университета в качестве учебно-методического пособия 19.04.2017 г., протокол № 8

Рецензенты: канд. мед. наук, доц., зав. каф. урологии и нефрологии Белорусской медицинской академии последиplomного образования Д. М. Ниткин; канд. мед. наук, зав. урологическим отделением № 3 4-й городской клинической больницы им. Н. Е. Савченко, гл. внешт. уролог Комитета по здравоохранению Мингорисполкома Д. А. Малащицкий

Руденко, Д. Н.

P83 Лечение болезни Пейрони : учебно-методическое пособие / Д. Н. Руденко, А. С. Главинский, А. В. Строцкий. – Минск : БГМУ, 2017. – 20 с.

ISBN 978-985-567-886-2.

Описаны клиника, диагностика и основополагающие принципы лечения болезни Пейрони в соответствии с современными представлениями об этой патологии.

Предназначено для студентов 5–6-го курсов лечебного, педиатрического факультетов, медицинского факультета иностранных учащихся, а также клинических ординаторов, аспирантов хирургических специальностей.

УДК 616.66-007.271(075.8)

ББК 56.9я73

Учебное издание

Руденко Дмитрий Николаевич
Главинский Антон Сергеевич
Строцкий Александр Владимирович

ЛЕЧЕНИЕ БОЛЕЗНИ ПЕЙРОНИ

Учебно-методическое пособие

Ответственный за выпуск А. В. Строцкий

Редактор Н. В. Оношко

Компьютерная верстка А. В. Янушкевич

Подписано в печать 04.12.17. Формат 60×84/16. Бумага писчая «Снегурочка».

Ризография. Гарнитура «Times».

Усл. печ. л. 1,16. Уч.-изд. л. 0,96. Тираж 50 экз. Заказ 774.

Издатель и полиграфическое исполнение: учреждение образования

«Белорусский государственный медицинский университет».

Свидетельство о государственной регистрации издателя, изготовителя, распространителя печатных изданий № 1/187 от 18.02.2014.

Ул. Ленинградская, 6, 220006, Минск.

ISBN 978-985-567-886-2

© Руденко Д. Н., Главинский А. С., Строцкий А. В., 2017

© УО «Белорусский государственный медицинский университет», 2017

МОТИВАЦИОННАЯ ХАРАКТЕРИСТИКА ТЕМЫ

Общее время занятий: 1 час.

Более трех веков назад появились первые детальные описания болезни Пейрони, однако до настоящего времени вопросы этиологии и патогенеза данного заболевания остаются дискуссионными и до конца не изученными. За прошедшее время описано более пятидесяти теорий этиопатогенеза и способов лечения, что свидетельствует об отсутствии четкой концепции в тактике ведения пациентов с данной патологией. Это позволяет считать болезнь Пейрони одним из самых проблемных заболеваний (W. Dunsmuir, R. Kirby, 1996; E. Campbell, J. Colton, 1960; R. Kuss, W. Gregoir, 1984).

Актуальность проблемы лечения пациентов с болезнью Пейрони заключается не только в ее распространенности, но и неуклонном росте (G. La Pera et al., 2001). При этом лечение пациентов с болезнью Пейрони одновременно является социальной проблемой. Исходя из опубликованных данных социологических опросов, около 77 % мужчин, страдающих болезнью Пейрони, отмечают ухудшение качества жизни (W. Hellstrom, 2003). У 25–80 % болезнь Пейрони сопровождалась деформацией полового члена и нарушением эрекции (Z. Att, 1993; W. Furlow, 1975; W. Weidner et al., 1997).

Цель занятия. На основании анамнеза, данных физикального, лабораторного, инструментальных исследований научиться диагностировать болезнь Пейрони и определять тактику ее лечения.

Задачи занятия:

1. Изучить современный взгляд на этиологию, патогенез болезни Пейрони.
2. Изучить клинические проявления болезни Пейрони.
3. Закрепить знания по методам обследования мужчин с деформацией полового члена.
4. Освоить тактику врача и принципы лечения пациентов с болезнью Пейрони.

К концу практического занятия студент должен **уметь:**

1. Оценить клиническое состояние и степень деформации полового члена пациента с болезнью Пейрони.
2. Выбрать необходимые визуализирующие инструментальные методы исследования для диагностики заболевания.
3. Определить тактику лечения пациентов с болезнью Пейрони (когда требуется проведение хирургического вмешательства, а когда возможно наблюдение и (или) консервативное лечение).

Требования к исходному уровню знаний. Для полноценного усвоения темы студенту следует повторить следующий материал из курса:

– нормальной и топографической анатомии — строение мужских наружных половых органов, кавернозных тел, спонгиозного тела уретры;

- пропедевтики внутренних болезней — физикальное обследование пациента (осмотр и пальпация наружных половых органов);
- патологической анатомии — микроскопические признаки фиброза.

Контрольные вопросы из смежных дисциплин:

1. Анатомическое строение полового члена.
2. Гистологическое строение кавернозных и спонгиозного тел.
3. Гистологические признаки фиброза.
4. Фасции и оболочки полового члена.
5. Кровоснабжение и иннервация полового члена.

Контрольные вопросы по теме занятия:

1. Болезнь Пейрони. Определение понятия.
2. Диагностические признаки болезни Пейрони.
3. Классификация болезни Пейрони.
4. Методы исследования полового члена и степени его искривления.
5. Методы хирургической коррекции искривления полового члена.

ОПРЕДЕЛЕНИЕ, ЭТИОЛОГИЯ И ПАТОГЕНЕЗ

Болезнь Пейрони (син. болезнь Ван-Бурена, пенильный фиброматоз, фибропластическая индурация полового члена) — заболевание, характеризующееся образованием плотных бляшек в белочной оболочке полового члена, что, в свою очередь, проявляется различными деформациями эрегированного полового члена, болезненной эрекцией (рис. 1). Болезнь названа по имени французского хирурга Франсуа Жигó-де-ла Пейрóни (Francois Gigot de Lapeyronie), который описал ее в 1743 г. Чаще всего ею страдают мужчины в возрасте от 30 до 60–65 лет.

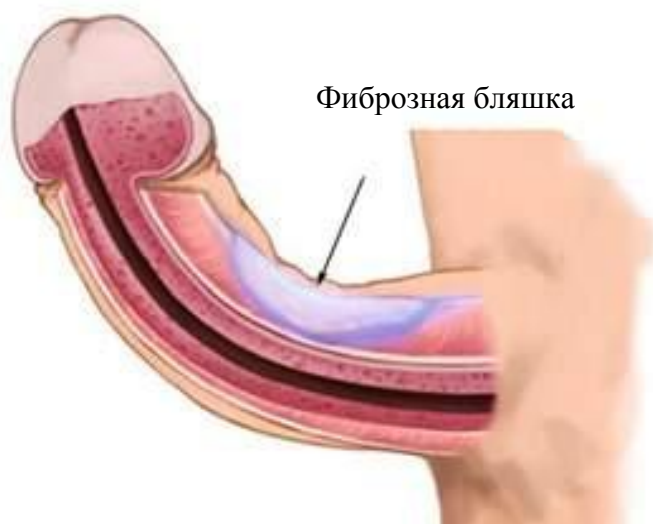

Рис. 1. Болезнь Пейрони (схема)

Обзор литературы, проведенный в 1928 г., показывает, что до 1928 г. во всем мире было описано не более 550 случаев болезни Пейрони.

Крупное анкетирование, проведенное группой немецких ученых во главе с F. Sommer в 2002 г. и охватившее более 4400 мужчин, показало распространенность данной патологии (около 3,2 %) и частоту сопутствующих заболеваний.

В то же время аутопсия 100 мужчин, умерших от различных причин, проведенная американской группой патологоанатомов во главе с В. F. Smith, выявила наличие фиброзных бляшек на белочной оболочке полового члена у 23 % мужчин.

На данный момент этиология болезни Пейрони не изучена. Ряд независимых исследований указывают на патологическую активность фибробластов, опосредованную различными медиаторами воспаления. Большое значение в развитии пролиферации фибробластов имеют: трансформирующий фактор роста β (TGF- β 1), который ведет к интенсивному фиброзу и присутствует в достоверно высоких концентрациях в фиброзных очагах; фактор роста фибробластов (PDGF); NO-синтаза, изменение концентрации которой приводит к ишемии клеток и более значительному их повреждению при воспалении. Обычно фибробласты под воздействием TGF- β 1 и PDGF превращаются в миофибробласты. Эти клетки начинают синтез коллагена, прекращающийся с их естественной гибелью вследствие апоптоза. Расстройство экспрессии генов апоптоза, таких как Fas, Fasligand, каспазы, семейство генов p53 и BCL2, приводит к более длительному функционированию миофибробласта, что, в свою очередь, может привести к образованию бляшек белочной оболочки кавернозных тел. Современные исследования свидетельствуют об ассоциации болезни Пейрони с такими генетическими заболеваниями, как контрактура Дюпюитрена, тимпаносклероз.

КЛАССИФИКАЦИЯ

В клиническом течении болезни Пейрони выделяют две фазы. Болезнь начинается с нестабильной фазы активного локального воспаления и через 6–18 месяцев переходит в хроническую форму. Нестабильная (активная, острая) стадия заболевания характеризуется болью при эрекции, появлением эректильной девиации. В хронической (фиброзной) стадии формируется бляшка с незначительной болью и стабильной деформацией полового члена при эрекции.

Классификация болезни Пейрони по И. И. Горпинченко и Ю. Н. Гурженко (2002) подразделяет заболевание по клиническим стадиям, течению, проявлениям, локализации бляшки, направлению искривления, наличию осложнений и сопутствующих заболеваний.

Клинические стадии заболевания представлены в таблице и на рис. 2.

Стадии болезни Пейрони

Стадия	Степень болевого синдрома, баллы	Степень уплотнения, баллы	Степень искривления, баллы	Эректильная дисфункция
Субклиническая	1–2	Нет	Нет	–
I	1–2	0–1	0–2	–
II	1–3	1–3	2–3	+/-
III	Нет	2–3	2–3	Половая жизнь невозможна из-за искривления

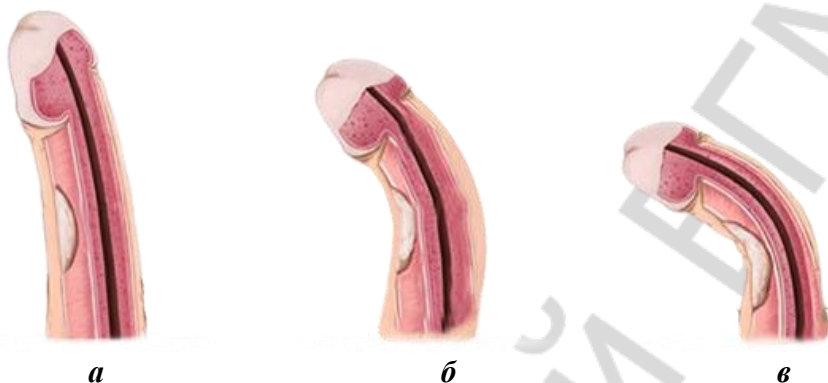


Рис. 2. Классификация болезни Пейрони:
а — I стадия; б — II стадия; в — III стадия

По течению выделяют две формы:

- медленно прогрессирующую;
- быстро прогрессирующую.

По клиническим проявлениям различают (в баллах):

– боль: 0 — отсутствие, 1 — незначительная боль во время эрекции, 2 — значительная боль, затрудняющая половую жизнь, 3 — боль во время эрекции и без эрекции;

– искривление: 0 — отсутствие, 1 — до 30° (без ограничения половой жизни), 2 — до 60° (ограничивающее половую жизнь), 3 — больше 60° (невозможность половой жизни);

– уплотнение: 0 — отсутствие, 1 — до 1 см в диаметре, 2 — размеры 1–3 см, 3 — более 3 см.

Возможная локализация бляшки на половом члене:

- у корня;
- в области ствола;
- у головки.

Направление искривления (рис. 3) бывает:

- дорсальное;
- латеральное;
- дорсолатеральное левое;
- дорсолатеральное правое;
- вентральное.

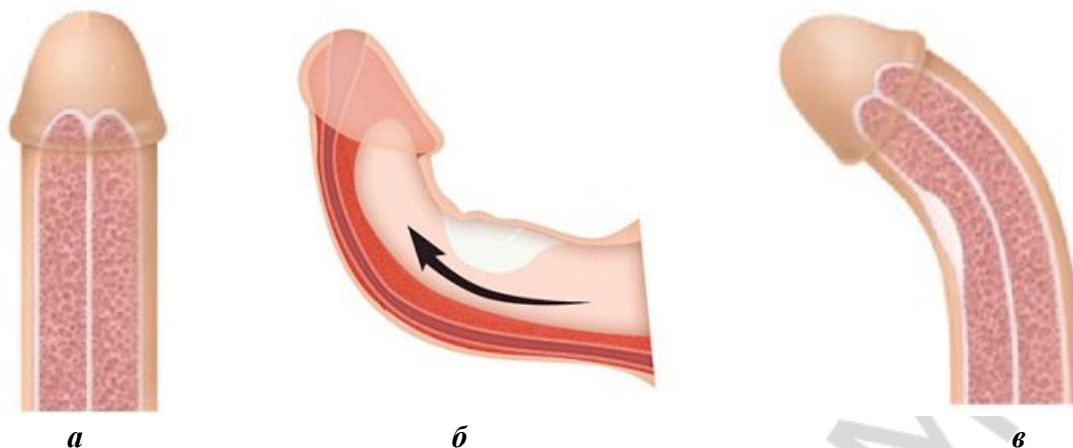


Рис. 3. Классификация по направлению искривления полового члена (схема):
a — норма; *б* — искривление в дорсальном направлении; *в* — искривление в латеральном направлении

По наличию осложнений различают формы:

- с сохранением эректильной функции;
- нарушением эректильной функции.

По наличию сопутствующих заболеваний разделяют болезнь Пейрони:

- с наличием сопутствующих заболеваний;
- без сопутствующих заболеваний.

КЛИНИЧЕСКИЕ ПРОЯВЛЕНИЯ

Основными симптомами болезни Пейрони являются: наличие пальпируемой бляшки на половом члене; болезненность полового члена при эрекции и вне ее; значительное искривление полового члена; эректильная дисфункция.

Наличие пальпируемой бляшки — определяющий симптом заболевания (бляшка может достигать 4 см в максимальном размере, обычно — 1,5–2 см). Бляшка может быть болезненной на начальных этапах, позже болезненные ощущения при пальпации не отмечаются.

Искривление полового члена отмечается более чем у 90 % пациентов, страдающих болезнью Пейрони. Направление искривления зависит от локализации бляшки.

Болезненность при эрекции является следствием вовлечения в воспалительный инфильтрат нервных окончаний при формировании бляшки. По окончании этого процесса интенсивность болевых ощущений обычно снижается либо боль пропадает. Однако нередко после кальцификации бляшки из-за значительного снижения эластичности белочной оболочки в очаге поражения болевые ощущения могут возобновиться. Значительно реже боль возникает вне эрекции.

ДИАГНОСТИКА

Характерные жалобы пациентов позволяют заподозрить заболевание, а данные объективного исследования — подтвердить его.

Пальпаторно у всех без исключения пациентов определяется уплотнение на белочной оболочке полового члена (характерная бляшка), соответствующее центру радиуса искривления. Локализация бляшки может быть самой различной, также в зависимости от стадии заболевания плотность самой бляшки варьирует от хрящевидной до каменистой. Болезненность при исследовании может быть, но нередко отсутствует.

При *ультразвуковом исследовании* выявляются гиперэхогенные дефекты белочной оболочки. При прогрессировании заболевания и возникновении кальцификации дефекты дают четкую акустическую тень.

Рентгенологические методы позволяют выявлять патологические изменения лишь на поздних стадиях, когда происходит кальцификация бляшки.

КОНСЕРВАТИВНОЕ ЛЕЧЕНИЕ

Консервативное лечение представляется возможным вплоть до наступления кальцификации бляшки, т. е. до III стадии заболевания включительно. Одним из его методов является *фармакотерапия*.

Витамин Е был первым препаратом, примененным для лечения болезни Пейрони в 1949 г. Считалось, что, являясь мощным антиоксидантом, он может подавлять свободнорадикальное окисление (которое, по представлениям на то время, составляло основу патогенеза болезни Пейрони) и уменьшать боль и искривление полового члена у пациентов с любой стадией заболевания, а также может использоваться с противорецидивной целью у прооперированных пациентов. Однако, по множественным исследованиям, витамин Е не показал эффективность выше плацебо. Тем не менее он активно применяется в комбинированной пероральной терапии, а также в сочетании с ионофорезом и интракавернозным введением лекарственных средств.

Тамоксифен влияет на выработку фибробластами трансформирующего фактора роста β (TGF- β), тем самым снижая количество соединительной ткани в белочной оболочке. Тем не менее, назначение его не выявило статистически достоверного различия по сравнению с плацебо в рандомизированных исследованиях. При этом в соотношении эффективности и побочных эффектов тамоксифен опережает некоторые другие препараты, такие как карнитин.

Парааминобензоат калия, обладающий антифибробластной активностью, показывает неплохую эффективность у $2/3$ пациентов как в отношении уменьшения болевого синдрома, так и в отношении искривления

полового члена. Препарат имеет длительную историю применения при болезни Пейрони. При рандомизированном исследовании в 2005 г. он показал убедительную эффективность по сравнению с плацебо в отношении прогрессирования искривления полового члена.

Колхицин — препарат, хорошо известный в лечении подагры. Он обладает значительной противовоспалительной активностью и снижает синтез коллагена, а также повышает активность коллагеназы — естественного фермента, препятствующего локальному фиброзу. Однако в ходе 4-месячных испытаний колхицин также не показал статистически значимых преимуществ перед плацебо. В то же время в сочетании с витамином Е эффективность превышала таковую по сравнению с монотерапией ибупрофеном в отношении размеров бляшки и искривления полового члена на ранних стадиях болезни Пейрони.

Пентоксифиллин — неселективный ингибитор фосфодиэстеразы с противовоспалительными и антифибротическими свойствами. При болезни Пейрони применяется с целью подавления воспалительных реакций, опосредованных TGF- β , а также снижения депонирования в бляшке коллагена первого типа. Проведенное в 2010 г. исследование показало значительные улучшения у пациентов после курса пентоксифиллина (ослабление болевого синдрома, уменьшение площади бляшки, уменьшение степени искривления полового члена). Ретроспективный анализ подтвердил значительное уменьшение кальцификации при длительном приеме препарата.

Ингибиторы фосфодиэстеразы 5-го типа достаточно долго применяются в лечении эректильной дисфункции. В лечении болезни Пейрони эта группа препаратов применяется также длительное время. Ретроспективный анализ литературы в 2002 г. показал, что данный вид терапии особенно эффективен у пациентов с болезнью Пейрони и сопутствующей эректильной дисфункцией. Ряд более поздних исследований доказал эффективность силденафила и тадалафила у пациентов с болезнью Пейрони в отношении улучшения эректильной функции и качества жизни.

Помимо приема перечисленных лекарственных средств консервативное лечение включает:

- **внутрикавернозные инъекции** интерферона, гидрокортизона, коллагеназы, лидокаина;
- **физиолечение** — электрофорез с коллагеназой, хемотрипсином.

Кроме того, существуют специальные методы консервативного лечения.

Локальное отрицательное давление (ЛОД) — предполагается, что данное лечение приводит к ремоделированию бляшки. Эффективность его значительно выше при одновременном введении коллагеназы в область бляшки (рис. 4).

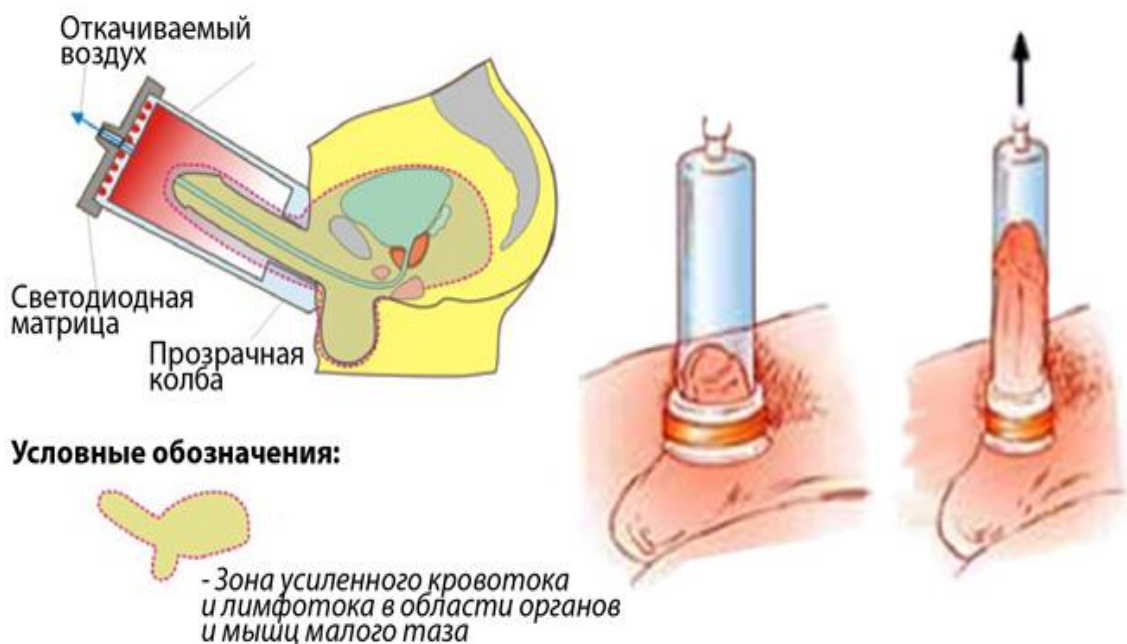


Рис. 4. Схема ЛОД-терапии

Тракционная терапия с ежедневным применением (в течение 8–12 ч) механических устройств (рис. 5) — эффективный и безопасный способ выпрямления полового члена. Также тракция полового члена используется при его укорочении, возникшем у пациентов после хирургической коррекции болезни Пейрони.



Рис. 5. Механическая тракция полового члена

Дистанционная ударно-волновая терапия (рис. 6) — перспективный метод неинвазивного лечения болезни Пейрони. Предполагается, что воздействие ударной волны разрушает структуру бляшки, снижает болевой синдром, а также улучшает микроциркуляцию, что приводит к улучшению эректильной функции. Несколько проводимых исследований показали противоречивые данные о ее эффективности.

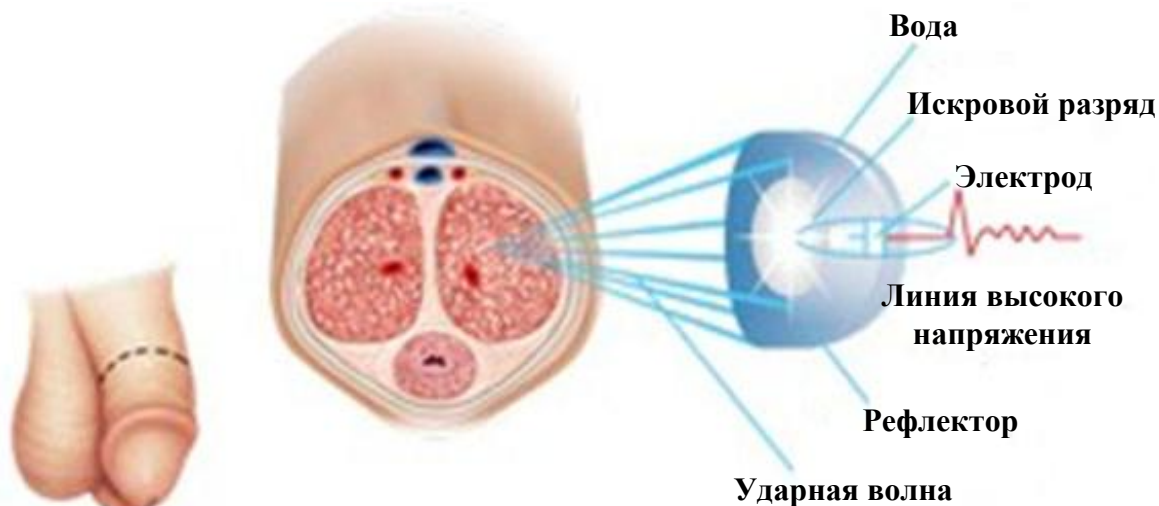


Рис. 6. Дистанционная ударно-волновая терапия (схема)

ХИРУРГИЧЕСКОЕ ЛЕЧЕНИЕ

Консервативное лечение болезни Пейрони позволяет решить проблему деформации полового члена, болезненных эрекций у большинства мужчин. Однако у некоторых пациентов такая терапия малоэффективна, и появляется необходимость в оперативном лечении. Целью операции является устранение патологического искривления полового члена и обеспечение удовлетворительного полового акта. Оперативная коррекция выполняется у пациентов только при стабилизации патологического процесса и организации бляшки в течение по крайней мере 3 месяцев. Операцию можно выполнить и по истечении 6–12 месяцев после стабилизации болезни.

Чтобы пациент смог принять обоснованное решение о проведении хирургического лечения, лечащий врач должен обсудить с ним цели и возможный риск операции. Конкретные вопросы, которые должны быть упомянуты во время обсуждения — это риск укорочения полового члена, развития эректильной дисфункции, онемение полового члена, риск повторного искривления, возможность появления узлов и стежков под кожей полового члена, а также возникновение необходимости обрезания крайней плоти во время операции.

Потеря чувствительности головки полового члена является потенциальным риском любого хирургического метода, связанного с мобилизацией дорзального сосудисто-нервного пучка. Это, как правило, обусловлено нейропатией, возникающей из-за сдавления гематомой дорзальных сенсорных нервов.

Для лечения болезни Пейрони рассматриваются два вида хирургической коррекции:

1) операции, приводящие к укорочению белочной оболочки кавернозных тел на выпуклой стороне полового члена (клиновидная резекция и пликация по Несбиту);

2) операции, при которых происходит удлинение белочной оболочки на вогнутой стороне полового члена (использование трансплантата).

Операции, выполняемые с использованием трансплантата, направлены на минимизацию укорочения полового члена, вызванного пликацией белочной оболочки по Несбиту. Эти операции также показаны при коррекции сложных деформаций полового члена.

У пациентов с болезнью Пейрони в сочетании с безуспешным консервативным лечением эректильной дисфункции возможна хирургическая коррекция искривления с сопутствующей имплантацией протеза.

Выбор наиболее подходящего хирургического вмешательства основан на оценке длины полового члена, тяжести искривления и наличия или отсутствия эректильной функции, в том числе ответа на фармакотерапию в случае эректильной дисфункции.

Методы укорочения полового члена. В 1965 г. Несбит впервые описал метод лечения врожденных искривлений полового члена путем удаления эллипсоидного участка белочной оболочки с противоположной искривлению стороны. Четырнадцать лет спустя этот метод был успешно применен при лечении болезни Пейрони. Метод Несбита (рис. 7) основан на поперечном иссечении эллипсоидного участка (5–10 мм в длину) белочной оболочки или примерно 1 мм на каждые 10° кривизны. Были отмечены хорошие ближайшие и отдаленные результаты операции Несбита: полное выпрямление полового члена было достигнуто более чем у 80 % пациентов; редко (около 10 %) наблюдались рецидив искривления полового члена и уменьшение чувствительности головки. Риск развития послеоперационной эректильной дисфункции является минимальным. При операции по Несбиту происходит укорочение полового члена, однако у 85 % пациентов оно составляет только 1–1,5 см, что не влечет развития послеоперационной сексуальной дисфункции. Пациенты часто преувеличивают потерю длины полового члена, поэтому, независимо от техники выполнения операции, желательно измерить и задокументировать данные о длине полового члена как до, так и после выпрямления.

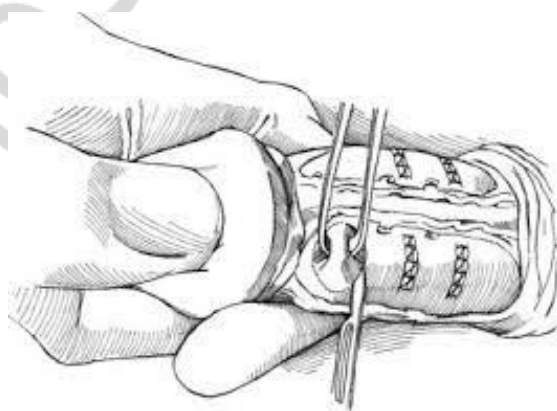


Рис. 7. Операция по Несбиту

Метод пликаций (рис. 8) имеет тот же принцип, что и операция по Несбиту, но более прост в исполнении. Многие операции по пликации белочной оболочки в литературе прошлых лет были описаны как метод Несбита.

Метод пликаций заключается в нанесении одного или нескольких поперечных разрезов на выпуклой стороне пениса с последующим наложением вворачивающих швов для предупреждения раздражения кожи полового члена узлами нитей. Пликация белочной оболочки может выполняться и без ее разрезов. При пликации используются нерассасывающиеся нити с целью профилактики рецидива искривления. Результаты и уровень удовлетворенности пациентов сравним с операцией по Несбиту.

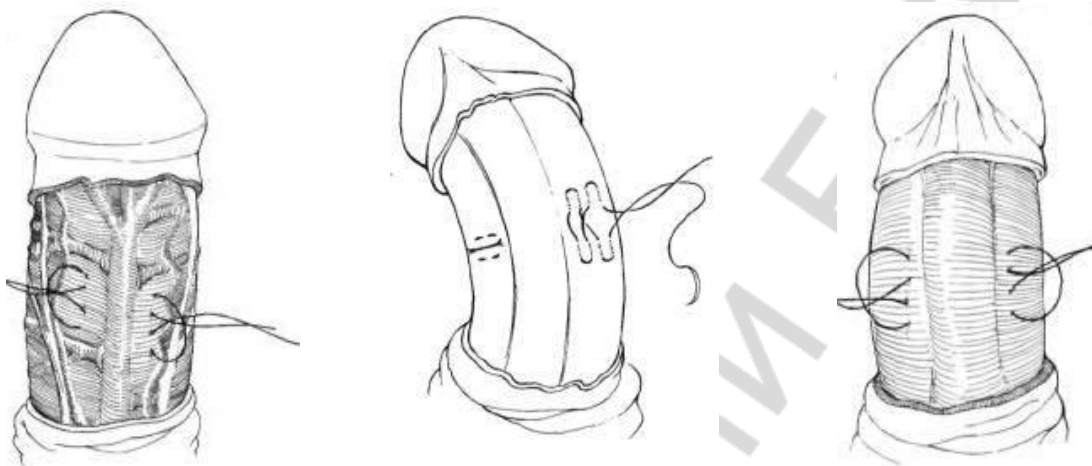

Рис. 8. Пликация белочной оболочки

Методы иссечения бляшек. Иссечение бляшек предполагает разрез на вогнутой стороне белочной оболочки и иссечение бляшки с целью увеличения длины этой стороны. Образовавшийся дефект белочной оболочки замещается трансплантатом (графтинг) (рис. 9). Тем не менее, при удалении фиброзной бляшки существует вероятность повышения риска послеоперационной эректильной дисфункции из-за возможности возникновения венозного шунта.

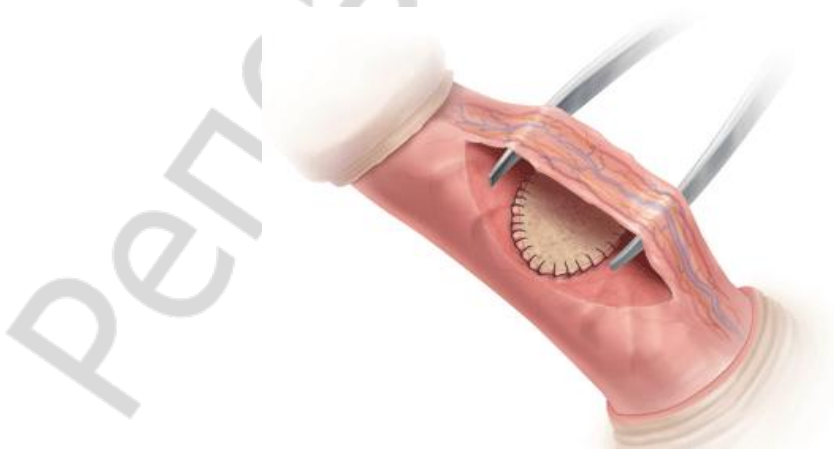


Рис. 9. Замещение дефекта белочной оболочки трансплантатом (графтинг)

В 1974 г. Devine и Horton описали применение ими кожных трансплантатов. С тех пор было зарегистрировано много различных методов с применением трансплантатов из различных материалов:

1. *Ауто трансплантаты:*

- деэпителизированный кожный лоскут;
- венозный лоскут;
- белочная оболочка полового члена;
- влагалищная оболочка яичка;
- слизистая щеки;
- темпоральная фасция.

2. *Алло трансплантаты (трупные):*

- перикард;
- широкая фасция бедра;
- твердая мозговая оболочка;
- дермальный лоскут (деэпителизированный).

3. *Ксенотрансплантаты:*

- лоскут подслизистой оболочки тонкой кишки свиньи (SIS);
- бычий перикард;
- свиная дерма.

4. *Синтетические лоскуты:*

- Gore-Tex;
- Dacron.

К сожалению, идеального материала для замещения дефекта белочной оболочки до сих пор не существует. Кроме того, замещение дефекта трансплантатом в 25 % случаев осложняется эректильной дисфункцией в послеоперационном периоде. Несмотря на хорошие ближайшие результаты хирургического лечения, у 17 % пациентов возникает рецидив искривления полового члена, требующий повторной операции.

Использование **венозного лоскута** теоретически имеет преимущество в виду эндотелиально-эндотелиального контакта при фиксации к ткани кавернозного тела. Наиболее распространенным венозным трансплантатом является участок подкожной вены бедра, также может использоваться участок дорсальной вены полового члена (возможность избежать второго разреза кожи — на бедре — для забора трансплантата). Рецидив искривления в послеоперационном периоде был зафиксирован у 20 % пациентов, укорочение полового члена — у 17 %, грыжевые выпячивания трансплантированного лоскута — у 5 % пациентов. Описаны случаи развития венозного шунта после операции, что привело к эректильной дисфункции.

Влагалищная оболочка яичка имеет ряд преимуществ в качестве трансплантируемого лоскута (графта): 1) она относительно мало васкуляризирована; 2) легкая методика забора лоскута. Ввиду низкой метаболической активности влагалищной оболочки лоскут имеет незначительную тенденцию к некрозу и рубцеванию.

При применении *кожных лоскутов-трансплантатов* у 35 % пациентов развилась контрактура полового члена в результате рецидивирующего искривления кавернозных тел, у 40 % пациентов возникло прогрессивное укорочение полового члена, у 17 % случился рецидив искривления полового члена, потребовавший повторной операции в течение 10 лет после первого хирургического вмешательства.

Применение *трупного перикарда* отмечено хорошими результатами. Аллотрансплантат прочен и эластичен, хорошо растяжим в разных направлениях (увеличение длины на 30 %). В ретроспективном интервью, проведенном по телефону, 44 % пациентов с перикардным графтингом сообщили о незначительном искривлении, хотя большинство из них остались довольны результатами хирургического лечения и имели нормальные половые акты.

Применение *малого подслизистого кишечного лоскута* (Small intestinal submucosa — SIS) на основе коллагена ксеногенного трансплантата, полученного из подслизистого слоя тонкой кишки свиньи, по описанию в литературных источниках, способствует развитию тканеспецифической регенерации и поддерживает рост эндотелиальных клеток. Малый подслизистый кишечный лоскут используется в качестве каркаса для стимуляции ангиогенеза с миграцией и дифференциацией клеток хозяина, в результате чего ткань ксенотрансплантата становится похожа на оригинальную как структурно, так и функционально. Малый подслизистый кишечный лоскут успешно был использован для коррекции тяжелого искривления полового члена при болезни Пейрони без существенного сокращения или гистологического изменения, однако литературные данные по применению SIS ограничены.

Метод графтинга — оптимальный вариант хирургической коррекции искривления для пациентов с кривизной полового члена более 60°, а также для пациентов с деформацией кавернозных тел по типу «песочные часы». Пациенты должны быть предупреждены о возможности развития послеоперационной эректильной дисфункции.

Неблагоприятными прогностическими факторами, повышающими риск развития послеоперационных функциональных нарушений, являются:

- наличие эректильной дисфункции до хирургического лечения;
- использование больших по размеру трансплантатов;
- возраст старше 60 лет;
- искривление в вентральном направлении.

При применении графтинга риск укорочения полового члена значительно меньше по сравнению с операцией по Несбиту или пликацией, тем не менее пациенты должны быть предупреждены до хирургической коррекции о возможности его развития.

Применение протезов полового члена. Имплантация протезов полового члена обычно используется для лечения болезни Пейрони у паци-

ентов с эректильной дисфункцией, особенно не отвечающей на лечение ингибиторами фосфодиэстеразы 5-го типа. Наиболее эффективным у этих пациентов является применение надувного протеза (рис. 10), хотя могут быть использованы любые другие типы.

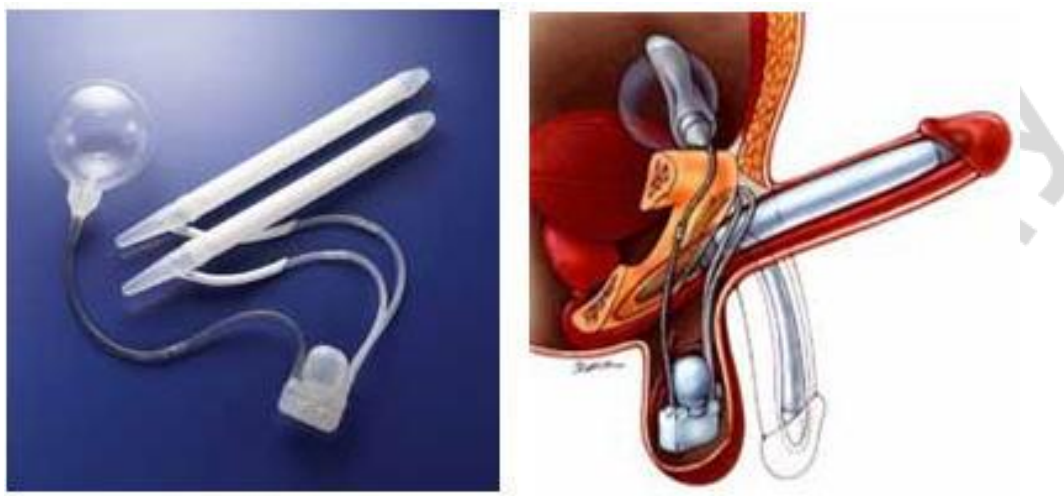


Рис. 10. Надувной протез

У большинства пациентов с легкой или умеренной степенью искривления кавернозных тел можно ожидать хороший результат при имплантации жесткого цилиндрического протеза (рис. 11). Применение протезов полового члена как метод лечения болезни Пейрони эффективен у большинства пациентов, однако для достижения адекватного выпрямления могут потребоваться методы графтинга, пликаций или операция по Несбиту.

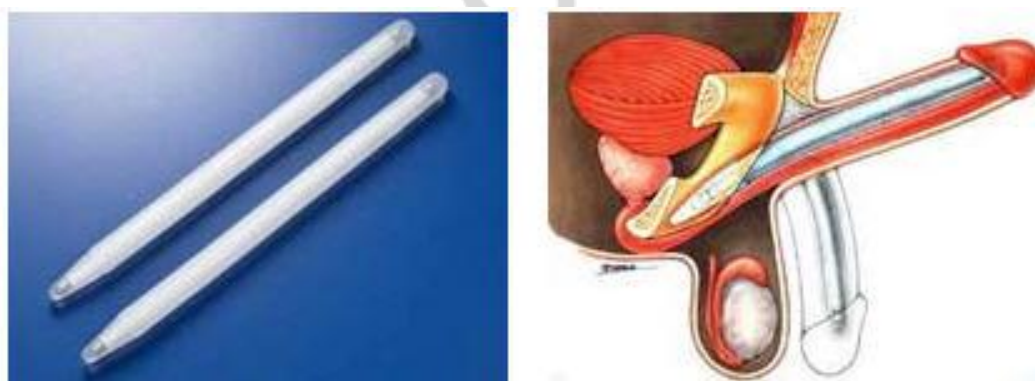


Рис. 11. Жесткий протез

АЛГОРИТМ ЛЕЧЕНИЯ

Выбор наиболее подходящего метода хирургической коррекции искривления полового члена основан на дооперационной оценке степени кривизны пениса и состояния эректильной функции. Алгоритм лечения болезни Пейрони представлен на рис. 12.

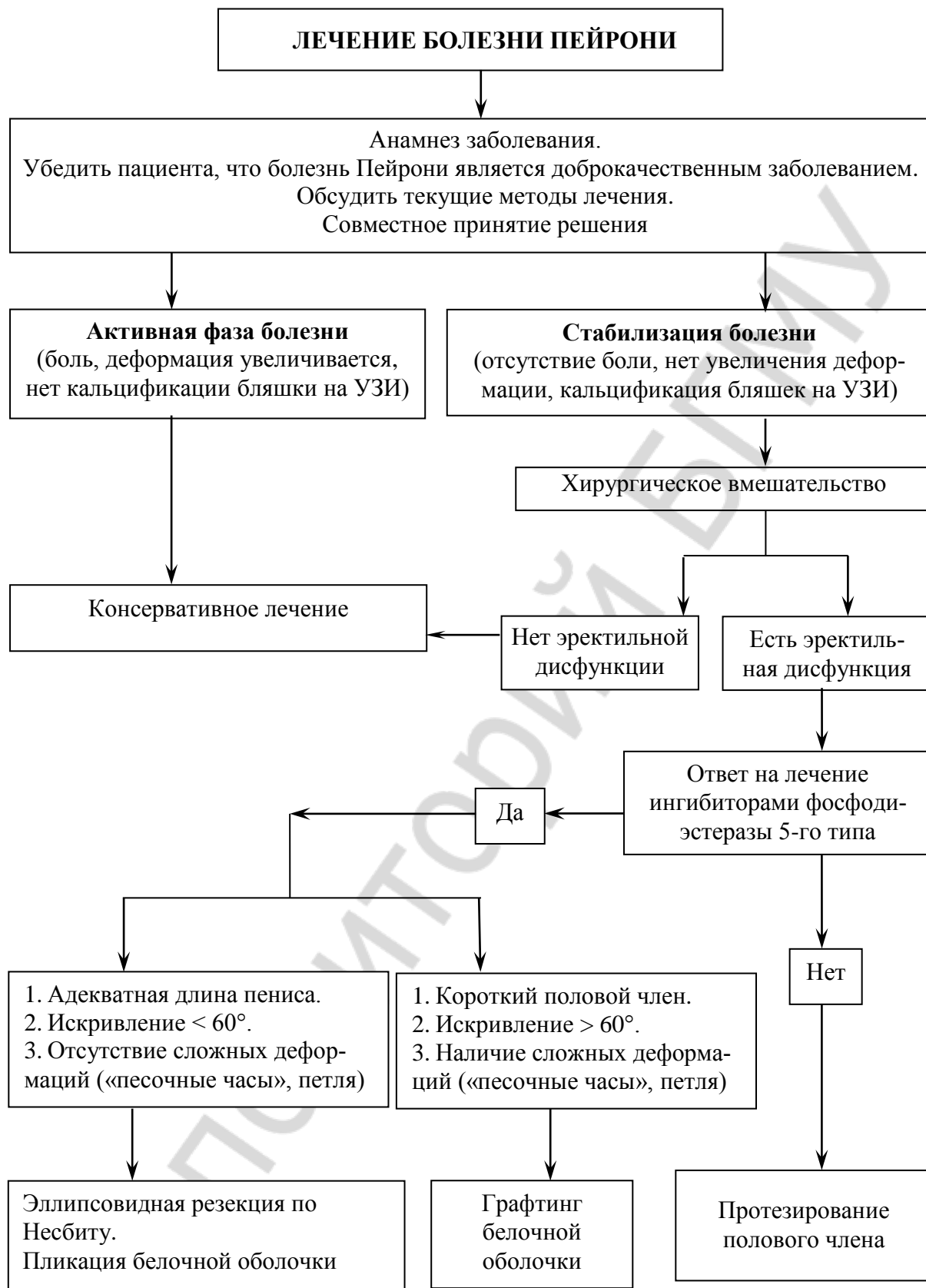


Рис. 12. Алгоритм лечения болезни Пейрони

Рекомендации по хирургическому лечению искривления полового члена:

1. Операция показана при стабилизации болезни Пейрони в течение не менее 3 месяцев (без боли или без увеличения деформации), которая обычно имеет место через 12 месяцев от начала появления жалоб, а половой акт невозможен из-за деформации кавернозных тел.

2. Длина полового члена, искривление кавернозных тел, нарушения эрекции (в том числе в ответ на фармакотерапию) и ожидания пациента должны быть оценены до проведения операции.

3. Методы укорочения белочной оболочки, особенно пликации, являются методами выбора хирургического лечения врожденного искривления полового члена и болезни Пейрони при адекватной длине полового члена, искривлении кавернозных тел менее 60° и отсутствии сложных деформаций («песочные часы», петля).

4. Методы графтинга являются предпочтительным вариантом хирургического лечения для пациентов с болезнью Пейрони при неадекватной длине полового члена, искривлении более 60° и наличии сложных деформаций («песочные часы», петля).

5. Протезирование полового члена с дополнительными манипуляциями (пликация, множественные рассечения или графтинг) или без них рекомендуется пациентам с болезнью Пейрони, осложненной эректильной дисфункцией, не отвечающей на фармакотерапию.

СПИСОК ИСПОЛЬЗОВАННОЙ ЛИТЕРАТУРЫ

1. *Комбинированная терапия фибропластической индукции полового члена* / Ю. Г. Аляев [и др.] // Андрология и генитальная хирургия. 2003. № 2. С. 41–42.
2. *Горпинченко, И. И.* Ультраструктурная характеристика клеточных элементов белочной оболочки полового члена при болезни Пейрони / И. И. Горпинченко, Ю. Н. Гуженко // Андрология и генитальная хирургия : тезисы науч. тр. Москва, 2002. С. 108.
3. *Горюнов, В. Г.* Оперативное лечение болезни Пейрони : метод. рекомендации МЗ РСФСР ; разраб. НИИ урологии / В. Г. Горюнов. Москва, 1987. 100 с.
4. *Крыжановский, В. Е.* Интракавернозная имплантация протезов при эректильной дисфункции вследствие болезни Пейрони / В. Е. Крыжановский, Н. П. Кушнirenко // Воен.-мед. журнал. 1992. № 3. С. 53.
5. *Оценка биомеханических аспектов повреждения полового члена при болезни Пейрони с помощью мультиспиральной компьютерной томографии* / П. А. Щеплев [и др.] // Андрология и генитальная хирургия. 2004. № 1–2. С. 60–63.
6. *Structural alterations in the tunica albuginea of the penis : impact of Peyronie's disease, ageing and impotence* / E. Akkus [et al.] // Br. J. Urol. 1997. V. 79. P. 47–53.
7. *Radical surgery and conservation of erection in Peyronie's disease* / E. Austoni [et al.] // Arch Ital Urol Androl. 1995. V. 67(5). P. 359–364.
8. *Results of the use of colchicine in the treatment of the tunica albuginea fibrosis* / Flores J. [et al.] // Androl. 2001. V. 22 (Suppl). P. 139.
9. *Peyronie's disease : surgical treatment based on penile rigidity* / K. Ganabathi, R. Dmochowski [et al.] // J. Urol. (Baltimore). 1995. V. 153. P. 662–666.
10. *Gholami, S.* Peyronie's disease / S. Gholami, T. Lue // Urol. Clin. N. Am. 2001. V. 28. P. 377–390.
11. *Basic fibroblast growth factor expression in Peyronie's disease* / J. Mulhall [et al.] // J. Urol. (Baltimore). 2001. V. 165. P. 419–423.
12. *Pryor, J.* Clinical presentation of Peyronie's disease / J. Pryor, D. Ralph // Int. J. Impotence Res. 2002. V. 14. P. 414–417.
13. *Ralph, D.* The Nesbit operation for Peyronie's disease : 16-year experience / D. Ralph, M. Al-Akraa, J. Pryor // J. Urol (Baltimore). 1995. V. 154. P. 1362–1363.
14. *Sommer, F.* Epidemiology of Peyronie's disease / F. Sommer // Int. J. Impotence res. 2002. V. 14. P. 379–383.
15. *Sulaiman, M.* Nesbit's procedure for penile curvature / M. Sulaiman, J. Gingell // J. Androl. 1994. V. 15. P. 54S–56S.
16. *Peyronie's disease in men under age 40 : characteristics and outcome* / A. Tefekli [et al.] // International J. Impotence Res. 2001. V. 13. P. 1823.
17. *Tunuguntla, H. S. G. R.* Management of Peyroni's disease / H. S. G. R. Tunuguntla // World J Urol. 2001. V. 19. P. 244–250.

ОГЛАВЛЕНИЕ

Мотивационная характеристика темы	3
Определение, этиология и патогенез	4
Классификация	5
Клинические проявления.....	7
Диагностика	8
Консервативное лечение.....	8
Хирургическое лечение	11
Алгоритм лечения	16
Список использованной литературы.....	19

Репозиторий БГМУ