

МИНИСТЕРСТВО ЗДРАВООХРАНЕНИЯ РЕСПУБЛИКИ БЕЛАРУСЬ
БЕЛОРУССКИЙ ГОСУДАРСТВЕННЫЙ МЕДИЦИНСКИЙ УНИВЕРСИТЕТ
КАФЕДРА ГЛАЗНЫХ БОЛЕЗНЕЙ

ОПТИКОНЕЙРОПАТИИ. НЕЙРОПРОТЕКТОРНЫЙ ПОДХОД К ЛЕЧЕНИЮ

Учебно-методическое пособие



Минск БГМУ 2017

УДК 617.735-007.23-08(075.8)

ББК 56.7я73

О-62

Рекомендовано Научно-методическим советом университета в качестве учебно-методического пособия 21.06.2017 г., протокол № 10

Авторы: канд. мед. наук, доц. Т. В. Качан; д-р мед. наук, проф. Л. Н. Марченко; канд. мед. наук, доц. А. А. Далидович; асп. Усман Абубакар Боссо

Рецензенты: д-р мед. наук, проф. А. С. Федулов; д-р мед. наук, проф. Е. Л. Трисветова

Оптиконейропатии. Нейропротекторный подход к лечению : учебно-методическое пособие / Т. В. Качан [и др.]. – Минск : БГМУ, 2017. – 24 с.

ISBN 978-985-567-883-1.

Представлены новые данные о патогенезе и лечении оптиконейропатий. Глаукомная оптиконейропатия рассмотрена как нейродегенеративное заболевание. Обосновано назначение нейропротекторных (ретинопротекторных) и ноотропных препаратов при оптиконейропатиях. Приведены результаты собственных наблюдений авторов.

Предназначено для студентов 4-го курса, изучающих глазные болезни, офтальмологов, врачей-интернов, специалистов, осваивающих нейроофтальмологию, неврологов и терапевтов.

УДК 617.735-007.23-08(075.8)

ББК 56.7я73

ISBN 978-985-567-883-1

© УО «Белорусский государственный медицинский университет», 2017

СПИСОК СОКРАЩЕНИЙ

ГК — ганглионарные клетки
ГКС — ганглионарные клетки сетчатки
ГОН — глаукомная оптическая нейропатия
ВГД — внутриглазное давление
ДЗН — диск зрительного нерва
ЛКТ — латеральные колленчатые тела
РС — рассеянный склероз

МОТИВАЦИОННАЯ ХАРАКТЕРИСТИКА ТЕМЫ

Темы занятий: «Глаукомы», «Изменения органа зрения при общих заболеваниях организма».

Общее время занятий: 10 ч.

Оптикоретинальная патология характеризуется клиническим полиморфизмом и включает в себя большую группу заболеваний зрительного нерва и сетчатки. Они являются одной из наиболее распространенных причин слепоты, слабосвидения и приводят к значительному снижению зрительных функций и качества жизни пациентов. Появление в конце 80-х – начале 90-х гг. прошлого века нового нейропротекторного подхода к лечению заболеваний нервной ткани, позволяющего замедлять либо предотвращать гибель нейронов, открыло новые перспективы в лечении заболеваний сетчатки и зрительного нерва.

Цель занятия: определить характерные особенности дегенеративных, ишемических и невритических оптиконеуропатий.

Задачи занятия. В результате занятий студенты должны:

- 1) знать патогенез глаукомной оптиконеуропатии, оптиконеуропатии при рассеянном склерозе, друзах зрительного нерва, ишемическом сосудистом поражении зрительного нерва и невритах зрительного нерва;
- 2) ознакомиться с современными принципами лечения различных видов оптиконеуропатий, видами нейропротекторного воздействия на пораженную ткань диска зрительного нерва.

Требования к исходному уровню знаний. Для полного освоения темы студенту следует повторить из курсов:

- 1) анатомии: строение зрительного нерва: его оболочки, кровоснабжение; строение решетчатой пластинки, зрительного анализатора;
- 2) физиологии: функции зрительного анализатора; строение и функции миелиновой оболочки; аксоплазматический ток в аксонах зрительного нерва;
- 3) биохимии: перекисное окисление липидов, свободнорадикальное повреждение, глутаматную эксайтотоксичность; нейротоксичность, связанную с оксидом азота;

4) патологической анатомии: апоптоз, ишемическое повреждение нервной ткани, воспалительное повреждение нервной ткани;

5) неврологии: церебральные расстройства, приводящие к поражению органа зрения, поражение зрительного анализатора при рассеянном склерозе; нейродегенеративные заболевания.

Контрольные вопросы из смежных дисциплин:

1. Что такое апоптоз?
2. Патогенез аутоиммунного повреждения миелиновой оболочки при рассеянном склерозе.
3. Локализация и строение наружных колленчатых тел.
4. Какие природные антиоксиданты вы знаете?
5. Что такое состояние парабиоза?

Контрольные вопросы по теме занятия:

1. Патогенез развития глаукомной оптиконеуропатии.
2. Типы ганглионарных клеток сетчатки, их представительство в наружных колленчатых телах.
3. Что такое передняя ишемическая оптиконеуропатия? Опишите ее патогенез, клиническую картину.
4. Особенности оптиконеуропатии при рассеянном склерозе.
5. Патогенез ретробульбарного неврита зрительного нерва.
6. Этиология интрабульбарных невритов зрительного нерва.
7. Что такое друзы диска зрительного нерва? Их осложнения.
8. Обоснование нейропротекторного лечения при различных видах оптиконеуропатий.
9. Виды нейропротекторной защиты.
10. Обоснование назначения ноотропных препаратов при различных формах оптиконеуропатий: глаукомной, ишемической, невритической.

ОПИСАНИЕ И КЛАССИФИКАЦИЯ ОПТИКОНЕУРОПАТИЙ

В основе поражений зрительного нерва и сетчатки лежат дегенеративные, сосудистые и воспалительные процессы. Они приводят к прогрессирующей потере ганглионарных клеток сетчатки (ГКС) и их аксонов, которая сопровождается ухудшением функций органа зрения — снижением центрального зрения и различного вида периметрическими потерями.

Насчитывается около 30 нозологических форм поражений сетчатки, которые классифицируются по этиологии и патогенезу на следующие основные группы:

– макулярные патологии (возрастная макулярная дистрофия, миопическая макулопатия, кистозный макулярный отек, центральная серозная ретинопатия и др.);

– сосудистые заболевания сетчатки (диабетическая ретинопатия, окклюзия вен сетчатки, окклюзия артерий сетчатки, гипертоническая ретинопатия и др.);

– воспалительные заболевания сетчатки (неинфекционные, паразитарные инвазии, вирусные инфекции, бактериальные инфекции и др.);

– наследственные дистрофии глазного дна (дистрофии сетчатки, витреоретинопатии, хориоидальные дистрофии).

При перечисленных заболеваниях патологические изменения начинаются в сетчатке, а поражение зрительного нерва носит вторичный характер.

Зрительный нерв главным образом состоит из аксонов ганглионарных клеток сетчатки. Кроме того, в его составе присутствуют поддерживающие астроциты, олигодендроциты, микроглия, эндотелиальные клетки и менингеальные фибробласты [1]. Таким образом, зрительный нерв является белым веществом нервной ткани.

Существует группа заболеваний — оптиконеуропатий, при которых первично поражается зрительный нерв (аксоны ганглионарных клеток сетчатки), а остальные слои сетчатки поражаются вторично.

По этиологии процесса оптиконеуропатии можно разделить на четыре основные группы: дегенеративные, ишемические, невритические, токсические.

Дегенеративные оптиконеуропатии характеризуются прогрессирующими метаболическими нарушениями в диске зрительного нерва и приводят к его атрофическим изменениям с вторичным поражением сетчатки. Отличаются отсутствием острого начала и неуклонным прогрессирующим течением с неизбежной потерей зрительных функций. Среди дегенеративных оптиконеуропатий в зависимости от этиологии поражения аксонов ганглионарных клеток сетчатки, в свою очередь, выделяются:

1. Оптиконеуропатия, связанная с поражением аксонов зрительного нерва в результате повышения внутриглазного давления (ВГД), — глаукомная оптическая нейропатия (ГОН).

2. Нейропатии, которые развиваются в результате поражения ЦНС. Дегенеративная оптиконеуропатия с поражением аксонов и нейронов сетчатки характерна для ряда неврологических заболеваний, повреждающих зрительные пути. Среди них особое место занимает рассеянный склероз (РС).

3. Оптиконеуропатии при друзах диска зрительного нерва. В ряде случаев друзы диска зрительного нерва являются причиной прогрессирующего истончения слоя нервных волокон с периметрическими потерями. Механизм такого рода повреждения зрительного нерва до конца не изучен, однако пациенты нуждаются в медикаментозном лечении и наблюдении офтальмолога.

Основная причина **ишемических оптиконеуропатий** — поражение сосудов диска зрительного нерва (ДЗН) как результат тромбоза цилиарных артерий. Наиболее распространенная форма — передняя ишемическая опти-

ческая нейропатия — инфаркт ДЗН в результате окклюзии коротких задних цилиарных артерий.

Невритическая оптиконеуропатия — воспалительное поражение зрительного нерва, в основе которого лежат разнообразные этиологические факторы как инфекционного, так и неинфекционного характера.

Токсические поражения зрительного нерва — оптиконеуропатии, возникающие при отравлении метиловым и этиловым спиртом, большими дозами лекарственных препаратов (хинин, противоглистные препараты, вещества, содержащие свинец и др.), никотином.

Нам предстоит разобраться в патогенезе различных видов оптиконеуропатий, их сходных и отличительных чертах в зависимости от этиологии заболевания, а также в перспективах нейропротекторной терапии в зависимости от патогенеза повреждения зрительного нерва и сетчатки.

ГЛАУКОМНАЯ ОПТИЧЕСКАЯ НЕЙРОПАТИЯ

ГОН характеризуется прогрессирующими метаболическими нарушениями в ДЗН. В основе ее развития лежит апоптоз ГКС. Пусковым фактором этого типа «запрограммированной» гибели клетки является повышение ВГД с последующим развитием гипоксии, снижением концентрации в клетках нейротрофического фактора головного мозга и локальным увеличением концентрации глутаматов [2]. Для ГОН характерно отсутствие острого начала и неуклонное прогрессирующее течение с неизбежной потерей зрительных функций.

Среди прочих звеньев патогенеза ГОН важное место занимают: структурные нарушения, белки теплового шока, сосудистая патология, митохондриальная дисфункция, воспаление и иммунитет.

Ключевым фактором в патогенезе глаукомы является повреждение ГКС (рис. 1).

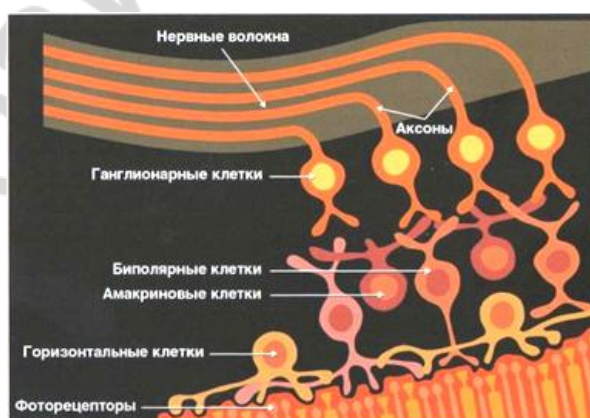

Рис. 1. Механизм повреждения ганглионарных клеток сетчатки (R. N. Weinreb, P. T. Khaw, 2004)

Прогрессирование ГОН сопровождается дегенерацией и гибелью ГКС, что приводит к увеличению периметрических потерь (концентрическое сужение полей зрения, скотомы, снижение чувствительности) и развитию глаукоматозной атрофии ДЗН (рис. 2).

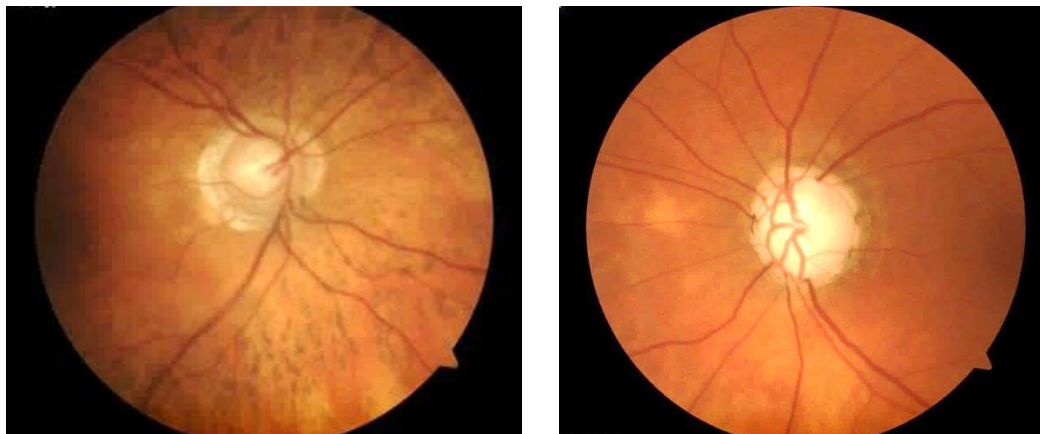

Рис. 2. Глаукоматозная экскавация диска зрительного нерва

Сетчатка содержит множество типов ганглионарных клеток (ГК), принадлежащих разным популяциям. Как известно, на уровне сетчатки от ГК начинаются магноцеллюлярные, парвоцеллюлярные и кониоцеллюлярные пути, формирующие сенсорный вход в латеральные колленчатые тела (ЛКТ) и затем — в зрительную кору. Многочисленные исследования указывают, что поражение ГК, принадлежащих парво-, магно- и кониоцеллюлярной системам, приводит к ослаблению функции зрительных каналов уже у истоков зрительных путей — при обработке информации на уровне сетчатки.

Парвоцеллюлярную систему, составляющую 80 % ГКС, представляют мелкие ГК, называемые X-клетками, бета- или парво-ГК (Р-клетки). Они формируют крошечное дендритное поле, размеры которого редко превышают размер их клеточного тела. Максимальный размер дендритного поля карликовых ГК на периферии сетчатки составляет 20 мкм. Карликовый ганглиозный нейрон имеет удлиненное тело диаметром 8–12 мкм и одиночный апикальный дендрит, который в терминальном отделе формирует плотный пучок дочерних ветвей с варикозными утолщениями в виде кисти или букета [3]. Мелкие ГК чувствительны к цвету, обеспечивают остроту зрения. Аксоны этих нейронов достигают парвоцеллюлярного слоя ЛКТ.

Магноцеллюлярную систему, составляющую 15 % ганглионарных клеток сетчатки, представляют Y-клетки (зонтичные, альфа-, магно-клетки, М-клетки). Это нейроны с плотным ветвлением варикозных дендритов, которые распространяются горизонтально по радиусам от тела клетки, подобно раскрытому китайскому зонтику, с диаметром дендритного поля от 60 до 100 мкм. У клеток М-типа есть аксон толщиной 1,5–2 мкм [3]. М-клетки обеспечивают регистрацию движения объектов, восприятие пространственной глубины и определение пространственных отношений. Аксоны этих нейронов достигают магноцеллюлярного слоя ЛКТ.

Парвоцеллюлярная система, составляющая 5 % ганглионарных клеток сетчатки, отвечает за сине-желтый процессинг, чувствительна к «голубому на желтом».

Повреждение разных типов клеток при глаукоме происходит в разные сроки. При остром подъеме ВГД страдают преимущественно Р-клетки. Это объясняется тем, что у мелких парво-ГК больше отношение поверхности к объему, чем у крупных магно-ГК, низкая потребность в энергии и кислороде. Это делает парво-ГК более уязвимыми к острому подъему ВГД — они имеют мало доступной энергии для сопротивления инсульту. Напротив, при долговременном подъеме ВГД у парво-ГК наблюдается лучшая выживаемость, чем у магно-ГК, так как они требуют меньше кислорода и АТФ и поэтому в меньшей степени страдают от недостатка кровоснабжения [4]. Соответственно, у крупных магно-ГК меньше отношение поверхности к объему, чем у мелких парво-ГК, высокая потребность в энергии и кислороде. При остром подъеме ВГД они более устойчивы, так как имеют большие, чем у Р-клеток, внутриклеточные запасы АТФ, кислорода и калия, однако больше страдают при долговременном подъеме ВГД от лишения снабжения их кислородом и АТФ.

Важно отметить, что наружные колленчатые тела имеют слоистую структуру, и в каждом слое расположены нейроны, связанные с определенными нейронами сетчатки. Таким образом, каждый из миллиона нейронов сетчатки в своих слоях имеет свое представительство в наружных колленчатых телах. Например, представители тех нейронов, которые отвечают и регистрируют движение, расположены в первом слое, те, что отвечают за восприятие зеленого и красного, составляют парвоцеллюлярный путь, а синего и желтого — кониоцеллюлярный путь. В четвертом и пятом слоях представлены подкорковые ганглии тех нейронов, которые воспринимают синее на желтом (желтый фон, синий стимул на желтом фоне), что лежит в основе сине-желтой периметрии [7] (рис. 3).

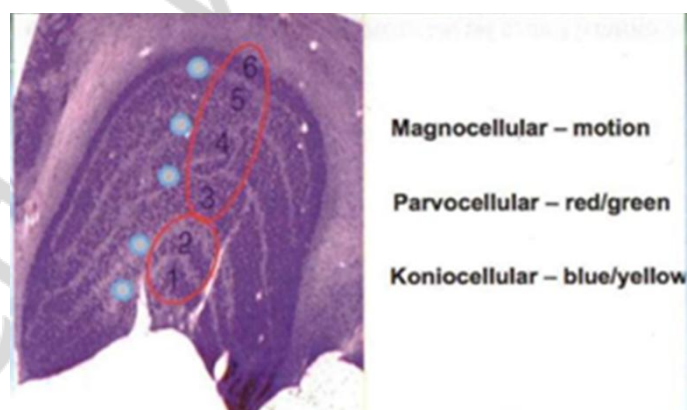


Рис. 3. Представительство нейронов сетчатки в наружных колленчатых телах

При глаукоме развиваются дегенеративные изменения в ЛКТ, сморщивание и атрофия нейронов как парво-, так и магносистемы (Y. H. Yucel et al., 2003, 2006; N. Gupta et al., 2006), эктопия ядра и ядрышка, перицеллюлярный

отек, хроматолиз (В. П. Еричев и др., 2014). Уменьшение размеров наружных колленчатых тел у пациента, страдавшего глаукомой, представлено на рис. 4, б (N. Gupta, 2007) .



Рис. 4. Посмертное исследование наружных колленчатых тел:
а — здоровый глаз; б — глаз с глаукомой

Впервые наружные колленчатые тела и кору головного мозга при экспериментальной глаукоме начали исследовать 15 лет назад профессора Y. Yucel и N. Gupta в Канаде, в университете Торонто на приматах. Через 14 месяцев у приматов, после повышения ВГД, количество нейронов в наружных колленчатых телах, отвечающих за движение (магно-путь) уменьшилось в два раза. В парво-пути (восприятие красного и зеленого цветов) — тоже в два раза, а в конио-пути (восприятие синего цвета на желтом фоне) — почти в 5 раз (рис. 5).




Рис. 5. Уменьшение плотности нейронов в наружных колленчатых телах при экспериментальной глаукоме:
а — здоровый глаз; б — глаз с глаукомой

При глаукоме, кроме ГКС, поражаются не только наружные колленчатые тела, но и зрительная кора головного мозга (рис. 6).

Сегодня становится очевидным, что возрастные изменения ГК, их аксонов, а также центральных мишеней в ЛКТ и первичной зрительной коре лежат в основе инволюционного снижения зрительных функций. Старение сетчатки вносит вклад в повышенную уязвимость ГК и зрительных путей при дегенеративных заболеваниях, включая глаукому, а возраст является одним из важнейших факторов риска возникновения первичной открытоуголь-

ной глаукомы. На фоне неспецифических проявлений каждое нейродегенеративное заболевание характеризуется определенной симптоматикой: если процесс больше поражает моторные зоны, то это болезнь Паркинсона, если когнитивные функции, то это болезнь Альцгеймера, если наблюдается прогрессирующее нарушение полей зрения, то это глаукома.




Рис. 6. Уменьшение размеров зрительной коры головного мозга у пациента, страдавшего глаукомой:
а — норма; *б* — глаукома

В сознании большинства офтальмологов глаукома все еще ассоциируется, прежде всего, с уровнем ВГД, в меньшей степени — с экскавацией ДЗН, еще реже врачи задумываются о поражении внутренних слоев сетчатки, и практически никогда — о том, что это заболевание ЦНС [7].

Между тем, как показывают результаты многоцентровых исследований, независимо от того, лечим мы глаукому или просто наблюдаем за пациентами, болезнь все равно прогрессирует.

Такая ситуация говорит о том, что повышенное ВГД не является единственной причиной заболевания. Поэтому следует вспомнить, что сетчатка — это мозг, вынесенный на периферию. Следовательно, офтальмологи могут перенять опыт неврологов и использовать те препараты, которые они применяют в терапии хронических нейродегенеративных заболеваний [8, 9].

Лечение нейродегенеративных заболеваний должно начинаться как можно раньше. Очевидно, что стратегия лечения глаукомы, направленная исключительно на нормализацию ВГД, не в состоянии полностью обеспечить желаемый эффект, что привело к поиску новых направлений лекарственной терапии глаукомы. Наиболее перспективным из них оказалась нейропротекция, призванная обеспечить защиту нейронов сетчатки и нервных волокон зрительного нерва от повреждающего действия различных факторов (см. раздел «Нейропротекторный подход к лечению оптикоретинальной патологии»).

ОПТИКОНЕЙРОПАТИЯ ПРИ РАССЕЯННОМ СКЛЕРОЗЕ

Рассеянный склероз представляет собой хроническое, прогрессирующее, мультифакториальное заболевание с выраженными воспалительным, миелин- и аксондегенеративным компонентами, характеризующееся инфильтрацией ЦНС энцефалитогенными лейкоцитами и формированием множественных очагов демиелинизации [5]. Для поражения органа зрения при РС характерно как острое аутоиммунное воспалительное поражение ретробульбарной части зрительного нерва — ретробульбарный неврит (с последующим развитием невритической оптиконеуропатии), так и хроническая прогрессирующая дегенеративная оптиконеуропатия, связанная с поражением зрительных путей ЦНС. Ретробульбарный неврит встречается приблизительно у трети пациентов с РС и может быть либо дебютом заболевания, либо возникнуть некоторое время спустя после его начала. Хроническая дегенеративная оптиконеуропатия характерна для всех пациентов с РС и диагностируется в разные сроки после его дебюта. Данное заболевание является медленно прогрессирующим хроническим процессом, для которого свойственно первичное поражение аксонов ГКС, формирующих ДЗН, с последующим вторичным поражением других слоев сетчатки, а также ее сосудистой сети и хориоидеи.

Лечение хронической дегенеративной оптиконеуропатии при РС проводится преимущественно врачом-неврологом и сводится, как правило, к лечению поражения ЦНС. В случаях дебюта либо обострения ретробульбарного неврита (с развитием невритической оптиконеуропатии) пациент с подтвержденным диагнозом РС также госпитализируется в неврологическое отделение для системной терапии кортикостероидами. Если при обострении ретробульбарного неврита развивается папиллит (интрабульбарный неврит), показано местное назначение кортикостероидов, при этом наиболее эффективный способ их введения — в субтеноновое пространство.

В том случае, когда пациент с РС имеет так называемую «глазную» форму заболевания (дебют заболевания проявляется в виде ретробульбарного неврита, и дальнейшие обострения протекают с преимущественным поражением ретробульбарного сегмента зрительного нерва и зрительного тракта), нередко курсы нейропротекторного лечения назначает офтальмолог (см. раздел «Нейропротекторный подход к лечению оптикоретинальной патологии») и он же оценивает эффективность проведенной терапии.

ОПТИКОНЕЙРОПАТИЯ ПРИ ДРУЗАХ ДИСКА ЗРИТЕЛЬНОГО НЕРВА

Друзы ДЗН представляют собой гиалиноподобные кальцифицированные отложения в толще диска. В раннем детском возрасте друзы расположены глубоко (погруженные), и их трудно обнаружить. Для данной патологии характерен приподнятый диск с фестончатыми краями и отсутствием физио-

логической экскавации. В отличие от застойного, диск не гиперемирован, сосуды не скрыты волокнами. В юношеском возрасте друзы выходят на поверхность и видны как восковидные мелкие тельца (рис. 7).

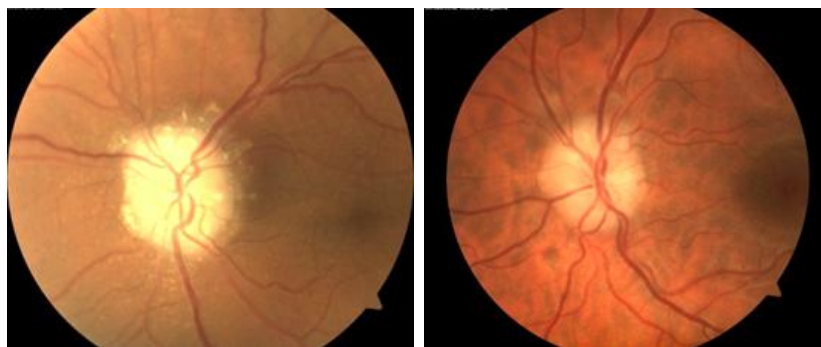


Рис. 7. Друзы диска зрительного нерва

Механизм образования друз до конца не изучен. В патогенезе их возникновения важную роль отводят нарушению аксонального транспорта, митохондриальному кальцинозу, особенностям строения склерального канала и сосудистой архитектоники [10].

Лечение. Друзы ДЗН нередко сопровождаются оптиконеуропатией с выраженным поражением аксонов (их гибелью) и соответствующими периметрическими потерями. В этом случае необходимо проводить нейропротекторную терапию (нейропротекторы прямого и непрямого действия) офтальмолог (см. раздел «Нейропротекторный подход к лечению оптикоретинальной патологии»).

ИШЕМИЧЕСКАЯ ОПТИКОНЕЙРОПАТИЯ

Передняя ишемическая оптическая нейропатия — инфаркт ДЗН в результате окклюзии коротких задних цилиарных артерий. Страдают обычно пациенты старше 50 лет. Основной фактор риска — плотное расположение нервных волокон в ДЗН (небольшой размер диска со слабовыраженной экскавацией). Кроме того, к факторам риска также относятся атеросклероз, гипертоническая болезнь, сахарный диабет, заболевания щитовидной железы, нарушения жирового обмена, заболевания соединительной ткани, болезни крови, множественные друзы ДЗН и др. Начало заболевания острое или подострое, боли отсутствуют, поражается, как правило, один глаз. Для ишемической оптиконеуропатии характерен диффузный или секторальный отек ДЗН, часто — штрихообразные кровоизлияния вокруг (рис. 8).

При периметрии чаще всего выявляется горизонтальная нижняя скотомы, возможны другие формы скотомы и варианты снижения чувствительности. Исход — частичная или полная атрофия ДЗН.

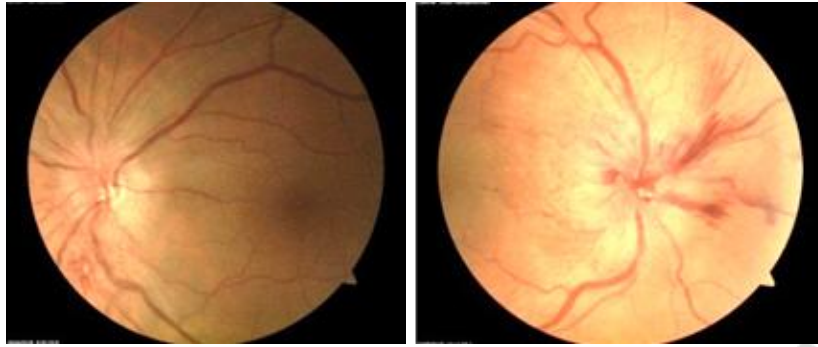


Рис. 8. Передняя ишемическая оптическая нейропатия

Лечение. В острой стадии проводят лечение основного заболевания, назначают препараты, нормализующие свертывающую систему (прямые и непрямые антикоагулянты, тромболитики), кортикостероиды, гиперосмотические средства, ретинопротекторы (нейропротекторы), сосудорасширяющие, ноотропные препараты (см. раздел «Нейропротекторный подход к лечению оптикоретинальной патологии»).

НЕВРИТИЧЕСКАЯ ОПТИКОНЕЙРОПАТИЯ

Интрабульбарный неврит зрительного нерва — воспаление внутриглазной части зрительного нерва (от уровня сетчатки до решетчатой пластинки). Чаще страдают люди молодого возраста (18–35 лет). Этиология чаще инфекционного, реже — неинфекционного характера: 1) воспалительные заболевания головного мозга и его оболочек; 2) воспалительные заболевания глазного яблока и глазницы; 3) заболевания уха, горла, носа, зубов; 4) острые и хронические инфекции; 5) общие заболевания токсико-аллергического генеза.

Интрабульбарный неврит всегда сопровождается папиллитом, для которого характерны гиперемия ДЗН, отек (стушеванность границ). Часто выявляются перипапиллярные штрихообразные кровоизлияния, расширение артерий, извитость вен, иногда в процесс вовлекается задний отдел стекловидного тела. Нередко это заболевание сопровождается нейроретинитом с вторичными экссудативными изменениями в макуле в виде звезды (рис. 9).

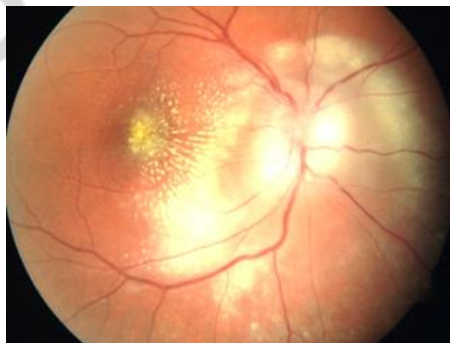

Рис. 9. Интрабульбарный неврит с нейроретинитом и вторичными экссудативными изменениями в макуле в виде звезды

Для интрабульбарного неврита характерно острое начало, односторонний характер поражения, снижение зрения, периметрические потери (диффузное снижение чувствительности, скотомы, концентрическое сужение).

Лечение зависит от установленной этиологии, включает антибактериальную терапию, кортикостероиды, нестероидные противовоспалительные препараты, десенсибилизирующую, дегидратационную терапию, нейропротекторы прямого и непрямого действия (см. раздел «Нейропротекторный подход к лечению оптикоретинальной патологии»).

Ретробульбарный неврит — это воспаление зрительного нерва, локализующееся за решетчатой пластинкой до хиазмы. Наиболее частыми причинами являются РС и другие демиелинизирующие заболевания ЦНС. Заболевают лица молодого возраста (до 45 лет). Для ретробульбарного неврита свойственно острое или подострое начало, чаще монокулярный характер поражения, боль при движении глазного яблока, снижение остроты зрения от умеренного (несколько строчек по таблице Сивцева) до отсутствия световосприятия. При офтальмоскопии зрительный нерв, чаще всего, выглядит нормальным (рис. 9, *а*), редко развивается папиллит (рис. 9, *б*). При повторных обострениях ретробульбарного неврита височная половина ДЗН может быть белого либо серого цвета (субатрофия ДЗН) (рис. 9, *в*). При периметрии чаще выявляется диффузное снижение чувствительности, реже — скотомы, еще реже — концентрическое сужение.

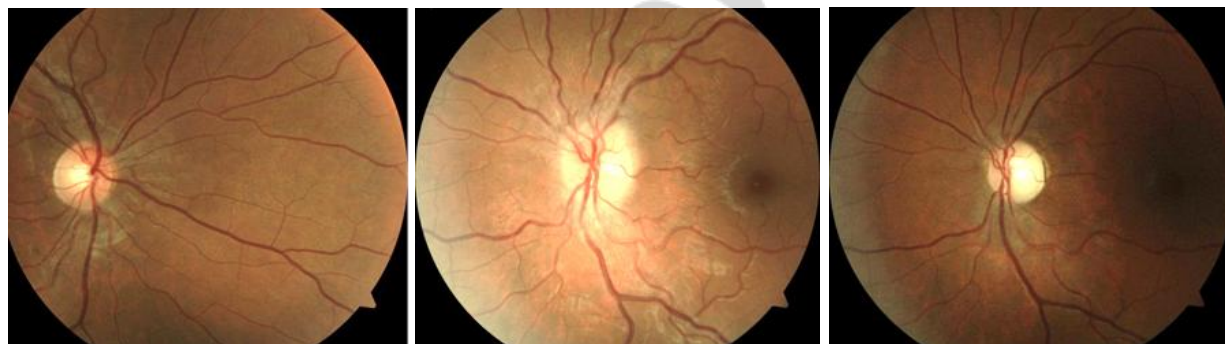

Рис. 10. Ретробульбарный неврит (*а*), с развившимся папиллитом (*б*), с субатрофией диска зрительного нерва (*в*)

Лечение при установленном демиелинизирующем характере заболевания проводится неврологом. В других случаях лечение проводится офтальмологом с системным назначением кортикостероидов, антибактериальных, нестероидных противовоспалительных препаратов, десенсибилизирующей, дегидратационной терапии, нейропротекторов прямого и непрямого действия (см. раздел «Нейропротекторный подход к лечению оптикоретинальной патологии»).

НЕЙРОПРОТЕКТОРНЫЙ ПОДХОД К ЛЕЧЕНИЮ ОПТИКОРЕТИНАЛЬНОЙ ПАТОЛОГИИ

Термин «нейропротекция» пришел в офтальмологию из неврологии. **Нейропротекторная терапия** — мероприятия, направленные на предотвращение каскада реакций, приводящих к поражению нейронов и вызванных, главным образом, ишемией.

Речь идет именно о последовательно развивающихся реакциях, когда в патологический процесс вовлекаются все новые и новые нейроны, а окружающие их пораженные ткани сами становятся источником патологических влияний. В этой связи нейропротекторное лечение должно осуществляться в рамках так называемого «терапевтического окна», когда поражение нервной ткани еще не стало необратимым.

Для патогенеза оптиконеуропатий характерно появление клеток сетчатки, находящихся в состоянии парабиоза (от греч. *para* — рядом, около и *bios* — жизнь). В основе явления парабиоза возбудимых тканей (прежде всего, нервной) лежит недостаток выработки клеткой энергии, что в первую очередь нарушает активный транспорт электролитов через мембрану. Возникает стойкая деполяризация мембраны: клетка живет, но не функционирует. Прекращение патологических влияний ведет к восстановлению исходного функционального состояния клетки, а дальнейшее их воздействие — к ее гибели, что во многом определяет прогрессирование заболевания.

При патологических процессах с первичным поражением зрительного нерва в первую очередь страдают аксоны ГКС (белое вещество нервной ткани), и только через определенное время, соответствующее «терапевтическому окну», необратимо поражаются ганглиозные клетки (серое вещество нервной ткани), что создает предпосылки для успешного применения нейропротекторных препаратов.

Среди основных причин, приводящих к гибели ГКС, выделяют:

- 1) *нейротрофиновую недостаточность* вследствие блокады ретроградного аксонального транспорта;
- 2) *глутаматную эксайтотоксичность*;
- 3) *свободнорадикальное повреждение*;
- 4) *нейротоксичность, связанную с оксидом азота*;
- 5) *апоптоз*.

Нейротрофиновая недостаточность. Нейротрофины — семейство регуляторных белков нервной ткани, которые синтезируются нейронами и клетками глии, способствуют пролиферации, дифференцировке, а также поддержанию жизнеспособности и функционирования нейронов. Нейротрофины реализуют эффекты несколькими путями, основным из которых (до 70 %) является ретроградный. Ретроградный аксональный транспорт перемещает нейтрофины из мозга в ГКС, обеспечивая таким образом их выживание. Среди нейтрофинов выделяют: BDNF (brain-derived neurotrophic factor) — нейротрофический фактор, выделенный из мозга, NGF (nerve growth factor) — фак-

тор роста нервов, NT-3 (neurotrophin-3) — нейротрофин 3 и NT-4/5 (neurotrophin-4/5) — нейротрофин 4/5. Передача зрительного сигнала от ГКС в мозг возможна только при доставке из мозга в ГКС факторов роста [11]. При блокаде ретроградного аксонального транспорта поступление нейротрофинов к ГКС уменьшается, что может способствовать их гибели.

Глутаматная эксайтотоксичность. Эксайтотоксичность (от англ. excitotoxicity — токсичность, развивающаяся при возбуждении) — пусковой механизм некротической и апоптотической нейрональной смерти при многих нейродегенеративных нарушениях. Глутаматная эксайтотоксичность возникает при повышении концентрации внеклеточного глутамата.

Глутамат — основной возбуждательный нейротрансмиттер ЦНС, который присутствует в нейронах в значительных концентрациях. Высокая концентрация глутамата вызывает активацию нескольких видов клеточных рецепторов, включая NMDA-рецепторы (N-methyl-D-L-aspartate). В результате этого происходит увеличение концентрации Ca^{2+} в клетках и накопление ионов K^{+} во внеклеточном пространстве. «Кальциевая перегрузка» нейронов и активация Ca^{2+} -зависимых процессов (повышение активности протеаз, киназ, эндонуклеаз, липооксигеназ, фосфолипазы A2 и других ферментов) ведет к значительным изменениям в метаболизме и генетическом аппарате клетки, неконтролируемому действию свободных радикалов и может вызвать необратимую клеточную гибель.

Свободнорадикальное повреждение. Появление свободных радикалов возможно не только через активацию глутамат-кальциевой эксайтотоксичности, но и в рамках нормальной оксидативной активности тканей, особенно с высоким уровнем метаболизма. К таким структурам относится сетчатка. Инактивация свободных радикалов осуществляется эндогенными антиоксидантами — супероксиддисмутазой, витаминами E и C, глутатионом. При недостаточности антиоксидантных механизмов возникает токсическое поражение клеточных структур, реализующееся в повреждении белковых молекул, нуклеиновых кислот и в перекисном окислении липидов.

Нейротоксичность, связанная с оксидом азота. Нейротоксический эффект оксида азота возникает вследствие его реакции с супероксиданионом и формированием пероксинитрита, который является сильным окислителем. Благодаря своим свойствам, он способен вызывать повреждения широкого спектра молекул в клетке, в том числе ДНК и белков. Пероксинитрит диффундирует вдоль аксонов вглубь сетчатки, также вызывая апоптоз ГК, а распространение пероксинитрита по направлению к мозгу приводит к потере клеток в наружных коленчатых телах.

Апоптоз. Апоптозом (от греч. apoptosis — опадание) названо явление программируемой гибели клетки, сопровождаемой набором характерных цитологических признаков (маркеров апоптоза) и молекулярных процессов.

Таким образом, при развитии какой-либо из рассмотренных оптико-нейропатий в результате воздействия на аксоны ГКС определенного патоло-

гического фактора, гибель ГК происходит не сразу. Повреждение сначала аксонов ГКС удлиняет период «терапевтического окна», когда клетка балансирует между гибелью и восстановлением и создает предпосылки для успешного нейропротекторного лечения [12].

Принято выделять две группы нейропротекторных препаратов — прямые и непрямые нейропротекторы.

Прямые нейропротекторы непосредственно защищают нейроны сетчатки и волокна зрительного нерва. Эти препараты блокируют основные факторы повреждения клеток, которые обусловлены развитием в этой зоне ишемии, в результате которой наблюдается увеличение концентрации продуктов перекисного окисления липидов, свободных радикалов, ионов Ca^{2+} , ацидоз.

Прямыми нейропротекторными свойствами обладают:

- природные витамины и флавоноиды: витамины А, Е, С, ГАМК;
- ферменты антиоксидантной системы организма: супероксиддисмутаза;
- неферментные антиоксиданты: эмоксипин, мексидол и гистохром;
- блокаторы кальциевых каналов: бетаксолол, латанопрост, нифедипин;
- нейропептиды: ретиналамин, кортексин; антигипоксанты — цитохром С;
- альфа-агонисты: бримонидин.

В настоящее время ведется поиск препаратов, которые могли бы непосредственно устранять факторы, способствующие активации апоптоза. Действие этих препаратов направлено на снижение неблагоприятного влияния глутамата и других субстратов на аксоны ганглионарных нейронов.

Непрямое нейропротекторное действие подразумевает влияние препаратов на различные факторы, увеличивающие риск повреждения клеток (снижение перфузионного давления, атеросклероз, изменение реологических свойств крови, ангиоспазм), а также повышение устойчивости организма к снижению перфузионного давления кислорода в тканях. Подобным эффектом обладают препараты, улучшающие микроциркуляцию (теофиллина этилендиамин и никотинат, ницерголин, винпоцетин, пентоксифиллин и др.), реологические свойства крови, снижающие уровень холестерина в крови, ноотропные средства (церебролизин, цитиколин).

Многолетний опыт нейро- и ретинопротекторного лечения различных оптикнейропатий убедил нас в том, что одним из наиболее эффективных нейропротекторных лекарственных средств является препарат ноотропной группы цитиколин. Он обладает широким спектром действия, влияет на все патологические звенья развития апоптоза ГКС: 1) тормозит процесс разрушения мембран ишемизированных нейронов путем ингибирования активности фосфолипазы А₂, восстанавливает их структуру и функцию за счет стимуляции биосинтеза фосфатидилхолина — одного из структурных элементов кле-

точных мембран (R. M. Adibhatla et al., 2002); 2) уменьшает выброс глутамата, подавляет трансмембранный транспорт ионов кальция в клетку (O. Hurtado et al., 2005); 3) нормализует энергетику митохондрий, восстанавливает функционирование Na⁺/K⁺-АТФазы, сниженный уровень АТФ в ткани головного мозга, энергетические процессы в нейронах (A. A. Farooqui et al., 2000; J. J. Secades, 2002); 4) снижает окислительный стресс после ишемии/реперфузии, повышает активность эндогенной антиоксидантной системы защиты клеток за счет стимуляции синтеза глутатиона — неферментного фактора внутриклеточной антиоксидантной защиты и повышения активности фермента глутатионредуктазы (R. M. Adibhatla et al., 2002); 5) предотвращает гибель нейронов путем подавления экспрессии белков, участвующих в развитии апоптоза после ишемии (J. Krupinski et al., 2002; C. Mir et al., 2003).

Учитывая тот факт, что глаукому следует считать нейродегенеративным заболеванием, передняя ишемическая оптическая нейропатия является по своей сути ишемическим инсультом зрительного нерва (часть мозга, вынесенная на периферию), а невритическая оптиконейропатия — результат сдавления зрительного нерва воспалительным экссудатом с замедлением либо блокадой аксоплазматического тока на уровне демиелинизирующего или инфекционного поражения, мы сравнили эффективность применения цитиколина в лечении больных с глаукомной, ишемической и невритической оптиконейропатиями [6]. В результате исследования мы сделали следующие выводы: 1) цитиколин обладает выраженным нейропротекторным действием при оптиконейропатиях различного генеза, повышает визометрические и периметрические функциональные показатели и субъективную оценку качества зрения пациентов; 2) наиболее выраженный нейропротекторный эффект цитиколин оказывает на невритическую оптиконейропатию, что можно объяснить менее значительным поражением аксонов ГКС при оптических невритах по сравнению с ишемическими и дегенеративными процессами в зрительном нерве; 3) в ряде случаев назначение цитиколина приводит к субъективному улучшению качества зрения у пациентов с оптиконейропатиями при отсутствии положительной динамики визометрических и периметрических показателей.

При лечении оптиконейропатий различного генеза наибольший эффект оказывает субтеноновый способ введения цитиколина (Цераксон, Цералин — 2 мл: 1 мл в верхний свод, 1 мл в нижний свод). Если это невозможно, мы вводим препарат внутривенно (по 1000 мг 10 инъекций ежедневно или через день) с последующим длительным приемом его таблетированных форм (Строцит 500 или 1000 мг 2 раза в день 2–3 месяца). При отсутствии возможности и внутривенного введения цитиколина мы рекомендуем длительный прием максимальных доз таблетированных форм препарата — Строцит 1000 мг 2 раза в день 3 месяца. Повторный курс предлагаем через полгода при отсутствии urgentных показаний для его более раннего назначения.

Таким образом, исследования патогенетических особенностей развития различных оптиконеуропатий показали сходные механизмы поражения нервной ткани. Зрительный нерв, представляющий собой аксоны ГКС, поражается первично, нейроны сетчатки поражаются вторично. При различных видах оптиконеуропатий ГКС поражаются в разной степени и по-разному реагируют на нейропротекторное лечение.

САМОКОНТРОЛЬ УСВОЕНИЯ ТЕМЫ

Вопросы

1. Какие основные группы оптиконеуропатий с первичным поражением зрительного нерва вы знаете?
2. Какие отличительные особенности и виды дегенеративных оптиконеуропатий вам известны?
3. Назовите наиболее распространенную ишемическую оптиконеуропатию. В результате чего она возникает?
4. Какие патологические процессы приводят к развитию невритических оптиконеуропатий?
5. Какой механизм гибели ГКС лежит в основе развития ГОН, и какой пусковой фактор приводит к развитию патологического каскада биохимических реакций в ГКС?
6. Какие типы ГК содержит сетчатка?
7. Что понимают под термином «нейропротекция»?
8. Какие группы нейропротекторных препаратов выделяют?
9. Почему при оптиконеуропатиях с первичным поражением ткани зрительного нерва (аксоны ГКС) патогенетически обоснованным является назначение ноотропных препаратов (цитиколина).

Ответы

1. По этиологии процесса оптиконеуропатии с первичным поражением зрительного нерва можно разделить на четыре основные группы: 1) дегенеративные оптиконеуропатии, 2) ишемические оптиконеуропатии, 3) невритические оптиконеуропатии, 4) токсические оптиконеуропатии.
2. Дегенеративные оптиконеуропатии отличаются отсутствием острого начала и неуклонным прогрессирующим течением с неизбежной потерей зрительных функций. Наиболее распространенные среди них: 1) глаукомная оптическая нейропатия, 2) нейропатии, которые развиваются в результате поражения ЦНС, 3) оптиконеуропатии при друзах диска зрительного нерва.
3. Наиболее распространенной ишемической оптиконеуропатией является передняя ишемическая оптическая нейропатия — инфаркт диска зрительного нерва в результате окклюзии коротких задних цилиарных артерий.
4. Невритические оптиконеуропатии являются результатом воспалительного поражения зрительного нерва. В основе их развития лежат разно-

образные этиологические факторы как инфекционного, так и неинфекционного характера.

5. В основе развития ГОН лежит апоптоз ГКС. Пусковым фактором этого типа «запрограммированной» гибели клетки является повышение ВГД.

6. Сетчатка содержит множество типов ганглионарных клеток, принадлежащих разным популяциям. От ганглионарных клеток начинаются магноцеллюлярные, парвоцеллюлярные и кониоцеллюлярные пути, формирующие сенсорный вход в ЛКТ и затем в зрительную кору.

7. Термин «нейропротекция» пришел в офтальмологию из неврологии. Нейропротекторная терапия — мероприятия, направленные на предотвращение каскада реакций, приводящих к поражению нейронов и вызванных, главным образом, ишемией. Когда речь идет о нейронах сетчатки, то чаще используется термин «ретинопротекция».

8. Выделяют две группы нейропротекторных препаратов — прямые и непрямые нейропротекторы. Прямые нейропротекторы непосредственно защищают нейроны сетчатки и волокна зрительного нерва. Непрямое нейропротекторное действие подразумевает влияние препаратов на различные факторы, увеличивающие риск повреждения клеток.

9. Потому что речь идет именно о поражении нервной ткани: сетчатка — это часть мозга, вынесенная на периферию. Уже доказан тот факт, что глаукома является нейродегенеративным заболеванием, передняя ишемическая оптическая нейропатия, по своей сути, — ишемическим инсультом зрительного нерва, а невритическая оптиконейропатия — результат сдавления зрительного нерва воспалительным экссудатом.

Задачи

1. Пациент 23 лет жалуется на появившиеся накануне боли при движении глазного яблока, туман перед правым глазом. При обследовании выявлено снижение остроты зрения правого глаза до 0,3 и снижение чувствительности в центральной зоне при проведении периметрии (АСКП —30-2). Данные офтальмоскопического исследования глазного дна и ОКТ — без патологических изменений и не имеют отличий от левого глаза. Какой диагноз вы поставите, и какие еще обследования обязательны в данном случае?

2. Пациент 62 лет жалуется на снижение зрения на левом глазу, туман. Жалобы появились неожиданно, за сутки до обращения. В анамнезе — гипертоническая болезнь. Острота зрения левого глаза 0,09. При периметрии выявлена горизонтальная нижняя скотома. Офтальмоскопически — диффузный отек ДЗН, больше выраженный в верхней половине со штрихообразными кровоизлияниями вокруг; ДЗН небольших размеров, с нечеткими контурами, гиперемирован. При проведении ОКТ — отек ДЗН, больше выраженный в верхнем отделе (217 мкм), в нижнем отделе — 180 мкм, в носовом — 174 мкм, в височном — 179 мкм. Диагноз? Дополнительные обследования?

Ответы

1. У пациента ретробульбарный неврит правого глаза. Пациент должен быть проконсультирован у невролога для исключения демиелинизирующей этиологии процесса.

2. У пациента передняя ишемическая оптическая нейропатия левого глаза (инфаркт ДЗН в результате окклюзии коротких задних цилиарных артерий). Рекомендовано обследование у терапевта (заключение о компенсации артериального давления, биохимический анализ крови, исследование состояния свертывающей системы крови).

Репозиторий БГМУ

СПИСОК ИСПОЛЬЗОВАННОЙ ЛИТЕРАТУРЫ

1. *Марченко, Л. Н.* Нейропротекция при заболеваниях сетчатки и зрительного нерва / Л. Н. Марченко. Минск : ИВЦ Минфина. 2003. 364 с.
2. *Terminology and guidelines for glaucoma.* European Glaucoma Society, 2008. 3rd ed. Editrice Dogma Srl., Savona, Italy. P. 95–96.
3. *Матвеева, Н. Ю.* Морфофункциональная характеристика ганглиозных клеток сетчатки и их состояние при открытоугольной форме глаукомы / Н. Ю. Матвеева, С. Г. Калиниченко, С. С. Едранов // Тихоокеанский медицинский журнал. 2015. № 3. С. 6–10.
4. *Зуева, М. В.* Динамика гибели ганглиозных клеток сетчатки при глаукоме и ее функциональные маркеры / М. В. Зуева // Национальный журнал глаукома. 2016. Т. 15. № 1. С. 70–85.
5. *Нейропротекторный эффект трансплантации аутологичных мезенхимальных стволовых клеток у пациентов с рассеянным склерозом / А. С. Федулов [и др.] // Неврология и нейрохирургия. Восточная Европа. 2015. № 4(28). С. 97–108.*
6. *Усовершенствованная нейропротекторная терапия при оптиконеуропатиях / Л. Н. Марченко [и др.] // Офтальмология. Восточная Европа. 2016. Т. 6, № 3. С. 392–401.*
7. *Курышева, Н. И.* Нейропротекция и нейрорегенерация в современном мире / Н. И. Курышева. Москва. 2015. 40 с.
8. *Егоров, Е. А.* Современные аспекты нейропротекторной терапии глаукомы / Е. А. Егоров, А. Е. Егоров, А. Ю. Брежнев. Москва : Апрель. 2014. 39 с.
9. *Курышева, Н. И.* Нейропротекция и нейрорегенерация: перспективы в лечении глаукомы / Н. И. Курышева. Москва, 2014. 72 с.
10. *Wilkins, J. M.* Visual manifestation of visible and buried optic disk drusen // J. M. Wilkins, H. D. Pomeranz // J. Neuroophthalmol. Vol. 24, N. 2. P. 125–129.
11. *Adams, R. D.* Principles in Neurology / R. D. Adams, M. Victor. New-York : McGraw-Hill, 1993.

ОГЛАВЛЕНИЕ

Список сокращений	3
Мотивационная характеристика темы.....	3
Описание и классификация оптиконеуропатий	4
Глаукомная оптическая нейропатия	6
Оптиконеуропатия при рассеянном склерозе.....	11
Оптиконеуропатия при друзах диска зрительного нерва.....	11
Ишемическая оптиконеуропатия	12
Невритическая оптиконеуропатия	13
Нейропротекторный подход к лечению оптикоретинальной патологии.....	15
Самоконтроль усвоения темы.....	19
Список использованной литературы	22

РЕПОЗИТОРИЙ БГМУ

Учебное издание

Качан Татьяна Владимировна
Марченко Людмила Николаевна
Далидович Анастасия Александровна
Усман Абубакар Боссо

ОПТИКОНЕЙРОПАТИИ. НЕЙРОПРОТЕКТОРНЫЙ ПОДХОД К ЛЕЧЕНИЮ

Учебно-методическое пособие

Ответственная за выпуск Л. Н. Марченко
Редактор Ю. В. Киселёва
Компьютерная верстка А. В. Янушкевич

Подписано в печать 28.11.17. Формат 60×84/16. Бумага писчая «Снегурочка».
Ризография. Гарнитура «Times».
Усл. печ. л. 1,39. Уч.-изд. л. 1,2. Тираж 50 экз. Заказ 770.

Издатель и полиграфическое исполнение: учреждение образования
«Белорусский государственный медицинский университет».
Свидетельство о государственной регистрации издателя, изготовителя,
распространителя печатных изданий № 1/187 от 18.02.2014.
Ул. Ленинградская, 6, 220006, Минск.