

## ПРОГРАММА «FAST TRACK SURGERY» ПРИ ОГНЕСТРЕЛЬНЫХ РАНЕНИЯХ ГРУДИ

(Доклад на VIII-м Международном медицинском конгрессе врачей  
Юго-Восточной Европы, г. Афины, Греческая Республика, 7–10 сентября 2017 г.)

*Военно-медицинский факультет*

*в УО «Белорусский государственный медицинский университет»*

**А**ктуальность. В настоящее время наблюдается существенное изменение тактики ведения пациентов в периоперационном периоде. Это связано с новыми подходами к подготовке пациентов в дооперационном периоде, к обезболиванию, внедрением методов, снижающих стрессовый ответ организма на операционную травму, а также использованием минимально-инвазивных хирургических вмешательств (Пиневич Д. Л. и соавт., 2014).

Это привело к появлению концепции Fast Track Surgery (FTS). В середине 90-х годов прошлого века датский профессор анестезиолог-реаниматолог Н. Kehlet провел системный анализ патофизиологических

механизмов возникновения осложнений после хирургических вмешательств. В результате была предложена многокомпонентная система мер, направленных на снижение стрессовой реакции организма на хирургическую агрессию. Н. Kehlet предложил мультимодальный подход с целью воздействия на все этапы периоперационного периода для уменьшения частоты осложнений и сроков пребывания пациентов в стационаре. На момент становления программы FTS акцент делали на ускорение выписки пациента из стационара и уменьшения стоимости лечения (Kehlet Н., 1997). В дальнейшем концепция была доработана и расширена. В настоящее время на смену

термину Fast Track Surgery (быстрый путь в хирургии) пришло понятие «ускоренное восстановление после хирургических операций» (Enhanced Recovery After Surgery-ERAS) (Затевахин И. И. и соавт. 2015).

У данной программы много сторонников. В нашей стране возражения сводятся лишь к обвинениям в забвении отечественного опыта (Брюсов П. Г., 2016). Следует отметить, что вопросами быстрого восстановления после хирургических вмешательств в конце прошлого столетия активно и последовательно занимались на ведущих хирургических кафедрах, в первую очередь, на кафедре госпитальной хирургии Военно-медицинской академии им. С. М. Кирова под руководством академика АМН СССР И. С. Колесникова. Именно здесь разрабатывались первые стандарты медицинского мониторинга за жизненно важными функциями, способы устранения последствий хирургической травмы и снижения стрессорного воздействия на организм пациента, получены доказательства преимущества сочетанной анестезии и необходимости широкого использования регионарной анестезии в практике военно-полевой хирургии, а также детально исследовались все вопросы быстрой коррекции послеоперационных расстройств и ранней активизации пациентов (Шанин Ю. Н. и соавт, 1978; Колесников И. С. и соавт, 1988).

В резолюции XII съезда Российского общества хирургов (г. Ростов на Дону, 2015) были выделены основные факторы технологии FTS, наиболее подходящие для применения в неотложной хирургии и включающие следующие положения:

1. Преимущественное использование миниинвазивных доступов при операционных вмешательствах.
2. Применение регионарной эпидуральной и спинальной анестезии, а также использование короткодействующих летучих (севофлюран) и внутривенных (пропофол) анестетиков, опиоидов (ремифентанил) и миорелаксантов.
3. В периоперационный период поддержание адекватного объема инфузии и предупреждение интраоперационной гиповолемии и чрезмерной инфузии кристаллоидов.

4. Стандартная антимикробная профилактика путем однократного введения антибиотика за 60 мин до начала операции.

5. Отказ от рутинного использования дренажей, назогастральных зондов и раннее удаление мочевого катетера.

6. Раннее начало послеоперационного перорального питания (6–12 ч после операции).

7. Ранняя мобилизация – раннее вставание и передвижение вне кровати в течение первого дня после операции при проведении адекватной анальгезии (Брюсов П. Г., 2016).

Следует отметить, что большинство опубликованных научных статей в области торакальной хирургии описывают результативность лишь отдельных элементов хирургии «FTS» (Grego J. T. et al, 2008). Эффективность мультимодальной программы FTS в торакальной хирургии отражена только в одном проспективном рандомизированном исследовании (Mueling V. M. et al, 2008), а в хирургии огнестрельных ранений груди (ОРГ) также в одном исследовании (Брюсов П. Г., 2016).

**Цель исследования.** Изучить эффективность использования программы FTS в лечении пострадавших от ОРГ.

**Материалы и методы.** В период с 1985 по 2014 гг. на лечении в отделении торакальной хирургии (ОТХ) 432 Главного военного клинического госпиталя (ныне Главного военного клинического медицинского центра Вооруженных Сил Республики Беларусь (ГВКМЦ ВС РБ) находились 156 пострадавших с открытыми травмами груди в мирное время, что составило 31,3% от всех повреждений грудной клетки. Из них у 106 (67,9%) ранения были нанесены огнестрельным оружием, у 50 (32,1%) – колющими и режущими предметами.

Учитывая особенности течения травматической болезни при огнестрельных ранениях груди, мы сочли необходимым остановиться именно на них. Тем более, что в соответствии с Постановлением Министерства обороны и Министерства здравоохранения Республики Беларусь все пострадавшие

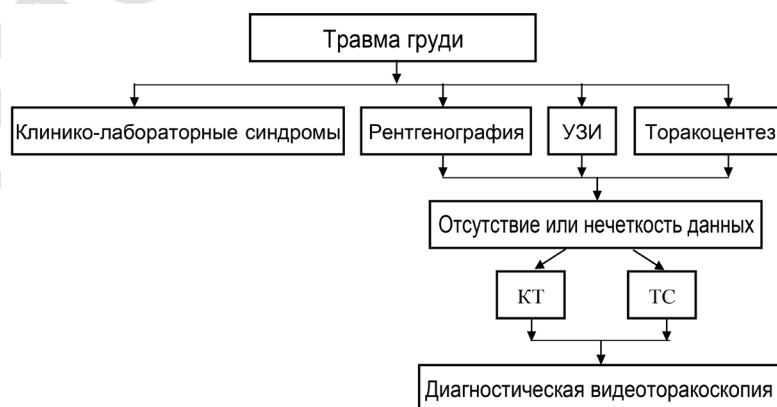


Рис. Алгоритм диагностических исследований при огнестрельных ранениях груди

от огнестрельных ранений со всей территории Беларуси госпитализируются в Республиканский центр по лечению огнестрельных ранений и минно-взрывных травм на базе ГВКМЦ ВС РБ.

У 77 (72,6 %) пострадавших имелись пулевые ранения, у 29 (27,4%) – осколочные. У большинства пострадавших 55 человек (51,9%) преобладала правосторонняя локализация повреждений, реже – у 46 (43,4%) – левосторонняя. Ранения обеих половин грудной клетки выявлены у 5 пострадавших (4,7%) случаев. Сквозные ранения диагностированы у 56 (52,8 %), проникающие ранения с повреждением органов грудной полости – у 87 (82,1%).

Нам импонирует алгоритм диагностических исследований при ОРГ, предложенный Н. А. Ефименко с соавт. в 2002 г. (см. рис.)

Распределение пострадавших с ОРГ по тяжести состояния представлено в табл. 1.

**Таблица 1. Распределение пострадавших с огнестрельными ранениями груди по тяжести состояния**

Тяжесть состояния при поступлении по шкале «ВПХ-СП»	Торакоцентез и дренирование плевральной полости		Видео-торакоскопическое оперативное вмешательство		Торакотомия	
	п	%	п	%	п	%
Удовлетворительное (12 баллов)	36	42,9	3	30,0	–	–
Средней тяжести (13–20 баллов)	26	30,9	2	20,0	2	16,7
Тяжелое (21–31 балл)	21	25,0	5	50,0	6	50,0
Крайне тяжелое (32–45 баллов)	1	1,2	–	–	4	33,3
Всего	84	100	10	100	12	100

Таким образом, только 36,8% (39) пострадавших поступили в стационар в удовлетворительном состоянии, остальные 63,2% (67) доставлены в тяжелом состоянии с выраженными нарушениями деятельности дыхательной и сердечно-сосудистой систем. Тяжесть состояния обуславливалась шоком, кровопотерей, острой дыхательной недостаточностью в результате повреждения жизненно важных органов.

Принципиальная схема лечения раненых в грудь включала: устранение боли; раннее и полноценное дренирование плевральной полости; герметизацию и стабилизацию грудной стенки; мероприятия, направленные на скорейшее расправление легкого; устранение бронхиальной обструкции и поддержание проходимости дыхательных путей.

Всем пострадавшим от ОРГ проведены операции различной степени сложности. Хирургическая обработка ран осуществлена у 11 (10,4%) пострадавших.

У 84 (79,2%) пострадавших для купирования синдрома внутриплеврального напряжения выполняли торакоцентез и дренирование плевральной полости во втором и шестом межреберьях с последующей активной аспирацией воздуха и геморрагического содержимого при помощи аппарата «ОП-1» с разряжением 20–60 см. вод. ст.

Торакотомия в разные сроки после ранения выполнена у 12 (11,3 %) пострадавших с ОРГ. В зависимости от характера повреждения и возникших ослож-

нений различали 3 вида торакотомий (неотложную, срочную и отсроченную).

Показаниями к неотложной торакотомии явились: продолжающееся массивное внутриплевральное кровотечение при положительной пробе Рувилуа-Грегуара со скоростью 300 мл/ч и более (2 случая); ранение сердца (2 случая). Операцию в таких случаях выполняли без промедления, а необходимую интенсивную терапию проводили непосредственно в операционной перед введением пациента в наркоз и в ходе оперативного вмешательства. Лишь подобным слиянием хирургических и реанимационных мероприятий удавалось достичь устранения причин возникших расстройств в организме и спасти пациента.

Показаниями к срочной торакотомии (в течение первых суток после ранения) явились: некупируемый клапанный пневмоторакс (2 случая); открытый пнев-

моторакс с массивным повреждением легкого (2 случая) и в одном случае – повреждение пищевода. Для успешного проведения торакотомии этим пострадавшим проводилась предоперационная подготовка, направленная на максимальное устранение возникших функциональных сдвигов.

Показаниями к отсроченной торакотомии явились: свернувшийся гемоторакс (2 случая) и рецидивирующая тампонада сердца в одном клиническом наблюдении. Поиск наиболее оптимальных сроков вмешательства убедили нас в необходимости оперирования таких больных в первые пять суток, т.е. до развития инфекционного процесса. При этом состояние пострадавших стабилизировалось настолько, что само оперативное вмешательство представляло уже значительно меньший риск.

Видеоторакоскопические оперативные вмешательства выполнены у 10 (9,4 %) раненых с ОРГ. В трех случаях осуществлена окончательная остановка кровотечения, в двух – резекция нежизнеспособных участков легкого и плевры с осуществлением аэростаза легочной ткани. В двух случаях произведено удаление свернувшегося гемоторакса и в трех – инородных тел (пули, осколки) из легкого и средостения.

С внедрением в клиническую практику отделения торакальной хирургии ГВКМЦ ВС РБ видеоторакоскопических операций стали активно использовать основные элементы программы FTS при ОРГ. Про-

грамма FTS включала мероприятия как в пред-, так и в интра- и послеоперационном периодах.

Предоперационный период

1. Информирование и обучение (при возможности) пациента.
2. Отказ от голодания (прекращение приема твердой пищи лишь за 6 ч, а жидкости за 2 ч до операции).
3. Использование пищевых углеводных смесей накануне операции.
4. Профилактика тромбозмболических осложнений.
5. Стандартная антимикробная профилактика (введение антибиотика за 60 мин до операции).

4. Послеоперационная пульмореабилитация (в т.ч. респираторная кинезиотерапия).

5. Раннее энтеральное питание (прием жидкости через 3 ч, переход на твердую пищу через 6 ч после операции).

6. Удаление дренажей и катетеров на следующий после операции день.

**Результаты и обсуждение.** В рамках программы FTS в послеоперационном периоде оценивали уровень боли по 5-бальной вербальной оценочной шкале (Verbal Rating Scale, Frank et al, 1982) и уровень повседневной активности по индексу Barthel (Mohoney F. I., Barthel D., 1965) по 10 пунктам в сфере самообслуживания и мобильности (табл. 2).

Таблица 2. Результаты хирургического лечения пострадавших с огнестрельными ранениями груди

Показатели	Видеоторакоскопическое оперативное вмешательство (n = 10)	Торакотомия (n = 12)
Болевой синдром (по 5-бальной вербальной оценочной шкале (Verbal Rating Scale, Frank et al, 1982))	Минимальный (по вербальной шкале 1,7 баллов)	Выраженный (по вербальной шкале 4,3 балла) (p < 0,05)
Повседневная активность (по индексу Barthel D. et al, 1965)	85–95 баллов	25–55 баллов (p < 0,05)
Удаление дренажей из плевральной полости	Через одни сутки после операции	Через трое суток после операции
Удаление мочевого катетера	Через 6 час после операции	Через 24 час после операции
Приём твердой пищи	Через 6 час после операции	Через 16 час после операции

Интраоперационный период

1. Выполнение минимально-инвазивных оперативных вмешательств.
2. Применение многокомпонентной сбалансированной анестезии с ИВЛ (эндотрахеальный наркоз, нейролептанальгезия, эпидуральная анестезия, контролируемая миореаксация и быстрый вывод из наркоза при применении препаратов с коротким периодом выведения).
3. Для защитной вентиляции легких применялись различные режимы ИВЛ с управляемым давлением (PCV, VIPAP).
4. Адекватное восполнение кровопотери (аутогемотерапия, ограничение введения кристаллоидных растворов до 2 л интраоперационно).
5. Предотвращение гипотермии (мониторинг температуры тела в ходе операции, увеличение температуры воздуха в операционной, использование грелок, термоматрацев, теплых внутривенных растворов).
6. Рациональное дренирование операционной раны.
7. Динамичный контроль за АД, ЧСС, выполнение пульсооксиметрии, ЭКГ, контроля диуреза.

Послеоперационный период

1. Эффективное обезболивание (комбинация регионарной анестезии и мультимодального обезболивания с целью снижения использования опиоидных анальгетиков).
2. Профилактика тошноты и рвоты (снижение дозы опиоидных анальгетиков, использование нестероидных противовоспалительных препаратов).
3. Ранняя мобилизация.

У пострадавших с ОРГ после после видеоторакоскопических оперативных вмешательств болевой синдром был минимален (по шкале Verbal Rating Scale составил в среднем 1,7 баллов). Пострадавшим требовалась всего одна инъекция обезболивающих ненаркотических средств. Раненые этой группы вставали и полностью себя обслуживали уже на следующие сутки после оперативного вмешательства (индекс Barthel соответствовал от 85 до 95 баллов). Дренажи из плевральной полости удаляли через сутки после операции (при наличии стойкого вакуума). Мочевой катетер удаляли через 6 ч после оперативного вмешательства. Прием пищи раненым осуществляли в среднем через 6 ч после операции.

Раненые с ОРГ после торакотомии более тяжело выходили из наркоза, болевой синдром был более выражен (по шкале Verbal Rating Scale – 4,3 балла), чем у пострадавших, перенесших видеоторакоскопические операции (p < 0,05). Раненые этой группы были малоподвижны (индекс Barthel составил от 25 до 55 баллов). Дренажи из плевральной полости удаляли через 3-ое суток после оперативного вмешательства. Мочевой катетер – через сутки после операции. Прием твердой пищи ранеными начинался в среднем через 16 ч после операции.

В послеоперационном периоде у 5 (4,7%) раненых развилась эмпиема плевры, у 9 (8,5%) – пневмония, у 10 (9,4%) – нагноение раны. Умерли 3 пострадавших (2,8%): 2 – с ранением сердца, 1 – с повреждением легкого, пищевода и других внутренних органов (табл. 3).

**Таблица 3. Результаты хирургического лечения пострадавших с огнестрельными ранениям груди**

Показатель	Торакцентез и дренирование плевральной полости (n = 84)		Видео-торакоскопическое оперативное вмешательство (n = 10)		Торакотомия (n = 12)	
	Абс.чис.	%	Абс.чис.	%	Абс.чис.	%
Послеоперационные осложнения	16	19,1	1	10,0	7	58,3
Длительность стационарного лечения/дней	39,0 ± 2,2		28,3 ± 3,5		57,3 ± 2,1	
Летальность, чел.	1		-		2	

Таким образом, число послеоперационных осложнений после видеоторакоскопических оперативных вмешательств было в 6 раз ниже, чем после торакотомических пособий при отсутствии летальности. Для раненых в грудь, перенесших торакотомию, сроки стационарного лечения оказались в 2 раза больше, чем у раненых с ОРГ, перенесших видеоторакоскопические операции.

### **Выводы**

1. Внедрение мультимодальной программы Fast Track Surgery при огнестрельных ранениях груди требует командной работы, тесного взаимодействия медицинских сестер, врачей-хирургов различных специальностей, анестезиологов-реаниматологов, ре-

билитологов, физиотерапевтов, специалистов ЛФК, клинических фармакологов и других специалистов.

2. Решающее значение в программе Fast Track Surgery при лечении пострадавших с огнестрельными ранениями груди принадлежит оптимальному обезболиванию в периоперационном периоде и выполнению видеоторакоскопических оперативных вмешательств.

3. Внедрение мультимодальной программы Fast Track Surgery улучшает результаты хирургического лечения пострадавших с огнестрельными ранениями груди, снижает уровень послеоперационных осложнений в 6 раз, сводит до минимума послеоперационную летальность и снижает сроки стационарного лечения в 2 раза.

*Поступила 28.09.2017 г.*