

ИНТЕРСТИЦИАЛЬНЫЕ БОЛЕЗНИ ЛЕГКИХ У ДЕТЕЙ ПЕРВЫХ ЛЕТ ЖИЗНИ

УО «Белорусский государственный медицинский университет»

В обзоре приводятся данные об особенностях интерстициальных болезней легких у детей первых лет жизни, которые, как и интерстициальные болезни легких у взрослых, относятся к редкой патологии. Несмотря на схожесть клинической и рентгенологической картины, детские интерстициальные болезни имеют значительные отличия от данной патологии у старших детей и взрослых, поскольку развиваются на фоне активно растущих после рождения легких, особенностей детского иммунитета. Этиология и патогенез данной патологии у детей и взрослых также различаются. У детей важную роль играют наследственные и неонатальные причины (наследственная патология сурфактанта, нейроэндокринная гиперплазия и т. д.), в то время как аутоиммунные реакции, доминирующие у взрослых, не играют существенной роли. Эти особенности определяют более благоприятный прогноз большинства случаев интерстициальной легочной патологии у детей с полным восстановлением дыхательных функций. Гиперчувствительный пневмонит у детей первых лет жизни – наиболее частый вид интерстициальной патологии, так же имеет специфический этиопатогенез и морфологическую картину. Тактика диагностики и терапии интерстициальных болезней легких у детей и взрослых в большинстве случаев совпадает. В 2015 году в большинстве стран принята классификация интерстициальных болезней легких у детей первых двух лет жизни, предложен термин «детский ИБЛ-синдром». В обзоре приводится описание патологий, включенных в классификацию.

Ключевые слова: *интерстициальные болезни легких, детский ИБЛ-синдром, нейроэндокринная гиперплазия, сурфактант, фиброз, компьютерная томография легких.*

T. N. Samal

INTERSTITIAL LUNG DISEASES AMONG CHILDREN OF THE FIRST YEARS OF LIFE

The review presents data on the peculiarities of interstitial lung diseases among children of the first years of life, which are within the rare pathologies, as well as interstitial lung diseases among adults. Despite the similarity of the clinical and radiologic picture, children's interstitial

diseases have significant differences from this pathology among older children and adults, as they develop against the background of active growing of lungs after childbirth, peculiarities of children's immunity. The etiology and pathogenesis of this pathology among children and adults also differ. Hereditary and neonatal causes (hereditary pathology of the surfactant, neuroendocrine hyperplasia, etc.) play an important role among children, while autoimmune reactions dominating among adults do not play a significant role. These peculiarities determine a more favorable prognosis for most of the cases of interstitial pulmonary pathology among children including complete respiratory recovery. Hypersensitive pneumonitis among children of the first years of life is the most frequent form of interstitial pathology, it also has a specific etiopathogenesis and morphological picture. The tactics of diagnosis and therapy of interstitial lung diseases among children and adults in most cases coincide. In 2015, most countries adopted the classification of interstitial lung diseases among children of the first two years of life, the term «children's IBL-syndrome» was introduced. The review describes the pathologies included in the classification.

Key words: *interstitial lung diseases, children's IBL-syndrome, neuroendocrine hyperplasia, surfactant, fibrosis, computed tomography of the lung.*

Интерстициальные болезни легких (ИБЛ) – относительно редкие заболевания неинфекционного генеза, при которых повреждаются альвеолярный эпителий, паренхима и/или капилляры легких, что приводит к изменениям в интерстиции, утолщению альвеолярно-капиллярной мембраны, нарушению диффузии кислорода и разрастанию соединительной ткани с развитием пневмосклероза. В последнее время установлено, что при ИБЛ поражаются не только альвеолярные структуры, но и дистальная часть мелких дыхательных путей и терминальные бронхиолы. ИБЛ – гетерогенная группа заболеваний, представлена в МКБ-10 в различных подклассах и даже классах. В настоящее время известно более 200 ИБЛ, большинство из них имеет прогрессирующее течение и неблагоприятный исход [1–3, 9, 11].

Строение альвеол представлено на рисунке. Эпителиальные клетки расположены на базальной мембране,

соединяются между собой достаточно прочно, что препятствует поступлению жидкой части крови внутрь альвеол. Альвеолярная стенка состоит из двух видов пневмоцитов, которые развиваются из бипотентной клетки-предшественника. Плоские эпителиальные клетки 1 типа участвующие в газообмене, выстилают 95 % всей внутренней поверхности альвеол. Кубические эпителиальные клетки 2 типа (клетки Клара), отвечают за синтез, секрецию и рециркуляцию сурфактанта. Во взрослом легком пневмоциты типа 2 (ПН2) могут функционировать на протяжении всей жизни как стволовые клетки, способные к самообновлению и трансформации в пневмоциты 1 и 2 типа. В последнее время в легких обнаружены не-ПН2-стволовые клетки, которые активируются при массовой гибели альвеоцитов, например, при гриппозной пневмонии [36].

Легочный сурфактант представляет собой сложную смесь фосфолипидов, нейтральных липидов и специфици-

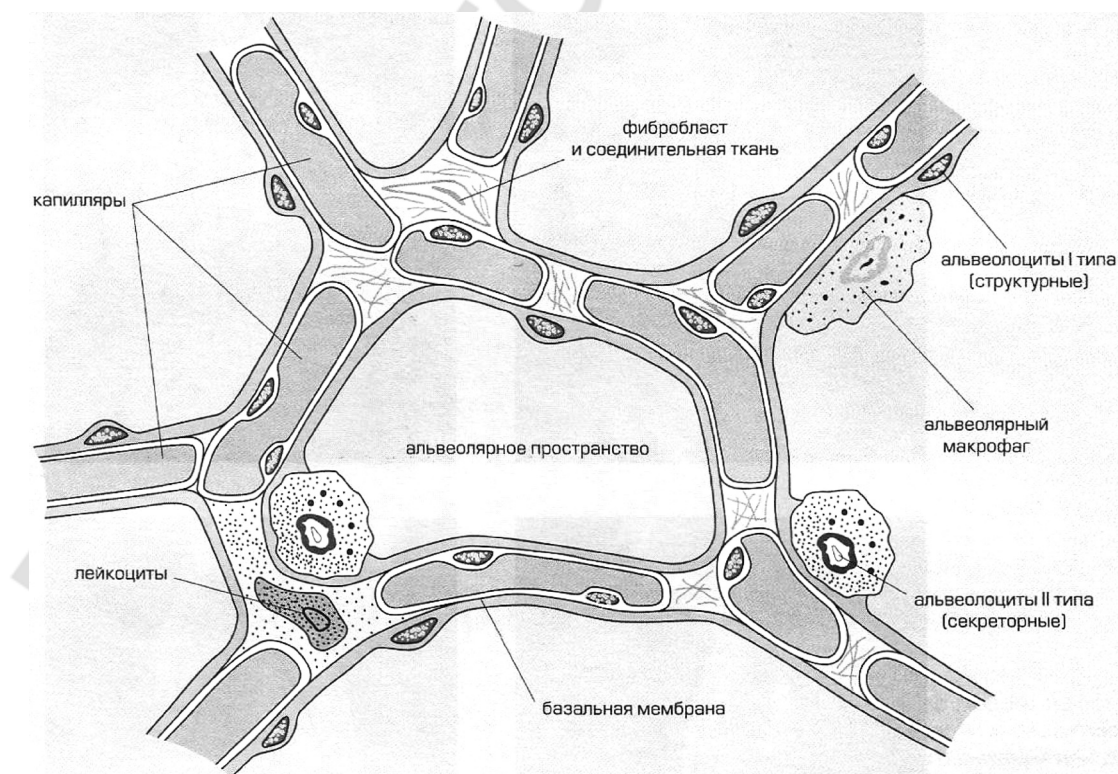


Рисунок. Альвеолярно-интерстициальное строение легких

ческих сурфактант-ассоциированных гидрофобных белков, которые накапливаются в виде ламеллярных телец и выделяются из ПН2 путем экзоцитоза. В этом процессе важную роль играют белки-шапероны, представленные в легких BRICHOS доменом, связанные с эндоплазматическим ретикуломом и участвующие в сборке и правильном сворачивании (фолдинге) полипептидных цепей. Нарушение этого процесса может привести к патологическим конформационным изменениям белков в легких, которые могут повреждать альвеолярные структуры, либо образовывать токсичные белковые агрегаты (протеиноз) и вызывать конформационные болезни [3].

Сурфактантные протеины А и Д участвуют преимущественно в иммунном ответе, выполняя роль опсоинов. В патогенезе ИБЛ могут участвовать протеины В и С. Сурфактантный протеин В (SP-B), способствует абсорбции липидов и усиливает способность фосфолипидов сурфактанта снижать поверхностное натяжение в альвеолах. Сурфактантный протеин С (SP-C) – чрезвычайно гидрофобный белок, который как и SP-B, дополняет функцию сурфактантных фосфолипидов в снижении поверхностного натяжения. Важную роль в метаболизме сурфактанта играют трансмембранные АТФ-связывающие кассетные белки (ABC-белки), участвующие в транспорте веществ через биологические мембраны. В легких и в альвеолах 2 типа представлены в основном ABCA-3 белки.

Сурфактант покрывает внутреннюю поверхность альвеол и терминальных бронхиол в виде монослоя липидов с низкой сжимаемостью и высоким давлением растекания, противодействуя направленной внутрь просвета силе поверхностного натяжения. Сурфактант обладает двумя уникальными свойствами: 1) вызывает большее снижение поверхностного натяжения при меньших площадях поверхности, благодаря чему предотвращается перемещение воздуха из меньших альвеол внутрь больших; 2) препятствует развитию экспираторных ателектазов, активнее снижая поверхностное натяжение во время выдоха, чем во время вдоха [7, 8, 18].

В настоящая время в развитии патологии легких большое значение отводится липидам, которые играют решающую роль в энергообмене, межклеточных взаимодействиях, состоянии клеточных мембран. В легких представлены различные группы сложных липидов. В эксперименте на мышах показано, что сфинголипиды участвуют в пролиферации, дифференцировке, старении альвеолоцитов, церамиды, сфингозин, сфингозин-1-фосфат регулируют апопоз – их накопление приводит к гибели клеток. Некоторые липиды, в частности глицерофосфат, влияют на воспаление, повышая текучесть мембран, активность белков и являясь субстратом для синтеза липидных медиаторов. Липидные медиаторы образуются из интактных липидов клеточных мембран под действие фосфолипаз, при этом происходит высвобождение арахидоновой, эйкозапентаеновой или докозагексаеновой жирных кислот, которые затем ферментативно модифицируются в печени белками цитохрома P450, циклоксигеназами и липоксигеназами с образованием биоактивных липидных медиаторов. При этом считается, что из арахидоновой кислоты синтезируются провоспалительные, а из эйкозапентаеновой и особенно из докозагексаеновой жирных кислот – противовоспалительные медиаторы.

Липидный состав легких новорожденных и взрослых мышей существенно отличается. В первые сутки после

рождения количество проапоптотических липидов повышено, что делает возможным ремоделирование легких, альвеоляризацию и становление газообмена, при этом апоптозу подвергается до 20 % фибробластов и 12 % мезенхимальных клеток. Уровень и активность фосфолипаз у взрослых выше, чем у младенцев, что коррелирует с активностью воспаления, при этом взрослые легкие содержат много плазминогена, который работает как липофильный антиоксидант [13].

Мезенхимальные клетки в легких представлены фибробластами, миофибробластами, гладкомышечными клетками и перицитами, продуцирующими основное вещество соединительнотканного матрикса. Между ПН2 и фибробластами имеется тесная взаимосвязь, механизмы которой не изучены, но отмечается усиление их пролиферации при совместном культивировании *in vitro* [36]. Эндотелиальные клетки, выстилающие внутреннюю поверхность легочных капилляров, располагаются на базальной мембране и ничем не отличаются от других эндотелиоцитов. В местах отсутствия матрикса, эпителиальные и эндотелиальные клетки тесно прилегают друг к другу, базальная мембрана истончается, что облегчает газообмен. На других участках между эндотелиальными и эпителиальными базальными мембранами располагается соединительнотканый матрикс, состоящий из коллагена II типа (в минимальных количествах IV типа), фибриногена, эластических волокон и протеогликанов, обеспечивающих «механическую поддержку» альвеолярной стенки и упругость дистальных отделов легких [11, 12].

В дыхательных путях располагаются также высоко специализированные легочные нейроэндокринные клетки (PNE-клетки). Они синтезируют биологически активные вещества: бомбезин-подобный пептид, серотонин, кальцитонин, которые могут вызывать бронхоконстрикцию, обладают вазоактивными и иммуномодулирующими свойствами, а также способствуют дифференцировке эпителия и гладких мышц во время созревания легких. У плода и новорожденного PNE-клеток значительно больше, чем у взрослого. Наиболее распространенными PNE-клетками дыхательных путей являются бомбезин-позитивные клетки, достигающие пика развития к середине беременности, после рождения их количество быстро снижается до минимального уровня, соответствующего взрослому легкому. Считается, что PNE-клеточная система важна для роста и дифференцировки легких плода, постнатальной адаптации легких. После рождения данные клетки могут составлять пул легочных стволовых клеток, участвующих в регенерации легочного эпителия [5, 10, 17].

Современные клинико-экспериментальные данные отводят ключевую роль в развитии ИБЛ повреждению альвеолярного эпителия различной этиологии с последующим фиброзным ремоделированием. При этом центральной клеткой при ИБЛ считается ПН2, на которую могут воздействовать различные факторы [36]. После повреждения альвеолоцитов возможны либо полная реэпителизация с восстановлением альвеолярной архитектуры, либо развитие фиброза. Считается, что в случае умеренного по интенсивности и продолжительности повреждения чрезмерная репарация может привести к развитию фиброза, а в случае выраженного и длительного воспаления происходит образование рубцов и структурные изменения в легких. На этом основывается гипотеза, что

путем воздействия на воспаление можно предотвратить или контролировать развитие фиброза и объясняет широкое использование противовоспалительной, в частности, глюкокортикостероидной терапии [32].

Причиной фиброзного замещения и прогрессирования заболевания является постоянный апоптоз эпителиальных клеток. При этом образуются медиаторы, в том числе трансформирующий фактор роста β (TGF- β), стимулирующий образование коллагена фибробластами, и эндотелин-1 (ET-1). В свою очередь ET-1 стимулирует продукцию TGF- β , а также является митогенным фактором для фибробластов и гладкомышечных клеток. Повреждение альвеолярного эпителия приводит к активации альвеолярных макрофагов (AM), которые секретируют ИЛ8, лейкотриены, нейтрофильный хемотаксический фактор, привлекающие и активирующие гранулоциты. Развивается интерстициальный отек, гранулоцитарный альвеолит. AM также секретируют TGF- β , инсулиноподобный фактор роста (IGF-1), тромбоцитарный фактор роста (PDGF), стимулирующие пролиферацию фибробластов и синтез ими коллагена. AM и нейтрофилы разрушают альвеолоциты 1 типа, это вызывает компенсаторное увеличение альвеолоцитов 2 типа, которые синтезируют фиброгенные и хемотаксические факторы. Активно развивающаяся фиброзная ткань замещает дыхательный эпителий, в том числе альвеолоциты 2 типа, снижается синтез сурфактанта, происходит спадение и облитерация альвеол. Предполагается также наличие генетической предрасположенности к избыточному фиброобразованию, поскольку у 10 % больных имеются семейные случаи заболевания.

Генетическими маркерами легочного фиброза являются гены, ассоциированные с факторами клеточной адгезии, синтезом внеклеточного матрикса и дифференцировки гладких мышц. У части детей с ИБЛ установлено усиление экспрессии генов, ответственных за синтез провоспалительных цитокинов, в частности ИЛ-1 и ФНО- α . Это, очевидно, позволяет относить такие случаи к аутовоспалительному синдрому [22, 23].

Морфологически при ИБЛ отмечается ремоделирование легочных структур с разрастанием соединительной ткани, утолщением альвеолярно-капиллярной мембраны, межальвеолярных перегородок, облитерацией альвеол и капилляров. Клинически это проявляется прогрессирующим нарушением легочного газообмена, гипоксемией, легочной гипертензией. Классическими критериями ИБЛ являются: одышка, реже хронический непродуктивный кашель, нарастающая дыхательная недостаточность, цианоз, длительный субфебрилитет, диффузные крепитирующие, «целлофановые» хрипы в легких, снижение физической активности, неэффективность антибактериальной терапии. Характерны рестриктивные нарушения функции внешнего дыхания [1, 3, 10].

Типичными для рентгенологической картины ИБЛ считаются признаки интерстициального отека: симптом «матового стекла», характерный для острой и начальной стадии, ретикулярные, очаговые, или ретикулярно-очаговые инфильтративные изменения, а при прогрессировании – картина «сотого легкого» как признак интерстициального фиброза, на фоне повышенной воздушности. На компьютерной томографии высокого разрешения (КТВР) у детей с ИБЛ обнаруживаются участки повышенной воздушности, мозаичность легочной ткани, воздушные ловушки, симптом «матового стекла», «сотого легкого», линейные, ре-

тикулярные и очаговые тени, преимущественно субплеврального расположения, парасептальные вздутия [3, 30].

ИБЛ у детей относятся к редким заболеваниям (3,6 на 1 000 000), которые встречаются в любой возрастной группе, но не менее чем в половине случаев связаны с периодом новорожденности и первыми годами жизни. Для детей первых лет жизни с ИБЛ характерны дефицит массы тела и замедление роста, связанные с затруднениями при кормлении и ДН, высокими энергетическими затратами на работу дыхания. Чаще всего (80 %) родители жалуются, что ребенок «не так дышит». Это проявляется в виде тахипноэ, втяжения уступчивых мест грудной клетки, участия в дыхании вспомогательных, экспираторных мышц, особенно мышц брюшного пресса. У 40–70 % детей отмечается не связанный с ОРВИ непродуктивный кашель в дневное время суток, иногда как первый и единственный симптом болезни. 20–50 % родителей отмечают свистящее дыхание при нагрузке. Аускультативные изменения в легких у маленьких детей и у взрослых имеют схожую картину: распространенные, стойкие звучные, «целлофановые», крепитирующие хрипы, часто выслушиваются экспираторные свистящие хрипы, усиливающиеся при нагрузке. Рентгенологические данные идентичны картине ИБЛ у взрослых, за исключением признаков интерстициального фиброза – «сотого легкого», который у детей встречается редко [1, 3, 6, 25, 29].

Однако, несмотря на схожесть клинических и рентгенологических симптомов, ИБЛ у детей первых 2-х лет жизни отличаются от взрослых. Этиология большинства ИБЛ у взрослых не известна, в основе патогенеза чаще всего лежат иммунопатологические реакции, что обуславливает прогрессирующее течение и особенности терапии. У детей первых лет жизни иммунный ответ не обладает способностью к аутоиммунным реакциям, возможны аутовоспалительные процессы, связанные с чрезмерной активностью врожденного иммунитета. Маленькие дети имеют значительные компенсаторные возможности: именно на первые 2 года жизни приходится главный этап альвеолярного роста легких [1, 9, 11]. На модели кожи показано, что ответ на повреждение у плода и взрослого имеет четкие различия. Заживление ран у плода характеризуется полной регенерацией и отсутствием образования рубцов на фоне низкого уровня TGF- β . Постепенно способность к регенерации исходной ткани теряется, происходит образование рубцов, что может быть связано, в том числе, с повышением с возрастом уровня TGF- β [11, 12].

В легких маленьких детей присутствуют также эмбриональные стволовые клетки, обеспечивающие полное восстановление тканей. С возрастом происходит снижение активности теломеразы, уменьшение длины теломер и снижение количества и активности стволовых клеток. Постепенно эмбриональные стволовые клетки замещаются зрелыми, имеющими ограниченный срок жизни. Это обусловлено репликативным старением на фоне различных экологических воздействий, окислительного стресса, приводящих к повреждению ДНК, эрозиям теломер, теломеразной дисфункции, что характерно для взрослых пациентов с ИБЛ. Мутации в гене теломеразы выявлены в случаях семейного идиопатического легочного фиброза. На этом основана новая концепция, что дисфункция легочных стволовых клеток, может играть важную роль в скорости прогрессирования и тяжести ИБЛ. Экспери-

ментальные исследования показали, что теломераза в легких экспрессируется в основном в альвеолоцитах 2 типа с пиком активности до рождения и снижается практически до неопределяемого уровня в зрелых клетках альвеолярного эпителия. Вероятно, благодаря активности теломеразы альвеолоциты 2-го имеют высокий потенциал восстановления после травмы и участвуют в регенерации поврежденного альвеолярного эпителия [22, 25, 34].

Таким образом, детские и взрослые ИБЛ являются разной патологией и их нельзя классифицировать по единой номенклатуре, у детей первых 2-х лет жизни рекомендовано использовать понятие «детский ИБЛ-синдром», который можно предположить при длительно сохраняющихся респираторных симптомах, не связанных с респираторной инфекцией, и включающий в себя следующие признаки:

1) респираторные симптомы: кашель, одышка, тахипноэ, непереносимость физической нагрузки;

2) объективные симптомы: крепитирующие хрипы, затрудненное дыхание, втяжение уступчивых мест грудной клетки, «барабанные палочки»;

3) гипоксемия;

4) распространенные рентгенологические изменения.

Наличие 3 симптомов из 4 групп признаков, при исключении таких заболеваний как муковисцидоз и иммунодефициты, делает диагноз ИБЛ весьма вероятным. Использование этого скрининга у детей первых лет жизни оказалось высоко эффективно: диагноз был подтвержден морфологически в 91 % случаев [1, 9, 14, 29].

В 2009 году экспертами Американского торакального общества (ATS) была предложена классификация ИБЛ у детей первых 2 лет жизни, которая в 2015 году принята в большинстве стран Западной Европы и Австралией (табл. 1) [24, 29, 33].

Диффузные нарушения формирования легких: врожденная альвеолярно-капиллярная дисплазия и врожденная альвеолярно-капиллярная дисплазия с аномальным расположением легочных вен – следствие нарушения эмбриогенеза легких на 6–16 неделе развития, когда происходит формирование генераций бронхиального дерева, а также на 16–26 неделе, когда начинается дифференцировка легочной ткани с образованием альвеол и капилляров. При этом отмечается утолщение альвеолярно-капиллярных перегородок, обеднение капиллярной сети, гипертрофия стенок легочных артерий и вен, их расширение и тромбоз, легочные лимфангиоэктазии. У 80 % детей имеются сопутствующие врожденные пороки развития сердца, ЖКТ, мочевой системы, наиболее часто – отсутствие мочевого пузыря. Клинически дети с врожденной альвеолярно-капиллярной дисплазией и врожденной альвеолярно-капиллярной дисплазией с аномальным расположением легочных вен сразу после рождения или в течение первых 48 часов имеют прогрессирующую дыхательную недостаточность, цианоз, легочную гипертензию. Рентгенологически выявляется гиповентиляция, диффузные тени в легких схожие с РДС недоношенных, при легочной гипертензии – расширение ствола легочной артерии. Сурфактантная терапия и респираторная поддержка не эффективны, дети погибают в течение месяца. Перспективна трансплантация легких [25, 26, 29, 34].

Аномалии альвеолярного роста – наиболее частая причина ИБЛ у грудных детей. Раннее эмбриональное развитие легких при этой патологии не нарушено, но влияние пренатальных и постнатальных факторов (маловодие,

повреждение грудной клетки, нервно-мышечная патология, синдром Элерса-Данло, пневмопатии, БЛД, трисомия хромосомы 21, мутации X-хромосомы, пороки сердечно-сосудистой системы) могут приводить к повреждению альвеол. Клиническая картина не характерна. Как и при всех ИБЛ, отмечается прогрессирующая дыхательная недостаточность, одышка, диффузные хрипы в легких, может быть кашель, задержка физического развития. Морфологически некоторые альвеолы увеличены в размере, могут быть кистозные и фиброзные изменения.

Рентгенологически – диффузные изменения в легких подобные БЛД, но в некоторых случаях могут отмечаться характерные особенности: при трисомии хромосомы 21 – аномальный рост альвеол и множественные субплевральные кисты, при мутациях X-хромосомы на КТ выявляется гиперинфляция легких с тонкими кровеносными сосудами как при тяжелой лобарной эмфиземе.

Диагностика аномалий альвеолярного роста сложна – исключаются легочные инфекции, ВПС, муковисцидоз, иммунодефициты, первичная цилиарная дискинезия, РДС новорожденных, БЛД, аспирационный синдром. Верификация диагноза возможна при биопсии легких. Лечение не разработано, проводится симптоматическая терапия. Летальность в неонатальный период составляет 34 %, а в течение года погибает большинство других детей с данной патологией [25, 26, 29].

Легочный интерстициальный гликогеноз (инфантильный сотовый интерстициальный пневмонит, детская интерстициальная пневмония, гистиоцитозидная пневмония) заболевание неизвестной этиологии. Морфологически характеризуется отложением гликогена в интерстиции между мезенхимальными клетками, признаки воспаления и фиброза отсутствуют. Различают диффузный и более частый очаговый варианты. При диффузном варианте симптомы появляются сразу после рождения, напоминают РДС, но сурфактантная терапия не эффективна. При очаговом варианте в течение первых 6 месяцев развивается одышка, гипоксемия. КТ-признаки неспецифичны: участки гипервентиляции чередуются с участками «матового стекла», часто – множественные рассеянные мелкие кистозные вздутия, плевральные наложения. Верификация диагноза возможна только при биопсии легких. Хороший эффект оказывает ГКС-терапия в низких дозах 0,5–0,7 мг/кг/сут, назначаемая с целью ускорения созревания легких. Прогноз, как правило, хороший [15].

Нейроэндокринная гиперплазия младенцев (НЭГМ) (тахипноэ младенцев) впервые была описана в 2001 г. R. R Deterding и соавт. как заболевание неизвестной этиологии, наблюдающееся у детей первых 2 лет жизни. Для НЭГМ характерны персистирующее тахипноэ, мелкопузырчатые, крепитирующие хрипы, гипоксемия и медленное улучшение состояния с полным выздоровлением. Наличие родственников с такой же аномалией у группы исследуемых детей позволяет предположить генетическую предрасположенность к болезни, однако в большинстве случаев наследственность не прослеживается. Возможен вторичный характер НЭГМ после повреждений легких, хронической гипоксии, вирусных заболеваний [5, 17].

Гистологически выявляются минимальные интерстициальные изменения, умеренная гиперплазия гладкой мускулатуры бронхов, увеличение количества макрофагов и легочных нейроэндокринных клеток, содержащих бомбезин и серотонин, что и дало название болезни. Предполагается, что в основе заболевания лежит нару-

Таблица 1. Классификации ИБЛ у детей (ATS)

<p>I. Заболевания, наиболее распространенные в младенчестве:</p> <p><i>А. Диффузные нарушения развития легких:</i></p> <ol style="list-style-type: none"> 1. Ацинарная дисплазия 2. Врожденная альвеолярно-капиллярная дисплазия 3. Альвеолярно-капиллярная дисплазия с аномальным расположением легочных вен <p><i>В. Нарушения роста легких:</i></p> <ol style="list-style-type: none"> 1. Легочная гипоплазия 2. Хроническое заболевание легких новорожденных: <ul style="list-style-type: none"> • Хроническое заболевание легких, ассоциированное с недоношенностью (бронхолегочная дисплазия) • Приобретенное хроническое заболевание легких у доношенных младенцев 3. Структурные легочные изменения, ассоциированные с хромосомными нарушениями: <ul style="list-style-type: none"> • Трисомия хромосомы 21 4. Заболевания, ассоциированные с врожденными пороками сердца у детей без хромосомных нарушений <p><i>С. Специфические состояния неустановленной этиологии:</i></p> <ol style="list-style-type: none"> 1. Легочный интерстициальный гликогеноз 2. Нейроэндокринная гиперплазия младенцев <p><i>Д. Дисфункции системы сурфактанта:</i></p> <ol style="list-style-type: none"> 1. Мутации гена SFTPB – легочный альвеолярный протеиноз (PAP) как вариант доминантного гистологического паттерна 2. Мутации ген SFTPC – доминантный гистологический паттерн – хронический пневмонит младенцев (CPI), а также десквамативная интерстициальная пневмония (DIP) и неспецифическая интерстициальная пневмония (NSIP) 3. Мутации гена ABCA3 – доминантный гистологический паттерн – PAP, а также CPI, DIP и NSIP 4. Гистологически согласующееся с расстройством белков сурфактанта, но еще неустановленное генетическое нарушение <p>II. Заболевания, не специфичные для младенцев:</p> <p><i>А. Расстройства у лиц с нормальной иммунной системой:</i></p> <ol style="list-style-type: none"> 1. Инфекционные и постинфекционные процессы 2. Расстройства, связанные с агентами окружающей среды: гиперсенситивный пневмонит, ингаляции токсичных веществ 3. Синдром аспирации 4. Эозинофильная пневмония <p><i>В. Расстройства, ассоциированные с системными заболеваниями:</i></p> <ol style="list-style-type: none"> 1. Иммунные расстройства 2. Болезни накопления 3. Саркоидоз 4. Гистиоцитоз из клеток Лангерганса 5. Злокачественные новообразования <p><i>С. Заболевания у иммунокомпрометированных пациентов:</i></p> <ol style="list-style-type: none"> 1. Оппортунистические инфекции 2. Заболевания, ассоциированные с терапевтическими воздействиями 3. Заболевания, ассоциированные с трансплантационным синдромом и реакцией отторжения трансплантата 4. Диффузное повреждение неизвестной этиологии <p><i>Д. Заболевания, маскирующиеся под ИЗЛ:</i></p> <ol style="list-style-type: none"> 1. Артериальная гипертоническая васкулопатия 2. Застойные васкулопатии, включающие вено-окклюзионные заболевания <p>3. Лимфатические расстройства</p> <p>4. Вторичный венозный застой на фоне заболеваний сердца</p> <p>III. Неклассифицируемые заболевания включают заболевания на терминальной стадии, недиагностируемые результаты биопсии и биопсии с недостаточным количеством материала</p>

шение регресса этих клеток. Абсолютными критериями НЭГМ при биопсии легких являются: 1) нейроэндокринные клетки присутствуют в ≥ 75 % биопсийного материала; 2) нейроэндокринные клетки составляют ≥ 10 % от общего числа эпителиальных клеток дыхательных путей хотя бы в одной бронхиоле; 3) увеличение числа и/или размера нейроэпителиальных телец; 4) другая патология исключена.

Важным диагностическим методом для НЭГМ считается КТ высокого разрешения (КТВР). Характерным КТ-

признаком НЭГМ является распространенная «мозаичная перфузия», уплотнения по типу «матового стекла» наиболее выраженные в средней доле правого легкого и язычковых сегментах левого. При классической клинической картине и характерных рентгенологических данных биопсия легких не обязательна.

Существует целый ряд заболеваний легких у детей, ассоциированных с увеличением числа нейроэндокринных клеток в легких: БЛД, муковисцидоз, вторичная гипо-

плазия легких при диафрагмальной грыже, панацинарная эмфизема, длительная ИВЛ, острые повреждения легких, синдром внезапной младенческой смерти, синдром Вильсона-Микити. Связь НЭГМ с взрослой формой нейроэндокринной гиперплазии – идиопатической диффузной гиперплазией легочных нейроэндокринных клеток (IDHPNC), характеризующейся прогрессирующим течением и резистентностью к терапии, не известна из-за недостаточности и непродолжительности наблюдений [5, 10, 17, 21, 37].

В периоде новорожденности среди тяжелой патологии легких большое значение имеют **качественные и количественные аномалии сурфактанта**. Хорошо известен респираторный дистресс-синдром (РДС) недоношенных новорожденных, связанный незрелостью легочной ткани и дефицитом сурфактанта, основой успешного лечения которого является заместительная сурфактантная терапия. Однако дефицит сурфактанта может возникать из-за генетических поломок, приводящих к нарушению его образования и/или метаболизма. Такие дети, рождаясь доношенными имеют тяжелый РДС-синдром, часто летальный. Заместительная сурфактантная терапия при данной патологии не эффективна.

Генетические дефекты касаются генов, кодирующих SP-B, SP-C, ABCA3 и тиреоидный транскрипционный фактор 1 (TTF-1). TTF-1 является основным регулятором транскрипции для сурфактантных белков SP-B и SP-C, кодируется геном, расположенным на хромосоме 14q13, синтезируется в щитовидной железе, головном мозге и легких. SP-B кодируется одним геном, расположенным на 2 хромосоме, который экспрессируется в нереснитчатых эпителиальных клетках и главным образом в альвеолоцитах 2 типа, в которых происходит полный процесс преобразования SP-В в зрелый SP-B. Дефицит SP-B наследуется по аутосомно-рецессивному типу. Большинство мутаций SP-B являются уникальными для конкретных семей, что ограничивает чувствительность генетического тестирования. Выявлено несколько мутаций, встречающихся более, чем в одной семье, связанные с этническим происхождением: 122 delT (ливанское происхождение), с.479G > T (франко-канадское), R295X (испанское), 1043ins3 (азиатское). Встречаемость дефицита SP-B составляет 1:1 000 000. Эта патология может быть причиной тяжелых заболеваний легких неясной этиологии у 12–18 % доношенных новорожденных. В описанных в литературе случаях дефицита SP-B дети рождались, как правило, доношенными, но имели все классические клиничко-рентгенологические признаки РДС недоношенных. Отмечалась не поддающаяся коррекции дыхательная недостаточность, потребовавшая высокочастотной ИВЛ и даже экстракорпоральной мембранной оксигенации, легочная гипертензия. У некоторых детей высокой ценой удавалось достичь временного улучшения, однако в течение 3–6 месяцев все больные погибли от гипоксической дыхательной недостаточности. У детей с частичным дефицитом SP-B, при котором Pro-SP-B не может быть полностью преобразован в зрелый SP-B, отмечается снижение, но не отсутствие SP-B, и более длительная выживаемость. Полный дефицит SP-B не совместим с жизнью. Диагноз врожденного дефицита SP-B должен рассматриваться у родившихся в срок детей с клиническими и/или рентгенологическими признаками дефицита сурфактанта, состояние которых не улучшается после 7–10 дня жизни, или когда есть семейный анамнез тяжелых заболеваний легких у новорожденных. Морфологически при де-

фиците SP-B выявляются неспецифические изменения в виде интерстициального фиброза и гипертрофии альвеолоцитов 2 типа, альвеолярный протеиноз [7, 8, 18, 33, 35].

Сурфактантный протеин С кодируется одним геном (SFTPC) на 8 хромосоме. Матричная РНК, которая транскрибируется на гене, имеет альтернативный сплайсинг, в результате которого образуются протеины, состоящие либо из 191, либо 197 аминокислот. Посттрансляционные модификации включают пальмитизацию цистеина (присоединение длинноцепочечных жирных кислот) с образованием зрелого пептида SP-S, который является чрезвычайно гидрофобным протеолипидом (Pro-SP-C). Передается патология по аутосомно-доминантному пути с неполной пенетрантностью. При отсутствии указаний на наличие семейных случаев ИБЛ, речь может идти о мутациях *de novo*. Все мутации SP-C у человека, выявленные к настоящему времени, могут быть связаны с образованием аномальных протеинов с неправильно сформированной третичной структурой, которые скапливаются перинуклеарно и оказывают прямое токсическое действие на легочный эпителий, при этом степень поражения легких связана с количеством патологического белка. Аномальные перинуклеарные скопления Pro-SP-C выявляются иммунофлуоресцентным методом при биопсии легких у детей с различными мутациями SP-C. Заболеваемость и распространенность заболеваний, связанных с мутацией SP-C не известны. В отличие от дефицита SP-B, который приводит к быстрому летальному исходу, аномалии, связанные с нарушением SP-C, более разнообразны. Патология может манифестировать с рождения как РДС, с неэффективной сурфактантной терапией, возможно бессимптомное течение до совершеннолетия – начало заболевания может провоцироваться ОРВИ и имеет прогрессирующее течение. При биопсии раннем детском возрасте определяется морфологическая картина хронического пневмонита, в более старшем возрасте – десквамативного интерстициального пневмонита, или неспецифический интерстициальный пневмонит [19, 20, 31].

Дефицит ABCA3 также приводит к развитию летального неонатального дистресс-синдрома. Ген ABCA3 расположен на 16 хромосоме, преимущественно экспрессируется в легочной ткани, в альвеолоцитах 2 типа и локализуется на базальной мембране ламеллярных телец. У экспериментальных животных экспрессия гена возрастала на поздних сроках гестации и при использовании ГКС. У детей с мутацией гена ABCA3 при гистологическом исследовании выявлялись изменения, схожие с SP-B и SP-C мутациями – накопление белковоподобного субстрата (альвеолярный протеиноз) и интерстициальные утолщения различной степени. Характерны изменения ламеллярных телец, часто они более плотные, меньшего размера с эксцентрично расположенными включениями, что позволяет морфологически отличать данные мутации от другой патологии сурфактанта. Частота заболеваемости и распространенности дефицита ABCA3 не известны, однако, поскольку ген ABCA3 значительно больше SP-B и SP-C генов, его дефицит должен быть более частой причиной тяжелых интерстициальных болезней легких у новорожденных и детей грудного возраста с признаками генетических нарушений [7, 8, 18, 32, 33, 35, 36].

Для дифференциальной диагностики заболеваний, связанных с нарушением синтеза белков сурфактанта, выделен маркер KL-6 высокомолекулярный гликопротеин, входящий в состав муцина, синтезируемого альвеоляр-

ными клетками 2 типа. Повышение KL-6 свидетельствует о пролиферации этих клеток и считается маркером интерстициальных пневмонитов и дефекта сурфактантных белков [36].

Гиперсенситивный (гиперчувствительный) пневмонит (ГП) – среди ИБЛ у детей имеет наибольшее клиническое значение. В основе ГП лежит иммунологически индуцированное воспаление легочной паренхимы с вовлечением стенок альвеол и бронхов вследствие неоднократного вдыхания органической пыли, реже других веществ. Большинство форм ГП у взрослых относятся к профессиональным болезням легких («легкое фермера» и т. д.). У детей наиболее актуальными являются термофильные актиномицеты и антигены птиц и грызунов. Повторные ингаляции частиц менее 5 мкм, способны достигать альвеол и приводить к сенсибилизации и последующей диффузной инфильтрации легочной паренхимы клетками воспаления (4).

В патогенезе ГП ведущая роль принадлежит иммунокомплексным и клеточно-опосредованным реакциями, а также неспецифическим механизмам воспаления, что имеет особое значение у детей первых лет жизни. В воспалении участвуют практически все типы клеток, включая эозинофилы и тучные клетки. Медиаторы, выделяемые этими клетками, в частности интерлейкины и TGF- β , поддерживают воспаление и инициируют ремоделирование легочной ткани.

Острые проявления ГП, развиваются через 5–6 часов после контакта с причинно-значимым аллергеном. Основными симптомами являются одышка, чаще смешанного характера, дыхательная недостаточность, непродуктивный кашель со скудной мокротой. Симптомы возникают внезапно, и обычно трактуются как приступ астмы. Однако длительное сохранение симптомов, отсутствие эффекта от бронхолитической терапии, постоянные крепитирующие, «целлофановые» хрипы в легких, позволяют предположить интерстициальное поражение легких. У маленьких детей очень часто респираторным симптомам сопутствуют общие: гипертермия, катаральные явления, лейкоцитоз и сдвиг лейкоцитарной формулы влево. Возможно, у детей присоединение инфекции является дополнительным провоцирующим фактором манифестации болезни. Первоначальные проявления заболевания обратимы, однако ранняя диагностика ГП часто затруднена, в среднем, от начала заболевания до установления диагноза, проходит от 1 до 14 мес. (табл. 2).

Морфологически преобладают интерстициальный отек, воспалительные инфильтраты и гранулемы в альвеолярных перегородках и стенках бронхов. При хроническом течении – фиброзные изменения.

Рентгенологическое исследование органов грудной клетки – важнейший метод диагностики ГП. Определяются усиление и деформация легочного рисунка, снижение

прозрачности легочных полей, нечеткость по типу «матового стекла», мелкоочаговые тени, которые могут быть столь выраженными и обильными, что иногда имитируют картину милиарного туберкулеза. Часто встречаются рентгенологические признаки гиперинфляции легочной ткани. У детей первых лет жизни изменения, как правило, носят локальный характер с преимущественным поражением базальных сегментов. «Сотовое легкое» у детей встречается редко.

Особое значение в диагностике ГП имеет обнаружение специфических преципитирующих антител класса IgG к триггерному антигену, при этом обнаружение даже незначительного уровня преципитирующих антител в сочетании с данными анамнеза и характерной клинической картиной можно считать достоверным признаком заболевания. Корреляция между уровнем преципитирующих антител с тяжестью клинических симптомов не обнаружено. У большинства детей первых лет жизни одновременно с IgG повышается и уровень IgE, чаще к бытовым аллергенам, реже пыльцевым и грибковым. Это объясняет нередкое сочетание у них ГП и бронхиальной астмы.

Таким образом, у детей первых лет жизни ИБЛ могут начинаться уже в период новорожденности. Дифференциальная диагностика неонатальных ИБЛ представлена в табл. 3. Несмотря на схожесть клинических и рентгенологических симптомов, детский ИБЛ-синдром имеет свою специфику по сравнению с ИБЛ взрослых, это касается в первую очередь этиологии и патогенеза. В настоящее время не существует рандомизированных исследований терапевтических вмешательств при ИБЛ у детей из-за ограниченного количества пациентов, сложности диагностики, этических принципов, не позволяющих проводить плацебоконтролируемые исследование у детей первых лет жизни. Поэтому терапевтическая тактика основывается на исследованиях, проведенных у взрослых с ИБЛ с учетом особенностей патогенеза у маленьких детей. Важной терапевтической задачей является коррекция дыхательной недостаточности, однако целевой уровень SaO₂ у детей особенно первых месяцев жизни с ИБЛ не установлен. Считается, что необходимо поддерживать SaO₂ не менее 93 %, а при легочной гипертензии – более 94–95 %, используя методы инвазивной и неинвазивной вентиляции. Важно обеспечить достаточным количеством энергии и пластического материала работу дыхания, рост и развитие ребенка, для чего используются лечебные полуаллиментарные смеси и специализированные продукты для нутритивной поддержки. Необходима профилактика гастроэзофагеального рефлюкса и аспирационного синдрома. Главная концепция лечения ИБЛ у детей первых лет жизни – стимуляция роста и созревания легочной ткани, замедление фиброобразования, и, в последнюю очередь, подавление воспаления. Препаратами

Таблица 2. Основные клинические и диагностические критерии гиперсенситивного пневмонита у детей раннего возраста (J.67-J.67.9)

Данные анамнеза	Указание на контакт с аллергеном (проживание в сырых помещениях, контакт с животными, птицами)
Клинические признаки и функциональные показатели	Одышка, сухой кашель, крепитирующие, «целлофановые» хрипы, потеря веса, отставание в физическом развитии, деформация грудной клетки, утолщение ногтевых фаланг пальцев, сочетание рестриктивных и обструктивных нарушений, гипоксемия, формирование легочного сердца
Рентгенологические признаки	Диссеминированные мелкоочаговые тени, симптом «матового стекла», признаки формирования фиброза легких
Специфические показатели	Специфические IgG; специфические IgE

Таблица 3. Дифференциальная диагностика детских ИБЛ [3]

Нозология	Клинические проявления	Рентгенологические признаки	КТ-признаки
Нейроэндокринная гиперплазия мландцев	Манифестация в возрасте первых 2 лет жизни с тахипноэ, одышки, гипоксии; обычно имеет пролонгированное течение, не поддается терапии стероидами	Вздутие грудной клетки, как при остром респираторном заболевании или при бронхиолите	Симптомы «мозаичной перфузии» и воздушной ловушки, затенения по типу «матового стекла» («географическая карта или симптомы «головки сыра»), наиболее заметные в средней доле правого легкого и язычковых сегментах левого легкого
Легочный интерстициальный гликогеноз	Манифестация с РДС в раннем неонатальном периоде	Прогрессирующая гиперинфляция и переход от мелкого интерстициального к грубому интерстициальному и альвеолярному рисунку	Изменение строения легочной ткани в связи с нарушением роста легких, ретикулярные изменения, отражающие утолщение интерстиция без воспаления и фиброза; затенения по типу «матового стекла»
Врожденный дефицит сурфактантного протеина В	Летальное нарушение, проявляющееся рефрактерным к терапии РДСН, без пересадки легких смерть в течение 1–6 месяцев	Диффузные гранулярные или нечеткие легочные затемнения	Диффузное затемнение по типу «матового стекла», утолщение междолькового интерстиция, симптом «сумасшедшей исчерченности» или «булыжной мостовой»

первого выбора для достижения поставленных целей являются системные ГКС. Ингаляционные ГКС мало эффективны, к тому же получены данные об их способности подавлять альвеолярный рост легких. Оптимальным препаратом является метилпреднизолон, он может работать при отсутствии эффекта от других ГКС. Курс и дозы ГКС не разработаны. Недостаточный эффект от ГКС связан, как правило, с имеющейся легочной гипертензией и ДН. Лечение гипоксической легочной гипертензии проводится ингибиторами АПФ – каптоприл, эналаприл в негипотензивных дозах (0,5–1 мг/г/кг/сут и 0,1–0,2 мг/кг/сут соответственно). При первичном выявлении детей с ИБЛ возможно использование макролидных антибиотиков (азитромицин внутрь или внутривенно 5–7 дней, кларитромицин и спиромицин 14 дней) в том числе с противовоспалительной и иммуномодулирующей целью [6, 27, 28, 32].

Прогрессирующие заболевания могут быть поводом для проведения биопсии легких для выявления потенциально летальных форм болезни (дефицит сурфактанта и т. д.), которая рассматривается как «золотой стандарт», позволяющий не только установить диагноз, но и предсказать прогноз и возможный ответ на терапию. Однако, несмотря на неоспоримую ценность, биопсия возможна далеко не у всех больных, а у детей раннего возраста этот метод считается потенциально опасным для жизни.

Прогноз при ИБЛ младенцев зависит от причины болезни. Если дети пережили период новорожденности, при своевременно установленном диагнозе, правильной тактике лечения и выхаживания высоко вероятен благоприятный прогноз с полным восстановлением дыхательных функций [1, 3, 5].

Литература

1. Бойцова, Е. В., Овсянников Д. Ю., Беляшова М. А. Педиатрические интерстициальные заболевания легких: дети – не маленькие взрослые // Педиатрия. – 2015. – Т. 94, № 4. – С. 172–177.
2. Королева, И. М. Диффузные поражения легких: что это? // Consilium medicum. – 2009. – Т. 11, № 3. – С. 84–89.
3. Лев, Н. С., Розина Н. Н., Шмелев Е. Н. Интерстициальные болезни легких у детей // Российский вестник перинатологии и педиатрии. – 2014. – № 1. – С. 15–21.
4. Лев, Н. С. Гиперсенситивный пневмонит у детей раннего возраста // Вопросы практической педиатрии. – 2011. – Т. 6, № 2. – С. 47–51.
5. Овсянников, Д. Ю., Беляшова М. А., Зайцева Н. О., Авакян А. А., Жданова О. И., Крушельницкий А. А., Петрук Н. И., Дег-

тярева А. Е. Редкое интерстициальное заболевание легких – нейроэндокринная гиперплазия младенцев // Педиатрия. – 2013. – Т. 92, № 3. – С. 33–37.

6. Сличак, Т. В. Облитерирующий бронхиолит в детском возрасте – это болезнь или синдром? // Педиатрия. – 2016. – Т. 95, № 4. – С. 124–131.

7. Овсянников, Д. Ю., Беляшова М. А., Крушельницкий А. А., Бойцова Е. В. Врожденный дефицит сурфактанта: генетика, патология, диагностика, терапия // Вопросы диагностики в педиатрии. – 2013. – Т. 3, № 1. – С. 12–19.

8. Beers, M. F., Knudsen L., Tomer Y., Moronn J., Zhao M., Ochs M., Mulugeta S. Abberant lung remodeling in a mouse model of surfactant dysregulation induced by modulation of the ABCA3 gene // ann anat. – 2017. – № 210. – P. 135–146.

9. Bush, F., Nicholson A. G. Pediatric interstitial lung diseases // Europ. Respiratory Monograph. – 2009. – № 46. – P. 319–354.

10. Caimmi, S., Lucari A., Caimmi D., Rispoli A., Baraldi E., Calabrese F., Marseglia G. L. Neuroendocrine Cell hyperplasia of infancy: an unusual cause of hypoxemia in children // Ital. S. Pediatr. – 2016. – P. 42–84.

11. Cazzato, S., di Palma E., Ragazzo V., S. Interstitial lung disease in children // Early Hum. Dev. – 2013. – Oct 89. – Supply 3. – P. 39–49.

12. Clement, A., Nathan N., Epanand R. Interstitial lung diseases in children // Orphanet J. Rare Dis. – 2010. 5:22. – P. 1750–1772.

13. Dautel, S. E., Kyle J. E., Clair G., Sontag R. L., Weitz K. K., Shukla A. K. et al. Lipidomics reveals dramatic lipid compositional changes in the maturing postnatal lung // Sci Rep 2017;7: 40555. Published online 2017 Feb 1. doi: 10. 1038 / Srep 40555.

14. Deutsch, G. H., Young L. R., Deterding R. R. et.al. Diffuse lung disease in young children: application of a novel classification scheme // Am. J. Respir. Crit. Care. Med. – 2009. 176:11. – P. 1120–1128.

15. Ehsan, Z., Montgomery G. S., Tiller C., Kisling J., Chang D. V., Tepper R. S. An infant with pulmonary interstitial glycogenosis; clinical improvement is associated with unprovement in the pulmonary diffusion capacity // Pediatr pulmonol. – 2014. – Mar. 49(3). – P. 17–20.

16. Galambos, C., Sims-Lucas S., Ali N., Gien J., Dishop M. K., Apman S. H. Intrapulmonari vascular shunt pathways in alveolar capillary dysplasia with misalignment of pulmonary veins // Thorax. – 2015. – Jan. 70(1). – P. 84–85.

17. Gomes, V. C., Silva M. C., Maia Filho J. H., Dalno P. [et al.]. Diagnostic criteria and follow-up in neuroendocrine cell hyperplasia of infancy; a case series // J. Bras. Pneumol. – 2013. – Sep-Oct; № 39(5). – P. 569–578.

18. Hallman, M. The surfactant system protects both fetus and newborn // Neonatology. – 2013. – № 103(4). – P. 320–360.

19. Hawkins, A., Guttentag S. H., Deterding R., Funkhouser W. K. et al. A non BRICHOS SFTPS mutant (SP-C 173T) linked to interstitial lung disease promotes a late block in macroautophagy disrupting

cellular proteostasis and mitophagy // *Am J. Physiol. Lang Cell. Mol. Physiol.* – 2015. – Jan. 1. 308(1). – P. 33–47.

20. *Hevroni, A., Goldman A., Springer C.* Infant pulmonary function testing in chronic pneumonitis of infancy due to surfactant protein C mutation // *Pediatr. Pulmonal.* – 2015. – Jun; 50(6). – P. 17–23.

21. *Kerby, G. S., Wagner B. D., Popler S., Hay T. C., Kapecky C.* et al. Abnormal infant pulmonary function in young children with neuroendocrine cell hyperplasia of infancy // *Pediatr Pulmonal.* – 2013. – Oct. 48(10). – P. 1008–1015.

22. *Kuo, C. S., Desal T. J.* Cellular mechanisms of deolar pathology in childhood interstitial lung diseases: current insights from mouse genetics // *Curr. Opin. Pediatr.* – 2015. – Jun. 27(3). – P. 341–347.

23. *Kuo, C. S., Young L. R.* Interstitial lung disease in children // *Curr Opin Pediatr.* – 2014. – Jun; 26(3). – P. 320–327.

24. *Kurland, G., Deterding R. R., Hagood J. S., Young L. R., Brody A. S., Castile R. G.* et al. An official American Thoracic Society clinical practice guideline: classification, evaluation and management of childhood interstitial lung disease in fancy // *Am. J. Respir. Crit. Cane. Med.* – 2013. – Aug 1, 188(3). – P. 376–394.

25. *Lee, E. X.* Interstitial lung disease in infants: new classification system; imaging, technique, clinical presentation and imaging findings // *Pediatr Radiol.* – 2013. – Jan. 43(1). – P. 3–13.

26. *Marshall, H.* New guidelines for childhood lung interstitial disease. *Lancet Respir Med.* – 2013. – Sep. 1(7). – P. 510.

27. *O'Rilly, R., Kilner D., Ashworth M., Aurora P.* Diffuse lung disease in infants less than 1 year of age: Histopathological diagnoses and clinical outcome // *Pediatr Pulmonal.* – 2015. – Oct; 50(10). – P. 1000–1008.

28. *Ranch, D., Wetzke M., Reu S.* et al. Persistent tachypnea of infancy- usual and aberrant // *Am. J. Respir. Crit. Care Med.* – 2015. – Oct. 16. – P. 38–46.

29. *Rice, A., Tran-Dang M. A., Bush A., Nicheson A. G.* Diffuse lung disease in infancy and childhood: expanding the child-classification // *Histopathology.* – 2013. – Dec; 63(6). – P. 743–755.

30. *Semple, T., Owens C. M.* The radiology of diffuse interstitial pulmonary disease in children: pearls, pitfalls and new kids on the block in 2015 // *Radiol. Med.* – 2015. – № 20 (Epubahead of print).

31. *Susmaniar, T., Aslan A. T. Griese M.* Life-threatening, gient pneumatoceles in the course of surfactant protein C deficiency // *Pediatr Pulmonal.* – 2015. – Jun; 50(7). – P. 25–28.

32. *Tan, J. K., Murray C., Schultz R.* ABCA3 lang disease in an ex 27 week preterm infant responsive to systemic glucocorticosteroides // *Pediatr. Pujmonol.* – 2015. Jul. 29. doi:10. 1002.ppl.23260.

33. *Wambach, J. A., Casey A. M., Fishman M. P., Wegner D. J.* [et al.]. Genotype-phenotype correlations for infants and children with ABCA3 deficiency // *Am. S. Respir. Crit. Care Med.* – 2014. – Jun 15. 189(12). – P. 1538–43.

34. *Wambach, J. A., Young L. R.* New clinical practice guidelines or the classification and management of childhood interstitial lung disease in infants: what do the mean? // *Expert. Rev. Respir. Med.* – 2014. – Dec; 8(6). – P. 653–665.

35. *Winter, J., Essmann S., Kidszun A., Aslanidis C., Griese M., et al.* Neonatal respiratory insufficiency caused by an (homozygous) ABCA3-stop mutation; a systematic evaluation of therapeutic options // *Kein Pediatr.* – 2014. – Apr. 226(2). – P. 53–58.

36. *Witmann, T., Frixel S., Hopper S., Schindlbeck U., Schams A.* et al. Increased risk of interstitial lung disease in children with a single R288K Variant of ABCA3 // *Md. Med.* – 2016. – № 20. – P. 183–191.

37. *Young, L. R., Deutsch G. H., Bokulic R. E., Brody A. S., Nodee L. M.* A mutation in TTF1/NKX2.1 is associated with familiar neuroendocrine cell hyperplasia of infancy // *Chest.* – 2013. – Oct. 144(4). – P. 1199–206.