

ХРОНИЧЕСКАЯ ГРАНУЛЕМАТОЗНАЯ БОЛЕЗНЬ: ДИАГНОСТИКА И ВЕДЕНИЕ ПАЦИЕНТА НА СОВРЕМЕННОМ ЭТАПЕ

Веремей Д. А., Лупальцова О. С.

Харьковский национальный медицинский университет МОЗ Украины, кафедра пропедевтики педиатрии №2, г.Харьков.

Ключевые слова: *хроническая гранулематозная болезнь, дети.*

Резюме: *В статье представлено клиническое наблюдение пациента с хронической гранулематозной болезнью, включающее особенности диагностики, лечения, профилактики бактериальных и грибковых инфекций.*

Resume: *The article presented the information about the clinical case of child with chronic granulomatous disease, includes of the prevalence, diagnosis, treatment, the prevention of bacterial and fungal infections.*

Актуальность.

Хроническая гранулематозная болезнь (ХГБ) является редким, наследственным заболеванием иммунной системы, связанным с дефектом фагоцитов, приводящим к неэффективному уничтожению бактериальной и грибковой флоры. Эта наследственная патология представляет множество проблем для пациентов и их близких, которые включают не только физические изменения состояния ребенка, а также психологические проблемы. С одной стороны это проблемы, связанные с преодолением сложного течения заболевания, а с другой - попыткой сохранить психологический комфорт в семье и повысить качество жизни пациента. Несмотря на раннее начало клинических симптомов, гиподиагностика этого заболевания является актуальной.

Представленный случай клинического наблюдения пациента Н., 15 лет, отражает сложность дифференциальной диагностики инфекционных процессов у этой категории больных. Ребенок от 1-й беременности, на фоне гестоза, анемии. Роды в срок. Масса при рождении 3300 гр. Асфиксия легкой степени. Вакцинирован БЦЖ в роддоме. Период новорожденности протекал без особенностей. Наследственный анамнез отягощен: у 2-х младших братьев диагностирован первичный иммунодефицит, дефект фагоцитоза.

В возрасте 1 года перенес абсцедирующий фурункулез околоушной области, отит, ларингит, стрептодермию, рецидивирующий абсцедирующий подчелюстной лимфаденит. В 2 года – рецидивирующий абсцедирующий подчелюстной лимфаденит, при проведении биопсии и гистологического исследования диагностирован туберкулез лимфатических узлов. Поведена терапия противотуберкулезными препаратами. В 4-летнем возрасте диагностирован первичный иммунодефицит. Дефект фагоцитоза. Генерализованная БЦЖ-инфекция с поражением подчелюстных, шейных, подключичных и внутригрудных лимфоузлов, хроническое течение. В 5 летнем возрасте гнойный блефароконъюнктивит, абсцедирующий лимфаденит околоушной области.

В 6-летнем возрасте ребенок лечился по поводу туберкулеза внутригрудных

лимфоузлов, деструктивной фазы инфильтрации, туберкулеза правого нижнедолевого бронха, осложненного ателектазом S8, S9.

В 7 летнем возрасте проходил лечение по поводу туберкулеза внутригрудных лимфоузлов, туберкулеза правого нижнедолевого бронха, пневмосклероза S8, S9.

В 9 лет состояние ребенка снова ухудшилось, отмечались лихорадка, кашель, была проведена рентгенография органов грудной клетки и диагностирована: внегоспитальная левосторонняя пневмония. При проведении компьютерной томографии: левосторонняя пневмония, фиброз правого легкого. После проведенного курса антибактериальной (цефалоспорины, фторхинолоны, карбопенымы, нитроимидазолы), противогрибковой терапии установлено полное рассасывание инфильтрации.

В 11-летнем возрасте при осмотре участковым врачом по поводу повышения температуры тела до 39,0 ° С, сухого надсадного кашля, диагностирована правосторонняя очаговая нижнедолевая пневмония. Для дальнейшего лечения ребенок направлена в Региональный Центр Детской Иммунологии Областной Детской Клинической Больницы № 1, г. Харькова, где проведена антибактериальная и противогрибковая терапия. При контрольной рентгенографии органов грудной клетки - полное рассасывание пневмонической инфильтрации.

В 12 лет проведена торакоскопия, вскрытие абсцесса легкого. При бактериологическом исследовании материала из полости абсцесса легкого: *Micobacterium tuberculosis* и *Ps. auregenosa*. Проведена традиционная противотуберкулезная терапия.

Назначена постоянная профилактическая антибактериальная терапия бисептолом и интроконазолом, в связи с чем, в течение 2 лет состояние ребенка оставалось удовлетворительным, респираторные заболевания не имели осложнений.

Последнее ухудшение появилось в 14-летнем возрасте в виде лихорадки 39,0°C, малопродуктивного кашля. При рентгенологическом исследовании: слева в среднем отделе определяется больших размеров участок инфильтрации легочной ткани. Левосторонняя сливная пневмония S3, S6. Учитывая отсутствие положительной рентгенологической динамики, несмотря на использование антибактериальной (цефалоспорины, фторхинолоны, карбопенымы, нитроимидазолы), противогрибковой терапии препаратами широкого спектра действия, проведена компьютерная томография, где установлена левосторонняя деструктивная пневмония 4,6,9 сегментов.

В клиническом анализе крови анемия легкой степени тяжести, лейкоцитоз. ВИЧ-инфекцию исключили неоднократно.

При иммунологическом исследовании крови показатели субпопуляций лимфоцитов соответствовали возрастной норме, установлено повышение уровня Ig M и Ig G:

Необходимо отметить, что выявлено снижение показателей бактериальной и фагоцитарной активности, которые являются маркерами заболевания: НСТ_{спонт}-3% (норма 9,34-0,4 %), IАН, од – 0,04 (0,13±0,006), НСТ_{стим}-12% (норма 40-80 %), IАН, од – 0,16 (0,5±1,5); фагоцитоз з латексом 55% (норма 60-80%),

При спирографическому исследованию установлены легкие рестриктивные

нарушения.

Учитывая, наличие хронического стоматита, проводилось исследование на флору афт в ротовой полости, выявлено: *Staphylococcus aureus*.

При бактериологическом исследовании слизи зева и носа – *Streptococcus spp**10⁴; *Staphylococcus epidermidis**10⁴;

Результаты иммунофлюоресцентного анализа носоглоточной смыва антигенов вирусов гриппа и респираторных вирусов найдено.

При клиническом анализе мокроты признаки воспалительного процесса: лейкоциты на ¼ поля зрения, эритроциты -0-3 клеток в п.з., элементы эпителия бронхов- на ¼ виду, альвеолярные клетки-на 0-3 поля зрения, *Micobacterium tuberculosis* не выявлено.

При клиническом исследовании промывных вод бронхов установлены воспалительные изменения: лейкоциты на ¾ поля зрения, эритроциты -20 клеток в п.з., элементы эпителия бронхов - на ¼ виду, кристаллы - местами, *Micobacterium tuberculosis* не выявлено.

При бактериологическом исследовании лаважа бронхиального дерева обнаружен рост *Micobacterium tuberculosis*. В связи с чем ребенку проводилась противотуберкулезная терапия.

Последнее ухудшение состояния через 2 месяца, связано с кашлем, болью в грудной клетки, лихорадкой до фебрильных цифр, удушьем. При рентгенологическом исследовании: в среднем и нижних отделах с обеих сторон определялись больших размеров участка инфильтрации легочной ткани.

Учитывая, что на фоне профилактической антибактериальной, противогрибковой и противотуберкулезной терапии, у пациента появились инфильтративные изменения в легких, необходимость проведения дополнительных методов исследования для дифференциальной диагностики инфекционных осложнений при ХГБ возрастало. Неэффективное уничтожение грибковой флоры у этой группы пациентов является патогенетическим моментом заболевания, схожая клиническая симптоматика при поражении легких затрудняет диагностический процесс между бактериальными и грибковыми инфекциями. Ранними признаками аспергиллеза при проведении компьютерной томографии легких являются мелкие (<2 см), связанные с сосудами округлые очаги, расположенные субплеврально, симптом «ореола», а также уплотнения треугольной формы, примыкающие основанием для плевры. При прогрессировании заболевания при КТ легких определяют поздние признаки: очаги деструкции, а также полости с содержанием и прослойкой воздуха (симптом «полумесяца»). Начальные легочные изменения на сериях томограмм, выполненных в спирографическое режиме томографическим шагом 5 мм, представлены на рис. 1, 2.

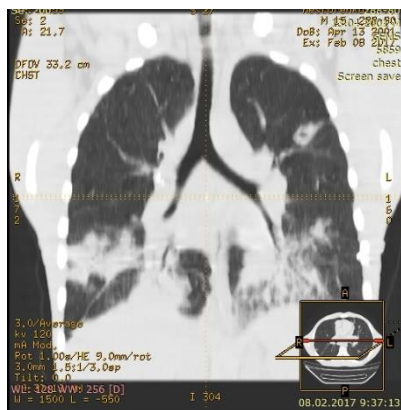

Рис.1. Начальные легочные изменения на сериях томограмм с послойной сагиттальной реконструкцией КТ срезов.

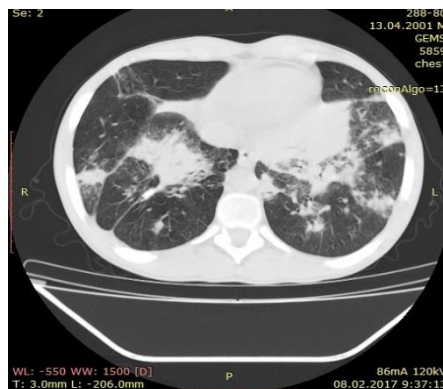

Рис. 2 Начальные легочные изменения на сериях томограмм с послойной фронтальной реконструкцией КТ срезов.

Прогрессирующие клинические изменения, нарастание признаков дыхательной недостаточности требовало лечения пациента в отделении реанимации и интенсивной терапии. При повторной компьютерной томографии установлена отрицательная динамика (рис. 3, 4)

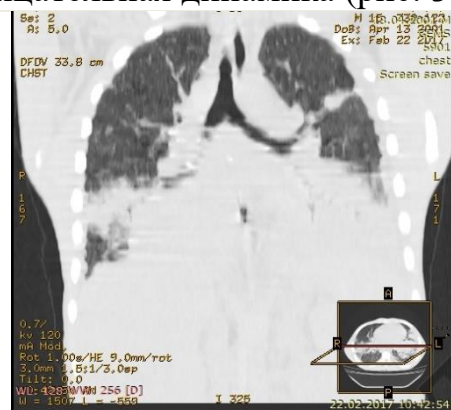


Рис.3. Легочные изменения на сериях томограмм с послойной сагиттальной реконструкцией КТ срезов с шагом в 5.0 мм в динамике.

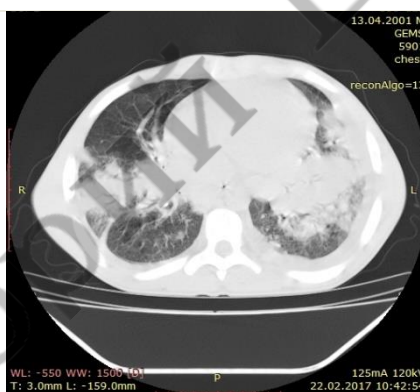


Рис. 4 Легочные изменения на сериях томограмм с послойной фронтальной реконструкцией КТ срезов с шагом в 5.0 мм в динамике.

Окончательным специфическим исследованием для подтверждения аспергиллеза является выявление возбудителя при микроскопии и посеве мокроты или лаважа из бронхиального дерева. При повторном исследовании мокроты пациента обнаружены *Aspergillus fumigatus*. Комплекс лечебных мероприятий включал внутривенную антифунгальную терапию. Состояние улучшилось, отмечалась положительная динамика.

Учитывая отсутствие на современном этапе патогенетической терапии, корректирующей иммунный ответ, данный клинический случай подтверждает сложность выявления возбудителей инфекционных процессов у больных ХГБ. От своевременного установления этиологии инфекционных осложнений зависит тактика введения пациента, что в свою очередь обуславливает прогноз заболевания.

Выводы:

1. Каждое клиническое наблюдение ребенка с редкой патологией (учитывая наличие различий в национальных и международных протоколах лечения, возможностях профилактической терапии, наличия туберкулезной инфекции) является важным с научной точки зрения.

2. Распространение этих знаний имеет практическое значение для врачей общей практики, педиатров для улучшения ранней диагностики.

Литература

1. Chronic granulomatous disorder: a guide for medical professionals // UK, London, 2015.- Доступ до електронної версії: www.cgdsociety.org

2. Special article: chronic granulomatous disease in the United Kingdom and Ireland: a comprehensive national patient-based registry./Jones LB, McGrogan P, Flood TJ, Gennery AR, et al.//Clinical and Experimental Immunology.- 2008.- 152 (2).- P. 211-18.

3. Chronic granulomatous disease: the European experience./Van den Berg JM, van Koppen E, Ahlin A, Belohradsky BH // The Public Library of Science One.- 2009.- 4 (4)- P.5234.

4. Modern management of chronic granulomatous disease. /Seger, RA.// British Journal of Haematology,- 2008.- 140 (3).-P. 255-66.