

О. А. Корзун, А. А. Ситник, А. Л. Линов, О. Н. Бондарев

ЛЕЧЕНИЕ МНОГООСКОЛЬЧАТЫХ ВЫСОКОЭНЕРГЕТИЧНЫХ ПЕРЕЛОМОВ ПЯТОЧНОЙ КОСТИ

РНПЦ травматологии и ортопедии, Минск

Открытая репозиция и внутренняя фиксация занимает прочные позиции в лечении внутрисуставных переломов пяточной кости со смещением, однако лечение многооскольчатых переломов со значительным смещением остаётся спорной проблемой. Основными вариантами являются: гипсовая иммобилизация без репозиции, закрытая или минимально-инвазивная инструментальная репозиция, открытая репозиция, первичный артродез. Однако роль каждого из них не уточнена. Материалы и методы: Нами были ретроспективно проанализированы 127 пациентов с 161 внутрисуставным переломом пяточной кости, пролеченные в РНПЦ травматологии и ортопедии с марта 2005 по июль 2012 года. Средний возраст пациентов составил $37,3 \pm 12,8$ лет. В 26 случаях отмечались многофрагментарные переломы пяточной кости со значительным (более 1–2 см) смещением отломков. Открытая репозиция и внутренняя фиксация с использованием пластин, шурупов и спиц через наружный расширенный или тарзальный доступы была выполнена в 21-м случае. Главными критериями при оценке отдалённого результата в сроки от 6 месяцев до 5,5 лет были: качество репозиции, доля послеоперационных осложнений, баллы по шкале Maryland foot score, степень выраженности артроза (Morrey и Wiedeman, 1980), частота повторных вмешательств. Результаты: Полученные данные указывают на сопоставимость отдалённых результатов по основным исследуемым параметрам между группой многооскольчатых переломов со значительным смещением и группой менее смещённых и менее раздробленных переломов по риску неблагоприятных событий и кривой выживаемости до 1 года после операции. Выводы: Результаты открытой репозиции и внутренней фиксации высокоэнергетичных, многооскольчатых переломов пяточной кости не хуже чем в контрольной группе менее раздробленных переломов. Таким образом, показания к первичному артродезу при свежих, высокоэнергетичных, многооскольчатых переломах пяточной кости сомнительны и должны выставляться ограниченно.

Ключевые слова: переломы пяточной кости, открытая репозиция.

O. A. Korzun, A. A. Sitnik, A. L. Linov, O. N. Bondarev

TREATMENT OF MULTISPLINTERED VYSOKOENERGETICHNY FRACTURES OF THE CALCANEAL BONE

Open reduction and internal fixation is a good standard option in intraarticular calcaneal fractures, but treatment of multifragmental, severely dislocated fractures remains controversial. Cast immobilization, closed or minimally invasive reduction using different tools, open reduction & primary arthrodesis are among the treatment methods discussed for choice. But the role of the each method taken separately is unclear in some instances. Materials & Methods: We retrospectively analyzed 127 patients with 161 intraarticular calcaneal fractures managed in our center between march 2005 and July 2012. The mean age was $37,27 \pm 12,8$ years. In 26 cases severely dislocated multifragmental calcaneal fractures were seen with displacement more than 1–2 cm. ORIF using plates, screws or wires through extended lateral or tarsal approach was performed in 21 cases. Main Outcome Measurements, assessed in follow-ups from 6 month to 5,5 year has been presented as follows: quality of reduction, post-operative complication rate, Maryland foot score, arthrosis degree (Morrey and Wiedeman, 1980), secondary surgery rate. Results: The rates of the data obtained suggests the clear resemblance between multifragmental fractures group and less comminuted fractures group in regard to hazard ratio and survival curve up to one year after surgery. Conclusion: The results of the ORIF in severely dislocated calcaneal fractures is not worse than in less comminuted fractures. So indications for primary arthrodesis is in doubt and should be exhibited limitedly.

Key words: calcaneal fractures, open reduction.

Лечение переломов пяточной кости, особенно высокоэнергетичных, до сих пор является сложной задачей для травматологов. Имея сходный тип по классификации Sanders с низкоэнергетичными переломами, данные повреждения отличаются многооскольчатым характером перелома тела пяточной кости, наличием перелома-вывиха, значительным повреждением хрящевого покрова суставных поверхностей. Консервативное лечение подобных тяжёлых повреждений пяточной кости ведёт к заведомо плохому результату, часто с необходимостью последующего выполнения корригирующего подтаранного артродеза. Однако, при наличии тяжёлой деформации пяточной кости, импресии и дефекта костной ткани, добиться успеха при выполнении корригирующего артродеза в позднем посттравматическом периоде весьма сложно [18, 19].

Внешние фиксаторы применяются для временной стабилизации высоко-энергетичных переломов при оказании экстренной помощи и в большинстве случаев не позволяют репозиционировать смещённые фрагменты задней суставной фасетки пяточной кости. Применение популярных в настоящее время методов минимально-инвазивной репозиции и остеосинтеза

переломов пяточной кости [6] ограничено определёнными типами переломов, не включённых в данное исследование.

Хорошо известно, что результаты лечения определяются качеством восстановления анатомии пяточной кости, в связи с чем современные публикации широко пропагандируют открытую репозицию и внутреннюю фиксацию из наружного расширенного доступа при переломах пяточной кости с выраженной импресией и раздроблением элементов задней суставной фасетки [1, 2, 3, 5, 8, 11, 12, 14].

При тяжёлом раздроблении задней суставной фасетки, когда несмотря на хирургическую репозицию развитие тяжёлого артроза неизбежно, рядом авторов предлагается выполнять первичный артродез в сочетании с открытой репозицией и внутренней фиксацией [4, 7, 10, 13]. Однако на практике подобные операции выполняются достаточно редко.

Таким образом, целью данного исследования являлось установить действительно ли результаты открытой репозиции и внутренней фиксации при высокоэнергетичных, многооскольчатых переломах пяточной кости значительно хуже, чем при менее раздробленных переломах.

Методы

Нами было проведено ретроспективное исследование пациентов, пролеченных в РНПЦ травматологии и ортопедии в период с 2005 по 2012 годы. Критериями включения были: внутрисуставные переломы пяточной кости с вовлечением задней суставной фасетки. Критерии исключения: внесуставные переломы. В исследование были включены 127 пациентов с переломами 161 пяточной кости. Среди них у 26 пациентов были высокоэнергетичные переломы, имеющие сходное с остальными пациентами распределение по классификации Sanders, однако, отличающиеся значительным раздроблением и смещением фрагментов тела пяточной кости и элементов суставной поверхности более чем на 1–2 см, наличием перелома-вывиха.

В 65 случаях (40,4%) – была выполнена открытая репозиция и внутренняя фиксация. С целью анализа результатов лечения было выделено 2 группы пациентов: 21 высокоэнергетичный перелом со значительным смещением и раздроблением тела пяточной кости, элементов суставной поверхности, и контрольная группа из 44 менее раздробленных переломов. Характеристика групп пациентов приведена в таблице 1. Прогностические факторы, включающие возраст, пол, тип перелома, наличие сопутствующих повреждений, хирургический доступ и применяемые фиксаторы статистически сходны в обеих группах.

Таблица 1. Характеристика групп пациентов

Прогностические факторы	Высокоэнерг. перелом со знач. смещением (n = 21)	Контрольная группа (n = 44)	P-value
Средний возраст, лет	37 ± 13,3	37,2 ± 12	0,963
Пол, мужчины/женщины	12/3	34/9	0,845
Sanders 2	7	13	0,825
3	13	30	
4	1		
Essex-Lopresti «языковидн». вдавление	6 15	4 39	0,699
Сопутствующие переломы	10	15	0,768
Хирург. доступ: нар. расш. тарзальный	19 2	43	0,0588
Фиксатор:			
пяточн пластина	13 (2)	25 (3)	0,799
прямая пластина	5	12	
шурупы и спицы	3	6	

Большинство хирургических вмешательств (63) было выполнено из наружного расширенного доступа и только в 2-х случаях использовался мини-доступ в проекции sinus tarsi.

В ходе операции придерживались следующей этапности (см. также рисунок 1):

1. Репозиция нестабильного сустентакулярного фрагмента к таранной кости.

2. Ключевой момент – устранение смещения фрагмента пяточного бугра проксимально и на варус и сопоставление его со стабильным сустентакулярным фрагментом с восстановлением угла Бёллера. При раздроблении медиальной стенки пяточной кости и отсутствии ориентиров для репозиции бугорного фрагмента к сустентакулярному, сначала выполняли фиксацию элементов задней суставной фасетки к sustentaculum tali.

3. Смещение переднего отростка пяточной кости книзу, кпереди и кнутри с целью восстановления длины т. н. наружной коллонны стопы.

4. Репозиция фрагментов задней суставной фасетки.

5. При наличии дефекта в теле пяточной кости производилось заполнение его спонгиозным костным аутографтом из проксимального метаэпифиза большеберцовой кости. В группе раздробленных переломов костная пластика была выполнена в 12 случаях (57,1%), в контрольной группе в 23 случаях (53,4%). Т. о. общее количество составило – 35 случаев (n = 65; 54,7%).

Главными критериями при оценке отдалённого результата в сроки от 6 месяцев до 5,5 лет были: качество репозиции, доля послеоперационных осложнений, функциональный результат по шкале Maryland foot score, степень выраженности артроза (Morrey и Wiedeman, 1980), доля повторных вмешательств.

Качество репозиции оценивалось как:

• **Хорошее** – угол Бёллера ≥ 25°, смещение элементов задней суставной фасетки ≤ 1 мм, разница в ширине и длине пяточной кости по сравнению со здоровой стороной не более чем на 1\10.

• **Удовлетворительное** – угол Бёллера от 10° до 20°, смещение элементов задней суставной фасетки ≤ 3 мм (2–3мм), расширение и укорочение пяточной кости не более чем на 1/4.

• **Плохое** – угол Бёллера < 10°, смещение элементов задней суставной фасетки > 3 мм, расширение и укорочение пяточной кости более чем на 1/3.

Статистический анализ. Статистический анализ выполнен с использованием программы Statistica 10. Распределение прогностических факторов между анализируемыми группами было оценено при помощи теста Fisher для категориальных переменных (P=0,05). Данные, включающие качество репозиции, долю послеоперационных осложнений, балльную шкалу Maryland, степень выраженности артроза (Morrey and Wiedeman, 1980), процент повторных вмешательств были анализированы при помощи теста Fisher для категориальных переменных (P=0,05) и при помощи U теста Mann Whitney для непрерывных числовых переменных (P=0,05). Анализ выживаемости был выполнен с помощью теста Kaplan Meiers в сроки до 1 года после операции.

Результаты

Качество репозиции в разные сроки после остеосинтеза представлено в таблице 2.

Таблица 2. Качество открытой репозиции в разные сроки после хирургического вмешательства

Сразу после операции							
	N	Хор	Удовл	Плох	HR	CI (95%)	P-value
Оск. перел.	21	11	10	0	0,265	0,158–0,349	1,000000
Контр. группа	44	32	12	0	0,125	0,084–0,389	1,000000
В срок 3 мес							
	N	Хор	Удовл	Плох	HR	CI (95%)	P-value
Оск. перел.	21	9	11	1	0,0883	0,0367–0,146	0,762963
Контр. группа	44	30	14	0	0,041905	0,0215–0,0924	0,762963
В срок 1 год							
	N	Good	Fair	Poor	HR	CI (95%)	P-value
Оск. перел.	21	7	11	3	0,022088	0,0121–0,0463	0,532479
Контр. группа	44	25	17	2	0,010476	0,0059–0,0191	0,532479

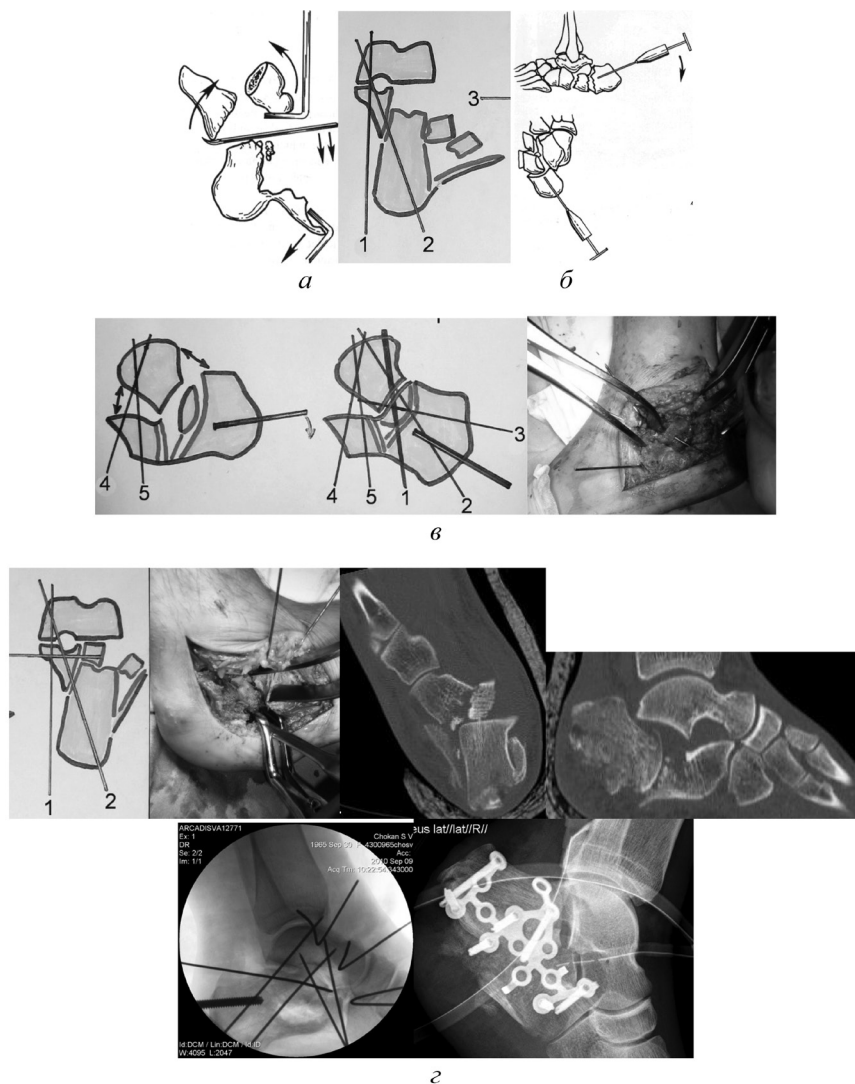


Рис. 1. А – репозиция нестабильного сустентакулярного фрагмента к таранной кости; б – репозиция бугорного фрагмента к стабильному сустентакулярному фрагменту с восстановлением угла Беллера при помощи винта Шанца; в – смещение переднего отростка при помощи расширителя с восстановлением наружной колонны; г – репозиция фрагментов задней суставной фасетки, остеосинтез пяточной пластиной с блокированием

Качество репозиции в срок 1 год после операции в двух анализируемых группах пациентов представлено т. н. кривой выживаемости, показывающей примерно одинаковый совокупный удельный вес пациентов с хорошим и удовлетворительным качеством репозиции (см. рисунок 2).

Частота инфекционно-трофических послеоперационных осложнений в двух сравниваемых группах пациентов отражена в таблице 3, статистически достоверной разницы между ними не выявлено.

Кривая выживаемости в отношении послеоперационных осложнений в анализируемых группах пациентов представлена на рисунке 3 и показывает примерно одинаковый совокупный удельный вес пациентов без осложнений в срок 1 год после операции.

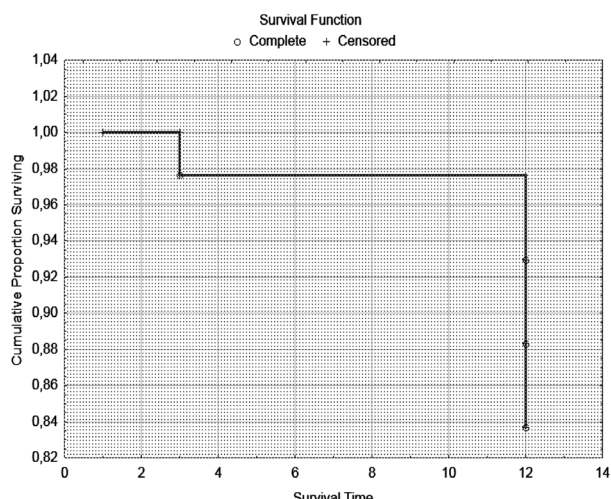
Оценка по бальной системе Maryland также указывает на сопоставимость между анализируемыми группами пациентов, что подтверждено статистически (таблица 4).

Таблица 3. Доля послеоперационных осложнений

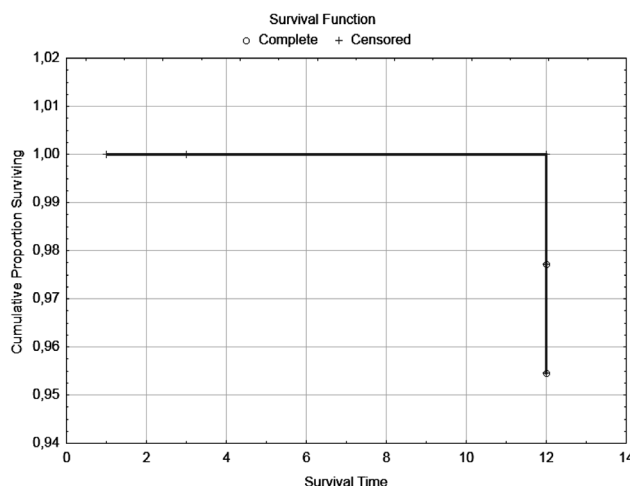
	N	К-во осложн.	HR	CI (95%)	P-value
Оск. перел.	21	3	0,986	0,821-1,122	0,612
Контр. группа	44	5	0,952	0,732-1,044	0,657

Таблица 4. Бальная оценка по Maryland

	N	4-6 мес	1 год	HR	CI (95%)	P-value
Оск. перел.	21	63,7 ± 16,5	77,5 ± 10,3	0,600	0,121-2,972	0,531
Контр. группа	44	68,34 ± 11	81,4 ± 13,5	0,615	0,124-2,748	0,632

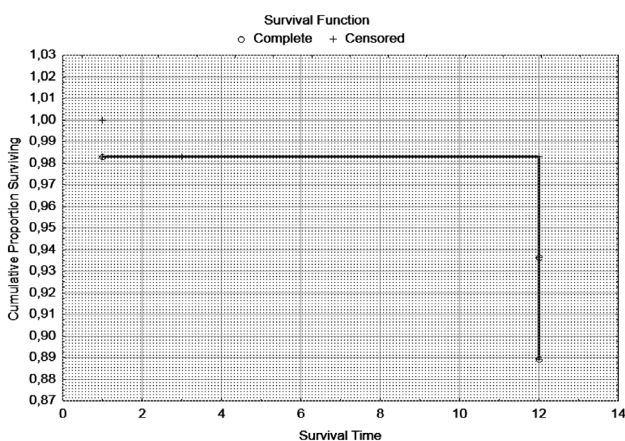


а

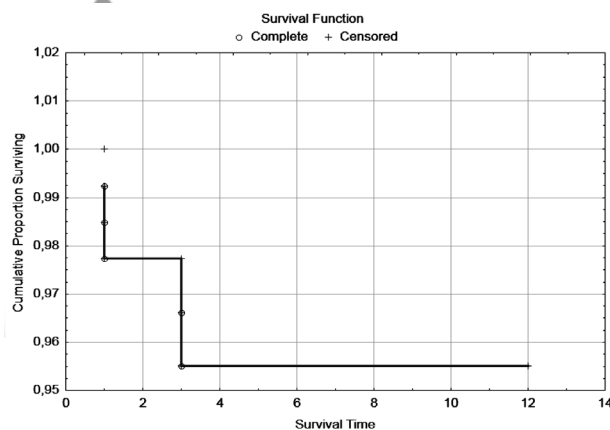


б

Рис. 2. Кривая выживаемости, показывающая совокупный удельный вес пациентов с хорошим и удовлетворительным качеством репозиции в сроки до 1 года после операции в группе оскольчатых переломов (а) и в контрольной группе (б)



а



б

Рис. 3. Кривая выживаемости, демонстрирующая частоту послеоперационных осложнений в группе оскольчатых переломов (а) и в контрольной группе (б)

Кривая выживаемости по бальной оценке Maryland также является одним из аргументов, подтверждающих сходство в результатах лечения в исследуемых группах пациентов (см. рисунок 4).

И наконец, частота развития тяжёлого посттравматического артроза (2–3 степени по Morrey и Wiedeman, 1980) и необходимость в повторных вмешательствах также примерно одинаковы в группе оскольчатых переломов и контрольной группе (см. таблицы 5, 6 и рисунки 5, 6).

Таблица 5. Частота развития тяжёлого посттравматического артроза

	N	8–12 мес	> 2 года	HR	CI (95%)	P-value
Оск. перел.	21	1	7	1,031	0,412–2,535	0,9606
Контр. группа	44	1	14	1,023	0,398–2,522	0,9315

Таблица 6. Частота вторичных вмешательств

	N	1 мес	6 мес	1 год	HR	CI (95%)	P-value
Оск. перел.	21		1		0,477	0,029–4,529	0,6009
Контр. группа	44		1		0,357	0,0154–3,452	0,513

Клинический пример. Пациентка Г., 29 лет, в результате падения с высоты 4-го этажа получила многооскольчатые переломы обеих пяточных костей: слева открытый 2 степени по Gustilo, справа – закрытый (см. рисунки 7, 8). В ЦРБ по месту жительства выполнена ПХО и шов раны по внутренней поверхности левой стопы, наложены гипсовые лонгеты. На 4-е сутки, сразу после поступления в наш центр, в связи с выступанием костных фрагментов под кожу по внутренней поверхности левой стопы и угрозой развития некроза, была выполнена открытая репозиция и остеосинтез переломов обеих пяточных костей. Справа выполнен остеосинтез пластиной из наружного расширенного доступа, а слева – остеосинтез спицами из доступа в проекции sinus tarsi длиной 6 см. В сроки 8 месяцев после травмы производилась резекция подошвенных оссификатов обеих пяточных костей и удаление металлоконструкций справа.

При изучении отдалённого результата в срок 2,5 года после операции (см. рисунок 9) отмечен хороший анатомический и удовлетворительный функциональный результат (73 балла по Maryland), несмотря на развитие посттравматического артроза 1–2 ст.

Дискуссия

По настоящее время выбор способа лечения многооскольчатых переломов пяточной кости остаётся сложной проблемой. Epstein и Chandran в «Обзоре современных концеп-

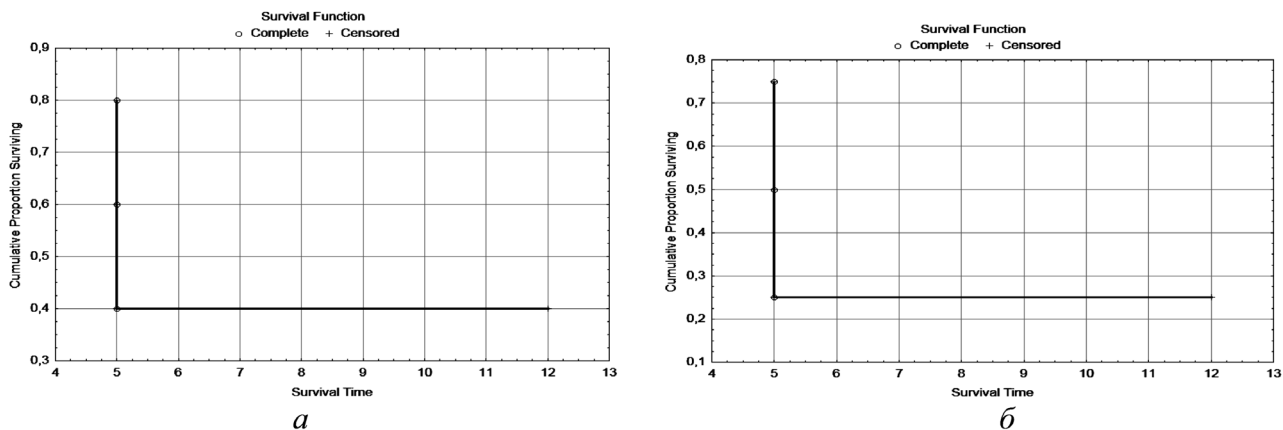


Рис. 4. Кривая выживаемости по бальной оценке Maryland в группе оскольчатых переломов (а) и в контрольной группе (б)

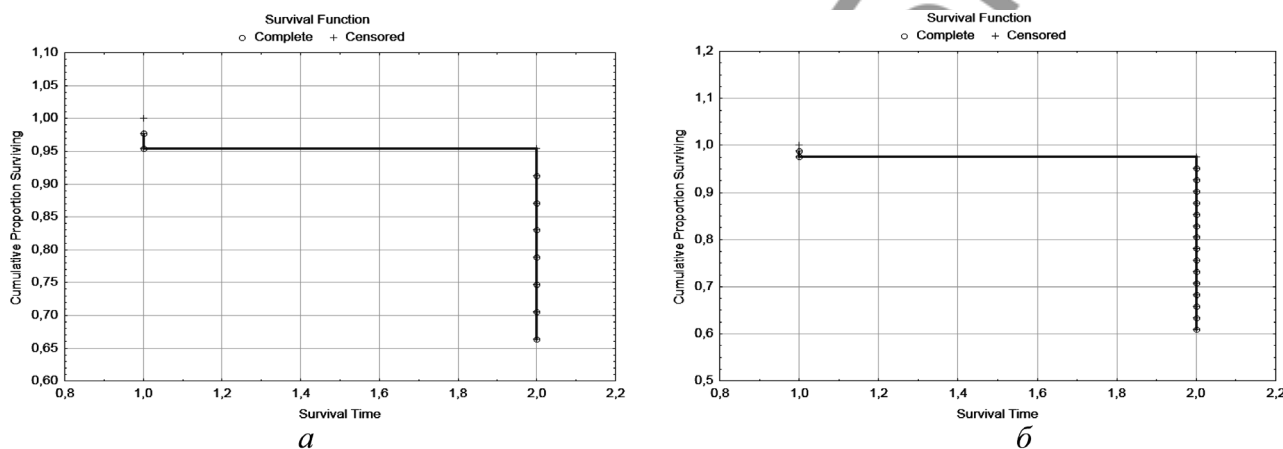


Рис. 5. Кривая выживаемости, отражающая частоту тяжёлого артроза в группе оскольчатых переломов (а) и в контрольной группе (б);

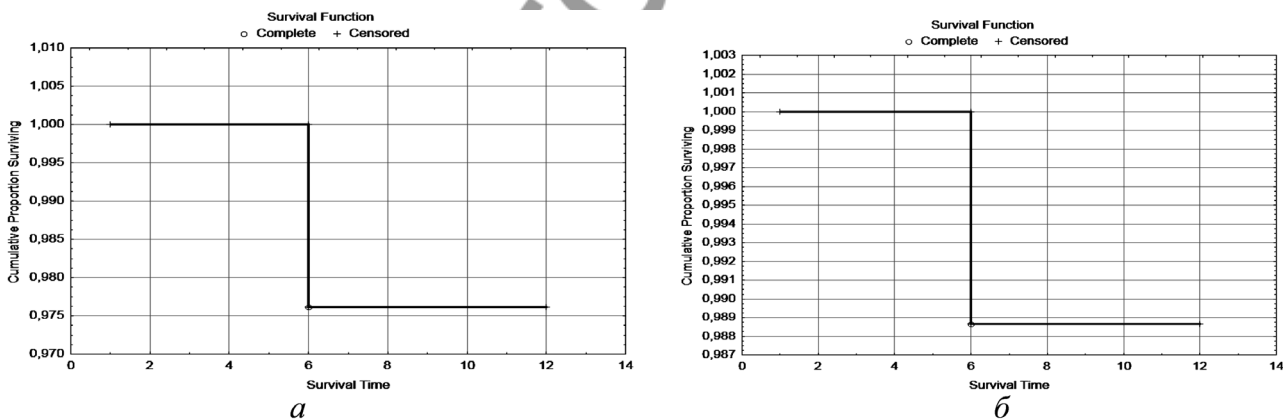


Рис. 6. Кривая выживаемости, отражающая частоту вторичных вмешательств в группе оскольчатых переломов (а) и в контрольной группе (б)

ций: внутрисуставные переломы пяточной кости» (2012) [6] подчеркивают, что «вероятность хорошего или даже отличного результата возрастает, когда достигнуто анатомичное вправление отломков. Открытая репозиция и внутренняя фиксация из наружного расширенного доступа позволяет добиться приемлемых результатов». Но ряд авторов сообщают о плохих результатах остеосинтеза при тяжёлых, раздробленных переломах пяточной кости, предлагая в таких случаях выполнять первичный артродез [4, 7, 10, 13].

Вместе с тем отдельные исследователи отмечают, что первичный артродез «особенно показан, когда хирургическое

вмешательство осуществляется отсрочено» [13] и реально выполняется очень редко [10].

Таким образом, вышесказанное послужило обоснованием для проведения нашего исследования. Gougoulas N, Khanpa A, в систематическом обзоре рандомизированных исследований (2009) [8] подчеркнули, что «ценность представляют исследования, сравнивающие операции по восстановлению суставной поверхности пяточной кости в противовес первичному артродезу при многооскольчатых переломах пяточной кости».

Большинство литературных источников, касающихся открытой репозиции и внутренней фиксации переломов пяточ-

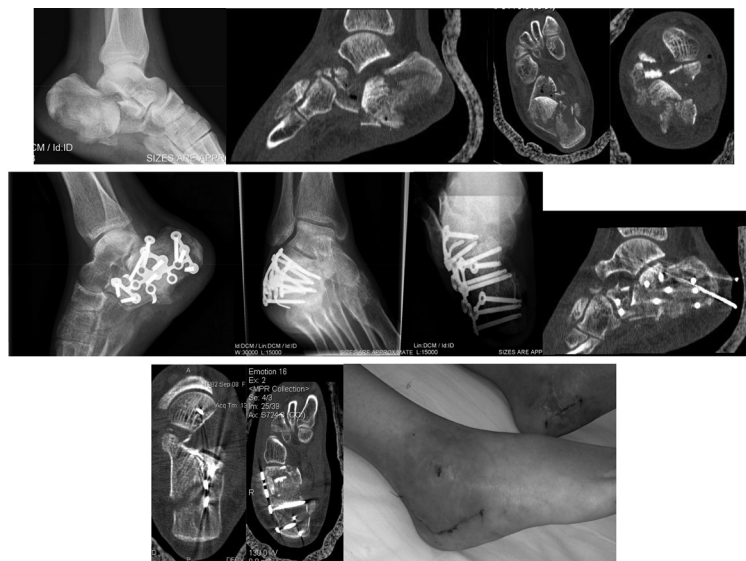


Рис. 7. Пациентка Г, правая пятка, закрытый перелом. Выполнена открытая репозиция и внутренняя фиксация через наружный расширенный доступ

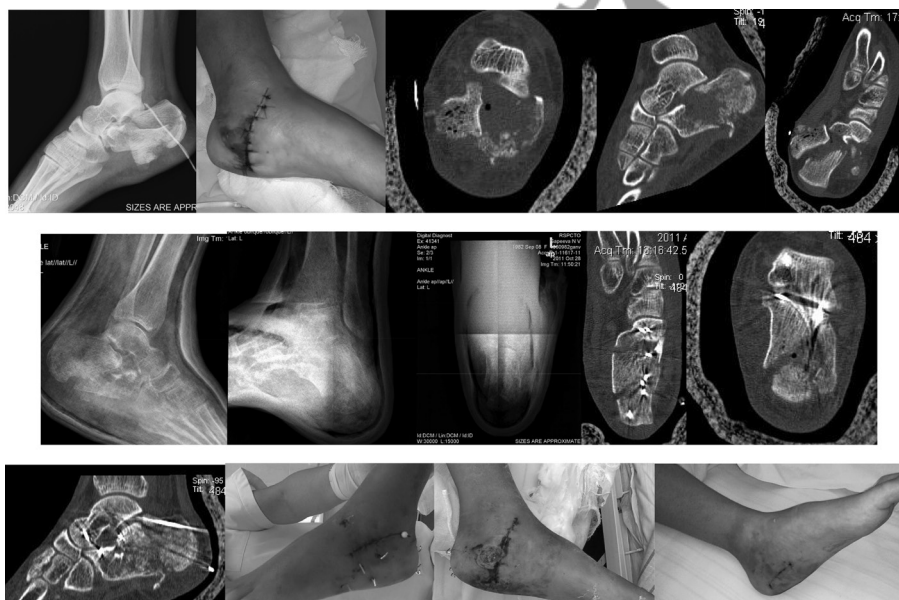

Рис. 8. Пациентка Г, левая пятка, открытый перелом 2 ст. с раной по внутренней поверхности стопы. Открытая репозиция и остеосинтез спицами выполнялись из небольшого доступа в проекции sinus tarsi

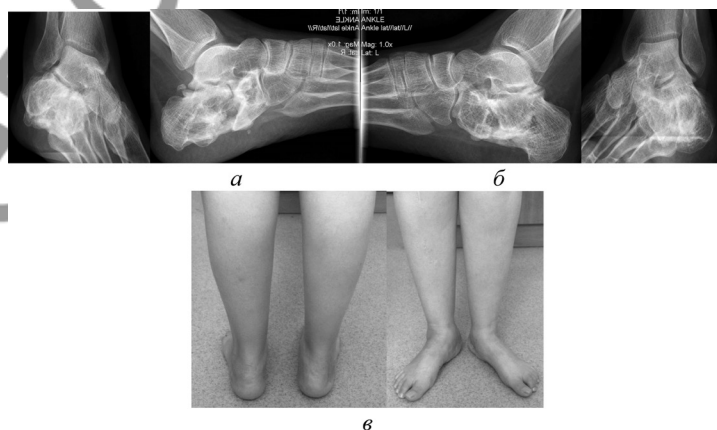


Рис. 9. Отдалённый результат в сроки два с половиной года после травмы, хороший косметический и удовлетворительный функциональный результат (73 балла по Maryland) с явлениями посттравматического артроза 1–2 ст. а) Слева; б) Справа; в) внешний вид конечностей

ной кости [1, 2, 3, 5, 8, 11, 12, 14] не имеют дело специально с многооскольчатыми, значительно смещёнными переломами, таким образом, ценностью нашей работы является то, что мы уделили внимание тяжёлой категории переломов, лечение которых является непростой задачей. По нашему мнению, каждый значительно смещённый многооскольчатый перелом пяточной кости должен быть репонирован, и учитывая то, что сложно точно предсказать тяжесть повреждения суставного хряща, нет необходимости торопиться с выполнением первичного артротреза.

В своём исследовании мы продемонстрировали, что традиционная открытая репозиция и внутренняя фиксация высокоэнергетических, многооскольчатых переломов пяточной кости сопровождается приемлемой долей раневых послеоперационных осложнений и позволяет добиться удовлетворительного отдалённого результата.

Таким образом, результаты открытой репозиции и внутренней фиксации высокоэнергетических, многооскольчатых переломов пяточной кости не хуже чем в контрольной группе менее раздробленных переломов. Таким образом, показания к первичному артротрезу при свежих, высокоэнергетических, многооскольчатых переломах пяточной кости сомнительны и должны выставляться ограниченно.

Литература

1. *Bajammal, S., Tornetta P. 3rd, Sanders D., Bhandari M.* Displaced intra-articular calcaneal fractures. *J Orthop Trauma.* 2005 May-Jun; 19(5): 360–4.
2. *Barei, D. P., Bellabarba C., Sangeorzan B. J., Benirschke S. K.* Fractures of the calcaneus. *Orthop Clin North Am.* 2002 Jan; 33(1): 263–85, x.
3. *Bridgman, S., Dunn K., McBride D., Richards P.* WITHDRAWN: Interventions for treating calcaneal fractures. *Cochrane Database Syst Rev.* 2008 Oct 8;(4):CD001161. doi: 10.1002/14651858.CD001161.pub2.
4. *Buch, B. D., Myerson M. S., Miller S. D.* Primary subtalar arthrodesis for the treatment of comminuted calcaneal fractures. *Foot Ankle Int.* 1996 Feb; 17(2): 61–70.
5. *Clare, M. P., Sanders R. W.* [Calcaneus fractures]. *Unfallchirurg.* 2011 Oct; 114(10): 869–76. doi: 10.1007/s00113-011-2076-9.
6. *Epstein, N., Chandran S., Chou L.* Current concepts review: intra-articular fractures of the calcaneus. *Foot Ankle Int.* 2012 Jan; 33(1): 79–86.
7. *Facaros, Z., Ramanujam C. L., Zgonis T.* Primary subtalar joint arthrodesis with internal and external fixation for the repair of a diabetic comminuted calcaneal fracture. *Clin Podiatr Med Surg.* 2011 Jan; 28(1): 203–9.
8. *Gougoulias, N., Khanna A., McBride D. J., Maffulli N.* Management of calcaneal fractures: systematic review of randomized trials. *Br Med Bull.* 2009; 92:153–67.
9. *Harvey, E. J., Grujic L., Early J. S., Benirschke S. K., Sangeorzan B. J.* Morbidity associated with ORIF of intra-articular calcaneus fractures using a lateral approach. *Foot Ankle Int.* 2001 Nov; 22(11): 868–73.
10. *Hüfner, T., Geerling J., Gerich T., Zeichen J., Richter M., Krettek C.* [Open reduction and internal fixation by primary subtalar arthrodesis for intraarticular calcaneal fractures]. *Oper Orthop Traumatol.* 2007 Jun; 19(2): 155–69.
11. *Makki, D., Alnajjar H. M., Walkay S., Ramkumar U., Watson A. J., Allen P. W.* Osteosynthesis of displaced intra-articular fractures of the calcaneus: a long-term review of 47 cases. *J Bone Joint Surg Br.* 2010 May; 92(5): 693–700.
12. *Popelka, V., Simko P.* [Surgical treatment of intra-articular calcaneal fractures]. *Acta Chir Orthop Traumatol Cech.* 2011; 78(2): 106–13.
13. *Potenza, V., Caterini R., Farsetti P., Bisicchia S., Ippolito E.* Primary subtalar arthrodesis for the treatment of comminuted intra-articular calcaneal fractures. *Injury.* 2010 Jul; 41(7):702–6.
14. *Rammelt, S., Zwipp H.* Calcaneus fractures: facts, controversies and recent developments. *Injury.* 2004 May; 35(5): 443–61.
15. *Schepers, T.* The primary arthrodesis for severely comminuted intra-articular fractures of the calcaneus: a systematic review. *Foot Ankle Surg.* 2012 Jun; 18(2): 84–8.
16. *Zeman, P., Zeman J., Matejka J., Koudela K.* Long-term results of calcaneal fracture treatment by open reduction and internal fixation using a calcaneal locking compression plate from an extended lateral approach. *Acta Chir Orthop Traumatol Cech.* 2008 Dec; 75(6): 457–64.
17. *Swanson, S. A., Clare M. P., Sanders R. W.* Management of intra-articular fractures of the calcaneus. *Foot Ankle Clin.* 2008 Dec; 13(4): 659–78.
18. *Zwipp, H., Rammelt S., Barthel S.* [Fracture of the calcaneus]. *Unfallchirurg.* 2005 Sep; 108(9): 737–47.
19. *Zwipp, H., Rammelt S., Barthel S.* [Calcaneal fractures – the most frequent tarsal fractures]. *Ther Umsch.* 2004 Jul; 61(7): 435–50.