

УЧРЕЖДЕНИЕ ОБРАЗОВАНИЯ
«БЕЛОРУССКИЙ ГОСУДАРСТВЕННЫЙ МЕДИЦИНСКИЙ УНИВЕРСИТЕТ»

УДК 616.146-005.6-06-08

КАЛИНИН
Сергей Сергеевич

**КОМПЛЕКСНОЕ ЛЕЧЕНИЕ
ОСЛОЖНЕННЫХ ФОРМ ФЛЕБОТРОМБОЗА
В СИСТЕМЕ НИЖНЕЙ ПОЛОЙ ВЕНЫ**

Автореферат
диссертации на соискание ученой степени
кандидата медицинских наук

по специальности 14.01.17 – хирургия

Минск 2018

Научная работа выполнена в учреждении образования «Белорусский государственный медицинский университет».

Научный руководитель: **Хрыщанович Владимир Янович**, доктор медицинских наук, доцент, заведующий кафедрой неотложной хирургии государственного учреждения образования «Белорусская медицинская академия последипломного образования»

Официальные оппоненты: **Богдан Василий Генрихович**, доктор медицинских наук, профессор, начальник военно-медицинского факультета в учреждении образования «Белорусский государственный медицинский университет»

Старосветская Ирина Станиславовна, кандидат медицинских наук, врач-хирург поликлинического отделения учреждения здравоохранения «2-я городская клиническая больница» г. Минска

Оппонирующая организация: учреждение образования «Витебский государственный ордена Дружбы народов медицинский университет»

Защита состоится 19 июня 2018 года в 13.00 часов на заседании совета по защите диссертаций Д 03.18.05 при учреждении образования «Белорусский государственный медицинский университет» по адресу: 220116, г. Минск, пр-т Дзержинского, 83, e-mail: uchsovet@bsmu.by, тел. (017) 277 16 21.

С диссертацией можно ознакомиться в библиотеке учреждения образования «Белорусский государственный медицинский университет».

Автореферат разослан «___» мая 2018 года.

Ученый секретарь совета
по защите диссертаций,
доктор медицинских наук, доцент



Н.В. Шаковец

ВВЕДЕНИЕ

Острый тромбоз в системе нижней полой вены (НПВ) является весьма распространенным заболеванием, в том числе и среди лиц трудоспособного возраста, в связи с чем представляет собой актуальную медицинскую и социальную проблему. В настоящее время частота тромбоза глубоких вен (ТГВ) в общей популяции развитых стран составляет не менее 160 случаев на 100 000 населения [J.A. Heit, 2015]. Высокая вероятность развития жизнеугрожающих осложнений – тромбоэмболии легочной артерии (ТЭЛА) [А.А. Баешко, 2012] и тяжелых форм острой венозной недостаточности [С. Kraft, 2013] – ставит острый ТГВ в один ряд с другими неотложными хирургическими заболеваниями. Значимой проблемой сегодняшнего здравоохранения является посттромботическая болезнь (ПТБ) [Е.Ю. Солдатский, 2015].

Риск развития ТЭЛА особенно велик в группе пациентов с флотирующим тромбозом, при котором тромб имеет одну точку фиксации в своей дистальной части [С.А. Сушков, 2014], а проксимальный (эмболоопасный) его участок свободно колеблется в токе крови и, в зависимости от изменения венозного давления и направленности кровотока, может легко отрываться от стенки вены и быстро мигрировать в легочное артериальное русло. В то же время выбор метода лечения эмболоопасного ТГВ по-прежнему остается предметом дискуссии: унифицированный протокол периоперационного ведения таких пациентов до сих пор отсутствует [С. Kearon, 2016]. До настоящего времени в большинстве случаев вынужденной мерой профилактики ТЭЛА при верифицированном флотирующем тромбе остается открытое хирургическое вмешательство [Н.П. Макарова, 2014].

Таким образом, высокая распространенность тромботического поражения глубоких вен нижних конечностей и чрезвычайная тяжесть последствий заболевания и в то же время отсутствие единой стратегии и тактики лечения указанной категории пациентов, свидетельствуют о необходимости продолжения научных исследований в этом направлении.

ОБЩАЯ ХАРАКТЕРИСТИКА РАБОТЫ

Связь работы с научными программами (проектами), темами

Диссертационное исследование выполнено в соответствии с утвержденным планом научно-исследовательской работы УО «Белорусский государственный медицинский университет» и в рамках инициативной научно-исследовательской работы 2-й кафедры хирургических болезней УО «Белорусский государственный медицинский университет» «Разработка

и усовершенствование способов диагностики и лечения больных с гепатопанкреатобилиарной патологией» (№ государственной регистрации 2008365 от 12.03.2008 г., срок выполнения – 2008–2017 гг.).

Тема диссертационной работы соответствует п.п. 4.2 и 6.6 «Перечня приоритетных направлений фундаментальных и прикладных научных исследований Республики Беларусь на 2011–2015 гг.», приведенных в Постановлении № 585 Совета Министров Республики Беларусь от 19.04.2010.

Цель и задачи исследования

Цель исследования: улучшить результаты комплексного лечения пациентов с осложненными формами тромбоза глубоких вен в системе нижней полой вены путем разработки новой технологии локального катетерного тромболизиса и усовершенствования метода хирургической тромбэктомии.

Задачи исследования

1. Определить демографическую и клиническую структуру тромбоза глубоких вен нижних конечностей, частоту встречаемости его осложнений в популяции крупного индустриального центра, в хирургическом стационаре и у пациентов онкологического профиля.

2. Оценить ближайшие и отдаленные результаты лечения тромбоза глубоких вен непрямыми и прямыми пероральными антикоагулянтами с учетом частоты развития тромбоемболических и геморрагических осложнений и посттромботической болезни.

3. Выявить ранние и поздние результаты открытых хирургических вмешательств – тромбэктомии, лигирования, пликация магистральных вен – у пациентов с эмболоопасным тромбозом в системе нижней полой вены и провести сравнительный анализ с методом медикаментозной терапии.

4. Разработать и внедрить в практическое здравоохранение метод эндовенозного регионарного тромболизиса окклюзивного и эмболоопасного тромбоза глубоких вен проксимальной локализации.

Научная новизна

Впервые определены клинико-демографическая структура тромбоза глубоких вен нижних конечностей и частота встречаемости его осложнений в популяции крупного индустриального центра.

Впервые проведена всесторонняя оценка отдаленных результатов лечения тромбоза глубоких вен непрямыми и прямыми пероральными антикоагулянтами с учетом частоты встречаемости посттромботической болезни и показателей качества жизни пациентов.

Впервые разработан и внедрен в практическое здравоохранение метод эндовенозного регионарного тромболизиса окклюзивного и эмболоопасного тромбоза глубоких вен проксимальной локализации.

Доказано, что эндовенозный регионарный тромболизис обладает высокой клинической эффективностью в сравнении с медикаментозными и открытыми хирургическими методами лечения.

Впервые проведен сравнительный анализ ближайших и отдаленных результатов лекарственного лечения, открытых хирургических вмешательств (тромбэктомии, лигирования, пликации магистральных вен) и эндовенозного регионарного тромболизиса у пациентов с эмболоопасным тромбозом глубоких вен.

Положения, выносимые на защиту

1. Тромбоз глубоких вен проксимальной локализации в системе нижней полой вены является распространенной (до 90%) и социально значимой патологией, не имеет существенных гендерных различий (соотношение мужчины/женщины – 1,1:1), часто встречается у лиц трудоспособного возраста (в 53% случаев), а также у пациентов с распространенными формами злокачественных опухолей, и сопряжен с риском развития тромбэмболических осложнений (эмболоопасная флотация – в 37%, ТЭЛА – в 10% случаев) и высокими показателями внутригоспитальной летальности (1,45%).

2. Лечение и длительная профилактика рецидива венозного тромбоза антагонистами витамина К связаны с большой частотой развития геморрагических осложнений (в 20% случаев) и клинически значимых форм посттромботической болезни (67%), в то время как прямые пероральные антикоагулянты, наряду с высокой противотромботической эффективностью, обладают благоприятным профилем безопасности.

3. Открытые хирургические вмешательства у пациентов с эмболоопасным тромбозом глубоких вен одинаково эффективно предотвращают тромбэмболию легочной артерии, однако в отдаленном периоде лигирование по сравнению тромбэктомией и пликацией магистральной вены чаще приводит к развитию посттромботической болезни (в 73% против 57% случаев) и наибольшему снижению качества жизни (до 51 [42–61] против 33 [28–40] баллов по шкале CIVIQ-2).

4. Метод эндовенозного регионарного тромболизиса при проксимальном тромбозе глубоких вен является эффективным методом профилактики массивной легочной эмболии, способствует быстрому растворению тромботических масс и восстановлению просвета пораженной вены (до 90%), тем самым предупреждает развитие посттромботической болезни (33%) и/или уменьшает степень ее тяжести.

Личный вклад соискателя ученой степени

Автором самостоятельно выполнен патентно-информационный поиск, анализ отечественной и зарубежной литературы с оценкой актуальности выбранной темы, проблемных вопросов и путей их решения. Совместно

с научным руководителем определены цель и задачи диссертационного исследования. Автором самостоятельно проведен сбор первичных материалов, сформирована электронная база данных, проведена статистическая обработка материала, анализ и теоретическое обобщение полученных результатов, подготовка иллюстраций. Соискателем лично получены основные научные результаты диссертации, сформулированы положения, выносимые на защиту, выводы и практические рекомендации. Автор выполнил весь объем проспективного и ретроспективного исследований [19, 20], включая оперативные вмешательства по разработанным методикам, на базе 2-й кафедры хирургических болезней УО «Белорусский государственный медицинский университет», хирургических отделений УЗ «4-я городская клиническая больница им. Н.Е. Савченко» г. Минска, УЗ «Городская клиническая больница скорой медицинской помощи» г. Минска (личный вклад – 80%) [1, 2, 3, 4, 5, 6, 7, 11, 13].

Разработка дизайна исследования, наблюдение и обследование пациентов в периоперационном периоде, оценка отдаленных результатов лечения осуществлялась совместно с научным руководителем [9, 10, 14, 16, 17]. Разработка и клиническая апробация нового метода локального катетерного тромболитика для лечения проксимального тромбоза глубоких вен проводились в УЗ «4-я городская клиническая больница им. Н.Е. Савченко» г. Минска, (личный вклад – 80%) [8, 18, 27, 28, 29].

Хирургическое и консервативное лечение пациентов с тромбозом глубоких вен и инструментальные визуализирующие исследования осуществлялось в УЗ «4-я городская клиническая больница им. Н.Е. Савченко» г. Минска (личный вклад – 80%) [2, 4, 5].

Результаты анализа частоты встречаемости опухоль-ассоциированного флеботромбоза изложены в статье [1] и материалах конференций [12, 15, 24]. Результаты клинических исследований об исходах консервативного лечения, хирургических вмешательств на магистральных венах нижних конечностей, эффективности стандартных и разработанных методов лечения тромбоза глубоких вен изложены в статьях и материалах конференций [21, 22, 23, 24]. Результаты применения и внедрения в клиническую практику метода локального тромболитика в лечении флеботромбоза в системе нижней полой вены изложены в статье [8], патенте [28] и инструкции по применению [29]. Вклад автора в опубликованных работах составил 85%.

Апробация диссертации и информация об использовании ее результатов

Основные положения и результаты диссертационного исследования доложены и обсуждены на XV съезде хирургов Республики Беларусь (Брест, 2014), Международном Конгрессе «Славянский венозный форум» (Витебск,

2015), XXVII пленуме хирургов Республики. Беларусь и Республиканской научно-практической конференции (Молодечно, 2016), заседании общества хирургов г. Минска и Минской области (Минск, 2016), VII Съезде кардиологов, кардиохирургов, рентгенэндоваскулярных и сосудистых хирургов Республики Беларусь (Минск, 2016), Международной конференции «17th Meeting of the European Venous Forum» (Лондон, 2016), Республиканской научно-практической конференции «Современные технологии в хирургической практике» (Гродно, 2017), Международной конференции «18th Meeting of the European Venous Forum» (Порту, 2017). Международной Российско-белорусской конференции флебологов и сосудистых хирургов «Фундаментальные и прикладные аспекты флебологии и ангиологии» (Ростов-на-Дону, 2017), Республиканской научно-практической конференции с международным участием «Декабрьские чтения по неотложной хирургии» (Минск, 2017).

Результаты диссертационного исследования внедрены в работу хирургических отделений УЗ «4-я городская клиническая больница им. Н.Е. Савченко» г. Минска (5 актов внедрения), УЗ «2-я городская клиническая больница» г. Минска (3 акта внедрения), ГУ «Республиканский госпиталь Департамента финансов и тыла Министерства внутренних дел Республики Беларусь» г. Минска (1 акт внедрения), УЗ «Городская клиническая больница скорой медицинской помощи» г. Минска (2 акта внедрения).

Опубликование результатов диссертации

По материалам исследования опубликовано 10 печатных работ, в том числе 8 статей в рецензируемых научных журналах, включенных в перечень научных изданий, соответствующих п. 18 «Положения о присуждении ученых степеней и присвоении ученых званий в Республике Беларусь» (общим объемом 5,29 авторских листа), из них 1 – в зарубежном журнале, 17 материалов съездов, конференций, симпозиумов, тезисов докладов, 1 инструкция по применению. Получено 1 уведомление о положительном результате предварительной экспертизы по заявке на выдачу патента на изобретение.

Структура и объем диссертации

Диссертация изложена на 189 страницах машинописного текста и состоит из введения, общей характеристики работы, пяти глав с изложением основных результатов исследования, заключения, библиографического списка использованных источников и публикаций автора. В работе содержится 46 таблиц, 61 иллюстрация и 13 приложений, занимающих объем 52 страницы. Библиографический список включает 97 русскоязычных, 279 англоязычных и 29 публикаций соискателя.

ОСНОВНОЕ СОДЕРЖАНИЕ РАБОТЫ

Материал и методы исследования

Работа представляет собой проспективное клиническое обсервационное когортное и ретроспективное с дизайном «случай-контроль» и сплошной выборкой исследование и основана на результатах лечения 753 пациентов с ТГВ в системе нижней полой вены. По гендерному признаку пациенты распределились следующим образом: мужчин было 397 (43%), женщин – 356 (57%). В возрасте до 45 лет было 179 (24%) пациентов, от 45 года до 60 лет – 221 (29%), старше 60 лет – 353 (47%). Из 753 приглашенных на осмотр явились 135 (17,92%) пациентов, которых распределили в пять равновеликих групп, сопоставимых по полу, возрасту, локализации и давности венозного тромбоза ($P < 0,05$). Первую группу ($n=30$) составили пациенты, получавшие антитромботическую терапию антагонистами витамина К (АВК). Во вторую группу ($n=30$) вошли пациенты, которые получали монотерапию новыми оральными антикоагулянтами (НОАК). В третьей группе ($n=30$) пациентам выполнялось лигирование магистральной вены, а в четвертой группе ($n=30$) – парциальная тромбэктомия и пликация венозной магистралы без стенозирования просвета последней. Пятая группа включала пациентов ($n=15$), у которых применялись малоинвазивные методы лечения и/или профилактики венозных тромбозомболических осложнений (ВТЭО). Первичными конечными точками проспективного исследования в анализируемых группах были частота возникновения «больших» и «малых» кровотечений (желудочно-кишечных, носовых, геморрагического конъюнктивита, подкожных гематом, гематурии), рецидива венозного тромбоза и ТЭЛА, а также показатель 30-дневной летальности. Вторичными конечными точками являлись частота развития патологического (>1 секунды) венозного рефлюкса по глубоким венам, ПТВ с оценкой степени ее тяжести, степень (%) восстановления просвета тромбированной вены, а также уровень качества жизни (КЖ).

Другая, ретроспективная часть исследования была посвящена определению роли ТЭЛА в структуре госпитальной летальности (из 2215 умерших пациентов) в многопрофильном 450-коечном хирургическом стационаре, а также анализу клинических характеристик пациентов с неспровоцированным ТГВ для установления возможных индикаторов злокачественных опухолей и определения эффективности онкодиагностических мероприятий.

Диагностику ТГВ осуществляли в соответствии с рекомендациями Американского колледжа пульмонологов (ACCP) 2016 года. В качестве метода первичной и динамической визуализации вен нижних конечностей у всех 753 пациентов использовали ультразвуковое (УЗ) исследование при помощи сканеров высокого разрешения Mindray M7 (Shenzhen Mindray Bio-Medical

Electronics Co. Ltd, КНР), Samsung Medison SonoAce R7 (Samsung Medison Co. Ltd, КНДР). Применяли линейный датчик с частотой 5–10 МГц и конвексный датчик с частотой 2,5–5 МГц. С целью окончательной верификации ультрасонографического диагноза в 97 случаях после внутривенного болюсного введения 100 мл «Omnipaque®» (Takeda, Япония), «Томогексол» (Фармак, Украина) выполнялась КТ-венография путем динамического сканирования верхней трети бедер, таза, туловища и КТ-ангиопульмонография (General Electric, США).

У пациентов с неспровоцированным ТГВ принимали во внимание вероятность наличия скрытой онкологической патологии. Применялась система обязательного обследования всех без исключения пациентов: целенаправленный сбор жалоб и анамнеза, физикальные данные, изучение рутинных лабораторных показателей крови и мочи, уровень простатоспецифического антигена (ПСА) (для мужчин >40 лет), обзорную рентгенографию органов грудной клетки (РОГК), ультразвуковое исследование органов брюшной полости (УЗИ ОБП), забрюшинного пространства и малого таза, эзофагогастродуоденоскопию с осмотром зоны большого дуоденального сосочка (ЭГДС), фиброколоноскопию (ФКС), осмотр врача-гинеколога и врача-уролога.

При ультразвуковом ангиосканировании через 12 месяцев оценивали реканализацию глубоких вен в процентном выражении, состоятельность клапанного аппарата, наличие патологического рефлюкса (>1 секунды) по глубоким венам. Для получения информации о частоте возникновения и степени тяжести ПТВ применяли оценочные шкалы D. Brandjes, S. Villalta. Оценка КЖ пациентов, перенесших ТГВ, проводилась с использованием двух валидных анкет: SF-36 Health Status Survey v. 2TM (SF-36) и второй версии опросника Chronic Venous Insufficiency Questionnaire 2 (CIVIQ-2).

Основой лекарственной терапии венозного тромбоза являлось назначение прямых и непрямых антикоагулянтов в лечебной дозировке: нефракционированного гепарина (НФГ) (РУП «Белмедпрепараты», Республика Беларусь), низкомолекулярных гепаринов (НМГ) – надропарина кальция (GlaxoSmithKline, Франция), дальтепарина натрия (Pfizer, США), эноксапарина натрия (Sanofi-Aventis, Франция); АВК – Варфарина (РУПП «Белмедпрепараты», Республика Беларусь), Варфарекса® (Grindex АО, Латвия); НОАК – ривароксабана (Bayer Pharma AG, Германия), дабигатрана этексилата (Boehringer Ingelheim Pharmaceuticals, Inc., Германия). Антикоагулянтную терапию (АКТ) осуществляли по двум схемам. Первая – применение парентерального антикоагулянта (НМГ или НФГ) (5–7 дней) с одновременным переходом на длительный (≥ 3 месяцев) прием непрямого орального антикоагулянта – варфарина. Парентеральное введение гепарина прекращали

при достижении стойких терапевтических значений международного нормализованного отношения (МНО) в интервале 2–3. В 2013–2014 гг. НФГ назначали подкожно 5000 Ед каждые 6 часов, в 2015–2017 гг. – внутривенно в виде титрации НФГ при помощи инфузионного насоса. Вторая – назначение НОАК – дабигатрана этексилата или ривароксабана. Схема лечения дабигатраном: в течение 5 суток проводили внутривенную инфузию 1000 Ед/ч НФГ под контролем АЧТВ, затем пероральный прием дабигатрана в дозе 150 мг 2 раза в день. Монотерапия ривароксабаном – 2 таблетки по 15 мг/сутки в течение 3 недель, затем по 20 мг 1 раз в сутки.

Хирургическое лечение проводилось 274 пациентам (из общей когорты $n=753$) с давностью тромботического процесса не >14 суток. Лигирование вены было выполнено в 123 случаях, парциальная тромбэктомия с пликацией вены – в 150 случаях. Одному пациенту с рецидивирующим илиофemorальным ТГВ производилось формирование проксимальной артериовенозной (АВ) фистулы с обеих сторон. Методика парциальной тромбэктомии с пликацией предполагала пережатие общей бедренной вены (ОБВ) проксимальнее верхней границы тромба, выполнение продольной венотомии ОБВ длиной 2 см над устьем глубокой бедренной вены (ГБВ), затем тромбэктомию из проксимального и дистального участков вены баллонным катетером Фогарти диаметром 5Fr (рисунок 1). Далее выполняли модифицированный вариант пликации вены без сужения ее просвета. В поперечном направлении формировали «решетку» П-образными швами нерассасывающимся монофиламентным шовным материалом калибром 5-0 «Prolene» (Ethicon, США), «Корален», «Селен» (ErgonEst, Республика Беларусь) таким образом, чтобы между каждой нитью сохранялось расстояние ~ 1 мм (рисунок 2).

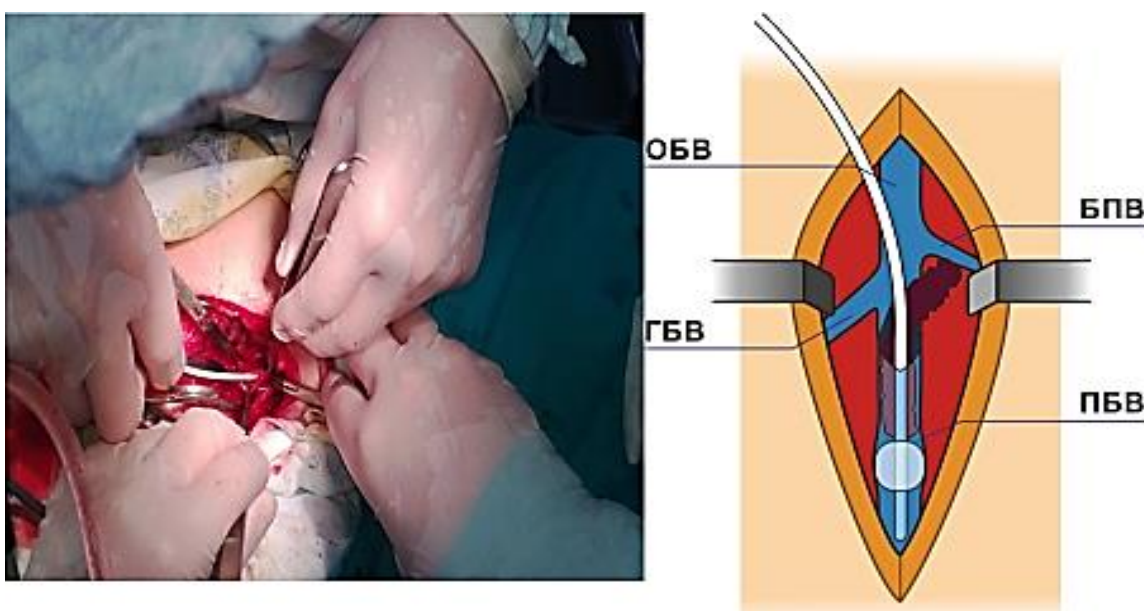


Рисунок 1. – Тромбэктомия из поверхностной бедренной вены при помощи катетера Фогарти

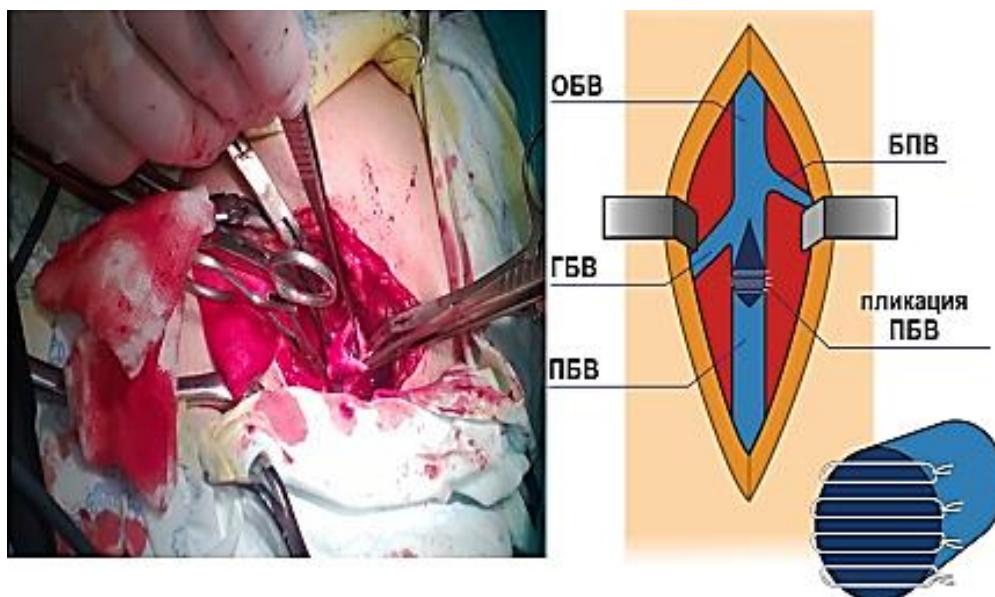


Рисунок 2. – Модифицированный метод пликации поверхностной бедренной вены

Локальный катетерный тромболизис (ЛКТ) выполняли 10 пациентам. Под ультразвуковым контролем по методу Сельдингера осуществляли чрескожную пункцию большой подкожной вены (БПВ) в верхней трети бедра и имплантировали ангиографический катетер 6F (Merit Medical Systems, Inc., США). Через катетер при помощи шприцевого насоса (Visma-Planar Ltd, Республика Беларусь) вводили в течение 3 часов тканевой активатор плазминогена (Актилизе[®], Boehringer Ingelheim Pharma GmbH & Co.KG, Германия) в дозировке 50 мг (рисунок 3).

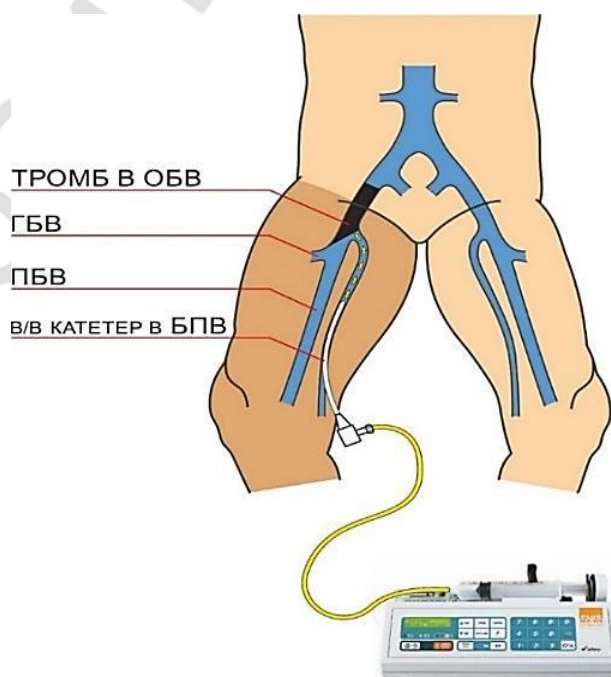


Рисунок 3. – Схематическое изображение метода локального катетерного тромболизиса

Указанную процедуру проводили с периодичностью 1 раз в сутки. После каждого сеанса тромболитика выполняли УЗИ-контроль с визуализацией тромбированного участка вены. ЛКТ могли повторить на следующий день (но не >4 раз). В промежутках между сеансами ЛКТ пациенту через установленный катетер проводили внутривенную антикоагулянтную терапию НФГ 1000 Ед/ч под контролем АЧТВ (с увеличением показателя в 1,5–2 раза).

Статистический анализ полученных данных производили на персональном компьютере при помощи программы Statistica 10,0 (StatSoft Inc., США, лицензия № AXXR012E839529FA). Оценка нормальности распределения признаков производилась при помощи метода Шапиро–Уилка (Shapiro–Wilk). В случае нормального распределения данные представлены $M \pm m$, где M – среднее арифметическое, m – ошибка среднего арифметического. Если данные не подчинялись закону нормального распределения, они были представлены в виде Me (25%–75%), где Me – медиана, а 25%–75% – 25 и 75 процентиля. Анализ статистической значимости межгрупповых различий количественных признаков, не соответствующих закону нормального распределения, определяли с помощью U-теста Манна–Уитни (Mann–Whitney), а также К-W-теста Краскила–Уоллиса (Kruskal–Wallis). При сравнении качественных признаков использовался критерий χ^2 Пирсона. Оценку взаимосвязи между показателем и переменными осуществляли путем вычисления коэффициента ранговой корреляции Spearman (r_s). Результаты считали достоверно значимыми при $p < 0,05$.

Результаты исследования

Среди пациентов с ТГВ в системе нижней полой вены соотношение мужчины/женщины составило 1,1:1. В 53% наблюдений превалировали пациенты трудоспособного возраста, в 47% случаев флеботромбоз был выявлен у лиц пожилого и старческого возраста. У молодых (до 45 лет) пациентов ТГВ встретился в 179 (24%) случаях. В 75 (10%) наблюдениях была выявлена дистальная локализация ТГВ: в берцовом сегменте – у 30 (4%) пациентов, в подколенно-берцовом – у 45 (6%). Проксимальный флеботромбоз был диагностирован у 678 (90%) пациентов, при этом в 452 (60%) случаях тромботический процесс локализовался в бедренно-подколенном сегменте и в 226 (30%) – в подвздошно-бедренном сегменте. До начала лечения в 279 (37%) случаях была обнаружена эмболоопасная флотация головки тромба, в 15 (2%) – острая венозная недостаточность. Нефатальная ТЭЛА диагностировалась у 74 пациентов, что составило 10% от всех случаев ВТЭО.

За период с 1 января 2011 года по 31 декабря 2014 года из 1801 аутопсии в 41 (2,28%) случае была установлена ТЭЛА. Пациенты мужского пола встретились в 21 (51%) случае, женского пола – в 20 (49%) случаях, средний возраст составил $69,9 \pm 15,9$ лет. У 26 (63,4%) пациентов массивная ТЭЛА

явилась основной причиной смерти, в остальных 15 (36,6%) случаях наблюдалась эмболия мелких ветвей легочной артерии, и причины танатогенеза были другими: сердечно-сосудистая и полиорганная недостаточность, раковая интоксикация, отек и дислокация головного мозга. В 39 (92,3%) случаях источником эмболии была система нижней полой вены. Предположительный диагноз «ТЭЛА» фиксировался в историях болезни 24 (58,5%) пациентов. Расхождение клинического и патологоанатомического диагнозов по основному хирургическому заболеванию имело место в 3 (7,3%) случаях, что, вероятно, было связано с кратковременным (<1 суток) пребыванием пациентов в стационаре. Двадцати шести пациентам (63,4%) из 41 выполнялись различные по объему экстренные оперативные вмешательства. Все оперированные пациенты соответствовали высокой и умеренной степени риска ВТЭ, в то время как медикаментозная профилактика была назначена только в 15 (57,7%) случаях.

В результате сплошной выборки 25 029 медицинских карт многопрофильного стационара было установлено, что удельный вес пациентов с ТГВ среди всей хирургической патологии составил 1,5%. Из 379 пациентов с ТГВ злокачественные опухоли были обнаружены в 42 (11,1%) случаях. Возраст всех пациентов с опухоль-ассоциированным ТГВ составил 63,5 (56; 70) лет. Тридцать шесть (85,7%) из 42 пациентов с ТГВ уже имели анамнез онкологического заболевания (вторичный ТГВ), по поводу которого ранее были оперированы в специализированном лечебном учреждении и/или получали лучевую, химиотерапию, паллиативное лечение. Только у 6 (12,5%) пациентов с ТГВ злокачественная опухоль была диагностирована впервые в результате обследования в хирургическом стационаре (идиопатический ТГВ). Так называемые «подозрительные» паранеопластические симптомы в группе идиопатического ТГВ были выявлены только в 1 (16,7%) случае, в то время как у пациентов с установленным онкологическим диагнозом и вторичным ТГВ малокровие и гематурия встречались значительно чаще ($P > 0,05$). В соответствии с международной классификацией опухолей после морфологической верификации диагноза пациенты распределились следующим образом: T4 – 16 (38,1%), T3 – 16 (38,1%), T2 – 2 (4,8%), T1 – 4 (9,5%), Tx – 4 (9,5%). Метастазы различной локализации были выявлены у 17 (40,5%) пациентов.

Длительность лечения в стационаре в группе варфаринотерапии составила 15 (13; 20) дней, в группе лечения НОАК – 9 (7; 11) дней ($U=141$, $p < 0,0001$). В первой группе в остром периоде ТГВ в 6 (20%) случаях развились «малые» геморрагические осложнения АКТ: подкожные гематомы – 4 (13%), носовое кровотечение – 1 (3,5%), субконъюнктивальное кровоизлияние – 1 (3,5%).

В 100% случаях в первые сутки после выполнения ЛКТ частично или полностью купировались явления острой венозной недостаточности, включая уменьшение объема голени и бедра пораженной конечности на 3 (2,5; 4) см, в то время как регрессия болевого и отека (на 1,8 (1; 2) см, $p < 0,05$) синдрома в группе сравнения отмечалась только на 7–10-е сутки от начала стандартной антикоагулянтной терапии. У всех пациентов основной группы с флолирующим ТГВ произошел полный лизис подвижной части тромба, а результаты контрольной ультрасонографии в ближайшем (через 1 месяц) послеоперационном периоде подтвердили восстановление просвета вены до 20–75%.

Наиболее неблагоприятные результаты в отношении частоты возникновения и степени тяжести ПТБ были получены в первой и третьей группах – 20 (67%) и 22 (73%) случаев соответственно. С другой стороны, во второй, четвертой и пятой группах ПТБ развилась у 12 (40%), 17 (57%) и 5 (33%) пациентов соответственно ($p < 0,05$) (таблица 1).

Таблица 1. – Частота развития и степень тяжести ПТБ в сравниваемых группах через 12 месяцев после перенесенного ТГВ

Группы	Степень тяжести ПТБ, n (%)			
	Легкая	Средняя	Тяжелая	Всего
Консервативное лечение АВК (n=30)	9 (30%)	5 (17%)	6 (20%)	20 (67%)
Монотерапия НОАК (n=30)	5 (17%)	3 (10%)	4 (13%)	12 (40%)
Лигирование вены (n=30)	5 (17%)	11 (37%)	6 (20%)	22 (73%)
Тромбэктомия с пликацией вены (n=30)	9 (30%)	5 (17%)	3 (10%)	17 (57%)
Малоинвазивное лечение (n=15)	5 (33%)	0	0	5 (33%)

Статистически достоверные различия в группах сравнения по анализу шкалы Villalta показали, что наиболее неудовлетворительные результаты лечения возникли в третьей группе по сравнению со второй и пятой группами ($H=17,66$, $p=0,001$, $z_{2-3}=3,15$, $p_{2-3}=0,016$, $z_{3-5}=3,2$, $p_{3-5}=0,014$). По анализу шкалы Brandjes более благоприятный результат во второй, четвертой и пятой группах был статистически достоверен по сравнению с первой и третьей группами ($H=24,52$, $p=0,0001$, $z_{1-4}=2,97$, $p_{1-4}=0,03$, $z_{1-5}=3,4$, $p_{1-5}=0,006$, $z_{2-3}=2,84$, $p_{2-3}=0,045$, $z_{3-4}=3,2$, $p_{3-4}=0,015$, $z_{3-5}=3,6$, $p_{3-5}=0,003$).

При анализе степени реканализации сегмента тромбированной магистральной вены наилучшие результаты были в группе ЛКТ – восстановление просвета сосуда достигало 90 (60; 95) %, в то время как наиболее неблагоприятный результат был отмечен в группе лигирования вены – 22,5 (20; 40) %. В группе монотерапии НОАК был также достигнут удовлетворительный результат реканализации – 70 (50; 80) %, который статистически достоверно превышал показатели в третьей (22,5 (20;40) %) и четвертой (50 (50; 65) %) группах. Статистические различия КЖ пациентов

в группах сравнения указали на крайне неблагоприятный результат лечения в первой (64 (47; 95) баллов) и третьей (51 (42; 61) баллов) группах, в то время как во второй, четвертой и пятой группах КЖ пациентов было достоверно выше – 29,5 (26; 41), 33 (28; 40), 25 (23; 34) баллов соответственно ($p < 0,05$) (таблица 2).

Таблица 2. – Результаты лечения ТГВ в пяти сравниваемых группах

Группа пациентов	Реканализация, %	CIVIQ-2, баллы	Уровень тромбоза	Койко-дни	Длительность от начала заболевания
Консервативное лечение АВК (n=30)	40 (30; 55)	64 (47; 95)	3 (2; 4)	15 (13; 20)	6 (5; 9)
Монотерапия НОАК (n=30)	70 (50; 80)	29 (26; 41)	3 (2; 4)	9 (7; 11)	7,5 (5; 10)
Лигирование вены (n=30)	22 (20; 40)	51 (42; 61)	3 (3; 3)	11 (9; 20)	10 (7; 15)
Тромбэктомия с пликацией вены (n=30)	50 (50; 65)	33 (28; 40)	3 (3; 3)	12 (9; 18)	8 (5; 14)
Малоинвазивное лечение (n=15)	90 (60; 95)	25 (23; 34)	4 (3; 4)	14 (12; 15)	7 (5; 10)
Достоверность	H=60,69 p=0,000	H=47,2 p=0,000	H=16,63 p=0,002	H=23,18 p=0,000	H=11,72 p=0,02

Таким образом, методы монотерапии НОАК, парциальной тромбэктомии с пликацией вены и локального тромболитика, направленные на восстановление проходимости тромбированного сосуда в ранние сроки заболевания, существенно улучшают КЖ пациентов и снижают частоту развития и степень тяжести ПТБ в отдаленном периоде, чего нельзя сказать о результатах консервативного лечения АВК и хирургическом методе лигирования вены.

ЗАКЛЮЧЕНИЕ

Основные научные результаты диссертации

1. При обследовании 753 пациентов с флеботромбозом в системе нижней полой вены доказана высокая частота (90%) проксимального ТГВ, который был осложнен эмболоопасной флотацией тромба (37%), ТЭЛА (10%) и острой венозной недостаточностью в 2% случаев. Соотношение мужчины/женщины с венозным тромбозом составило 1,1:1, что не является существенным различием. Более чем в половине (53%) случаев ТГВ развивался у пациентов трудоспособного возраста. Старение населения, увеличение количества пациентов с сердечно-сосудистыми и онкологическими заболеваниями,

травмами, неуклонный рост хирургической активности, а также неудовлетворительная профилактика ВТЭ в 42,3% случаев оставляет летальность от госпитальной ТЭЛА на довольно высоком уровне (1,45%). У пациентов с опухольассоциированным ТГВ в 12,5% случаев онкологическая патология диагностируется впервые. При этом ТГВ возникает при распространенных формах злокачественных опухолей – у 40,5% обследованных пациентов имеет место прогрессия опухолевого процесса с метастазированием. Осложненные формы (проксимальная и билатеральная локализации венозного тромбоза, рецидив и флотация) чаще встречаются у пациентов с вторичным ТГВ ($p>0,05$), в то время как атипичная локализация тромбов в большей степени выявлялась при идиопатическом ТГВ ($p<0,05$). В 27,8% случаев у пациентов, перенесших ТГВ, развивающийся онкологический процесс приводит к развитию рецидива тромбоза. Строгое соблюдение выполнения всего комплекса диагностических исследований у пациентов с идиопатическим флеботромбозом позволяет в 1,7% случаев выявить не диагностированное ранее злокачественное новообразование. Позиция онкологической настороженности обязательна у пациентов с ТГВ старше 60 лет, так как более половины (61,9%) пациентов с опухоль-ассоциированным флеботромбозом находятся в данной возрастной категории [1, 6, 12, 13, 15, 24].

2. ПТБ на фоне приема АВК развивается в 67% случаев, с преобладанием средней и тяжелой степени тяжести заболевания (40%). В то же время у пациентов, принимавших НОАК, наблюдается снижение частоты развития ПТБ до 40% (при этом ~ в 2 раза снижается встречаемость ПТБ средней и тяжелой степени тяжести). Такие факторы как резидуальная обструкция вены и патологический венозный рефлюкс ($r_s=0,8$ и 1 , $p<0,0001$), возраст пациентов ≥ 60 лет ($r_s=0,7$, $p=0,05$), мужской пол ($r_s=0,6$, $p>0,05$), избыточная масса тела ($r_s=0,6$, $p=0,05$), проксимальная локализация ТГВ ($r_s=0,5$, $p=0,05$) и неадекватная АКТ ($r_s=0,5$, $p=0,05$) увеличивают вероятность развития ПТБ в отдаленном периоде. К преимуществам применения прямых пероральных антикоагулянтов перед антагонистами витамина К относятся: отсутствие развития геморрагических осложнений (в сравнении с 20% «малых» кровотечений на фоне варфаринотерапии), сокращение пребывания пациентов в стационаре до 9 [7–11] дней ($U=141$, $p<0,0001$). КЖ пациентов, принимавших НОАК, остается на приемлемом уровне (30 [26–41] баллов, в то время как при приеме АВК значительно снижается – 64 [46–95] баллов ($U=170$, $p<0,0001$)) [3, 9, 10, 11, 16, 18, 25].

3. Лигирование магистральной вены в отдаленном периоде проявляется низким уровнем реканализации (22,5 [20–40]%), высокой частотой возникновения ПТБ (в 73% случаев) средней (37%) и тяжелой (20%) степени тяжести и снижением показателей качества жизни (до 51 [42–61] баллов по

шкале CIVIQ-2). Тромбэктомия с пликацией вены является надежным способом предупреждения ТЭЛА, улучшающим уровень реканализации (50 [50–65]%) и показатели качества жизни (33 [28–40] баллов) ($p < 0,05$). При этом данное хирургическое вмешательство достаточно травматично, требует анестезиологического пособия, связано с развитием осложнений (в 9% случаев) и является условно радикальным. Данные обстоятельства указывают на то, что тромбэктомия с пликацией вены не является методом окончательного выбора для лечения эмбологенного венозного тромбоза [2, 4, 5, 7, 14, 17, 19, 23, 26].

4. Применение ЛКТ позволяет восстановить просвет тромбированной вены до 90 (60; 95) % ($p < 0,05$) в ранние сроки по сравнению с открытыми хирургическими вмешательствами, что в отдаленном (12-месячном) периоде приводит к уменьшению частоты развития ПТБ (до 33%) и степени ее тяжести с сохранением качества жизни пациентов на приемлемом уровне (25 [23–34] баллов). В группе лечения ЛКТ частота развития ПТБ составила 33%, при этом средняя и тяжелая степени тяжести заболевания не встречались, в то время как в группе медикаментозной терапии АВК частота развития ПТБ составила 67%, с развитием средней и тяжелой степени тяжести заболевания в 50% случаев ($p < 0,05$), что доказывает высокую эффективность ЛКТ в отношении профилактики ПТБ по сравнению со стандартной лекарственной терапией [8, 20, 21, 22, 27, 28, 29].

Рекомендации по практическому использованию результатов

1. При оказании стационарной помощи и назначении консервативной терапии пациентам с ТГВ рекомендуется придерживаться одной из двух предложенных схем лечения:

а) в течение 5–7 суток проводить внутривенную инфузию 1000 Ед/ч НФГ под контролем АЧТВ (с увеличением показателя в 1,5–2 раза), одновременно назначать варфарин натрия 2,5 мг 2 таблетки в день (с подбором индивидуальной дозировки лекарственного препарата) до достижения терапевтического МНО (2–3), по достижении последнего отменять парентеральное введение НФГ;

б) в течение 5 суток проводить внутривенную инфузию 1000 Ед/ч НФГ под контролем АЧТВ (с увеличением показателя в 1,5–2 раза), затем переходить на пероральный прием дабигатрана в дозе 150 мг 2 раза в день или монотерапию ривароксабаном начинать с 2 таблеток по 15 мг/сутки в течение 3 недель, затем по 20 мг 1 раз в сутки [3, 7, 21, 22].

2. Хирургическое лечение целесообразно проводить пациентам с ТГВ, осложненным флотацией головки тромба 3 см и более, с давностью тромботического процесса не > 14 суток. Предпочтение отдавать методу парциальной тромбэктомии и пликации магистральной вены. В случае

локализации тромботических масс в ПБВ и ОБВ доступ к магистральной вене осуществлять разрезом в верхней трети бедра, в первую очередь пережимать ОБВ проксимальнее верхней границы тромба с целью предупреждения его фрагментации и развития интраоперационной ТЭЛА, далее выполнять продольную венотомию ОБВ длиной 2 см над устьем ГБВ, а затем осуществлять тромбэктомия из проксимального и дистального участка вены баллонным катетером Фогарти диаметром 5Fr, далее выполнять пликацию вены без сужения ее просвета. В поперечном направлении формировать «решетку» П-образными швами нерассасывающимся монофиламентным шовным материалом калибром 5-0 таким образом, чтобы между каждой нитью сохранялось расстояние ~1 мм [2, 4, 7, 14, 20, 27].

3. Метод ЛКТ следует применять у пациентов с проксимальной локализацией ТГВ, осложненного острой венозной недостаточностью и/или флотацией головки тромба 3 см и более, давностью тромботического процесса не более 14 дней. Под ультразвуковым контролем по методу Сельдингера чрескожно пунктировать БПВ в верхней трети бедра и имплантировать ангиографический катетер 6Fr таким образом, чтобы его дистальная часть располагалась в непосредственной близости от тромбированной ОБВ. После этого через катетер при помощи шприцевого насоса начинать медленное (в течение 3 часов) введение тканевого активатора плазминогена в дозировке 50 мг (возможен индивидуальный подбор дозировки лекарственного препарата, зависящий от физиологических характеристик пациента). Указанную процедуру проводить с периодичностью 1 раз в сутки. После каждого сеанса ЛКТ выполнять УЗ-контроль с визуализацией тромбированного участка вены. Если одной процедуры недостаточно для достижения необходимого терапевтического эффекта (лизиса флотирующей части тромба и/или приемлемой $\geq 50\%$ реканализации), то ЛКТ повторять на следующий день (но не >4 раз). В промежутках между сеансами ЛКТ пациенту через установленный катетер проводить внутривенную антикоагулянтную терапию нефракционированным гепарином 1000 Ед/ч под контролем АЧТВ (с увеличением показателя в 1,5–2 раза) [8, 21, 27, 28, 29].

СПИСОК ПУБЛИКАЦИЙ СОИСКАТЕЛЯ**Статьи в журналах**

1. Опухоль-ассоциированный флеботромбоз: частота, причины и диагностика / В.Я. Хрыщанович, С.С. Калинин, А.Н. Козловская, Д.Г. Балашова, О.И. Кенденков // Хирургия. Восточная Европа. – 2014. – № 3 (11). – С. 57–66.

2. Сравнительный анализ результатов хирургического лечения эмболоопасных тромбозов в системе нижней полой вены / В.Я. Хрыщанович, И.П. Климчук, С.С. Калинин, В.В. Колесник, Ю.В. Дубина // Экстренная медицина. – 2014. – № 3 (11). – С. 28–36.

3. Анализ отдаленных результатов стандартного консервативного лечения пациентов с флеботромбозом / В.Я. Хрыщанович, С.С. Калинин, А.А. Фрайжи, А.С. Тетерич // Кардиология в Беларуси. – 2015. – № 1 (38). – С. 37–45.

4. Хирургическая профилактика тромбоэмболии легочной артерии при тромбозе нижней полой вены / В.Я. Хрыщанович, И.П. Климчук, С.С. Калинин, Н.А. Роговой // Лечебное дело. – 2015. – № 5. – С. 69–73.

5. Результаты лечения пациентов с тромбозом нижней полой вены / В.Я. Хрыщанович, И.П. Климчук, А.В. Емельяненко, С.С. Калинин // Новости хирургии. – 2015. – № 5, Т. 23. – С. 525–532.

6. Ретроспективный и клинический анализ госпитальной ТЭЛА у пациентов хирургического профиля / В.Я. Хрыщанович, С.С. Калинин, В.В. Колесник, Ю.В. Дубина // Военная медицина. – 2015. – № 4. – С. 87–90.

7. Дифференцированный подход к лечению пациентов с флотирующими тромбозами глубоких вен нижних конечностей / С.А. Сушков, Ю.С. Небылицин, И.П. Климчук, С.С. Калинин // Харьковская хирургическая школа. – 2016. – № 1 (76). – С. 7–14.

8. Результаты применения локального катетерного тромболитика у пациентов с илиофemorальным флеботромбозом / В.Я. Хрыщанович, И.П. Климчук, С.С. Калинин, Д.В. Турлюк, Н.А. Роговой // Военная медицина. – 2018. – № 1. – С. 77–82.

Другие публикации

9. Хрыщанович, В.Я. Отек нижних конечностей / В.Я. Хрыщанович, И.М. Ладутько, С.С. Калинин // Семейный доктор. – 2017. – № 2. – С. 23–28.

10. Компрессионная терапия заболеваний вен / В.Я. Хрыщанович, И.М. Ладутько, С.С. Калинин // Семейный доктор. – 2018. – № 1. – С. 14–23.

Материалы конференций

11. Анализ отдаленных результатов хирургического лечения эмболоопасных тромбозов глубоких вен нижних конечностей / В.Я. Хрыщанович, И.П. Климчук, С.С. Калинин, В.В. Колесник, Ю.В. Дубина //

Актуальные вопросы хирургии: материалы XV съезда хирургов Республики Беларусь, Брест, 16–17 окт. 2014 г. / ред. А.С. Карпицкий. – Брест, 2014. – С. 380–381.

12. Тромбоз глубоких вен нижних конечностей у пациентов с онкологической патологией: частота, причины и диагностика / В.Я. Хрыщанович, С.С. Калинин, А.Н. Козловская, Д.Г. Балашова, О.И. Кенденков // Актуальные вопросы хирургии: материалы XV съезда хирургов Республики Беларусь, Брест, 16–17 окт. 2014 г. / ред. А.С. Карпицкий. – Брест, 2014. – С. 381.

13. Венозный тромбоемболизм: состояние проблемы в г. Минске / В.А. Янушко, И.П. Климчук, С.С. Калинин, Ю.С. Небылицин, В.Я. Хрыщанович, В.В. Комиссаров, Н.Г. Шестак // Актуальные вопросы хирургии: материалы XV съезда хирургов Республики Беларусь, Брест, 16–17 окт. 2014 г. / ред. А.С. Карпицкий. – Брест, 2014. – С. 391–392.

14. Анализ отдаленных результатов хирургического лечения эмболоопасного флеботромбоза в системе нижней полой вены / С.С. Калинин, В.Я. Хрыщанович, И.П. Климчук, В.В. Колесник, Ю.В. Дубина // Материалы Международного Конгресса «Славянский венозный форум», 28–29 мая 2015 г., г. Витебск. – Витебск: ВГМУ, 2015. – С. 107.

15. Флеботромбоз в системе нижней полой вены, ассоциированный с онкологической патологией: частота, причины и диагностика / С.С. Калинин, В.Я. Хрыщанович, А.Н. Козловская, Д.Г. Балашова, О.И. Кенденков // Материалы Международного Конгресса «Славянский венозный форум», 28–29 мая 2015 г., г. Витебск. – Витебск: ВГМУ, 2015. – С. 108–109.

16. Анализ отдаленных результатов стандартного консервативного лечения пациентов с флеботромбозом / В.Я. Хрыщанович, С.С. Калинин, А.А. Фрайжи, А.С. Тетерич // Материалы Международного Конгресса «Славянский венозный форум», 28–29 мая 2015 г., г. Витебск. – Витебск: ВГМУ, 2015. – С. 160–161.

17. Лечение осложненных форм флеботромбоза в системе нижней полой вены / В.А. Янушко, Д.В. Турлюк, И.П. Климчук, В.Я. Хрыщанович, С.С. Калинин, В.В. Комиссаров // Материалы Международного Конгресса «Славянский венозный форум», 28–29 мая 2015 г., г. Витебск. – Витебск: ВГМУ, 2015. – С. 166.

18. Комплексное лечение осложненных форм флеботромбоза в системе нижней полой вены / С.С. Калинин, И.П. Климчук, В.Я. Хрыщанович, Д.В. Турлюк // Актуальные вопросы неотложной хирургии: материалы XXVII пленума хирургов Респ. Беларусь и Респ. науч.-практ. конф. (Молодечно, 3–4 нояб. 2016 г.) / редкол.: Г.Г. Кондратенко [и др.]; под ред. д-ра

мед. наук, проф. Г.Г. Кондратенко. – Минск: Акад. упр. при Президенте Респ. Беларусь, 2016. – С. 315–316.

19. Ретроспективный анализ встречаемости псевдоаневризмы бедренной артерии после эндоваскулярных вмешательств / В.Я. Хрыщанович, И.П. Климчук, С.С. Калинин, А.В. Романович, А.С. Рабец // Актуальные вопросы неотложной хирургии: материалы XXVII пленума хирургов Респ. Беларусь и Респ. науч.-практ. конф. (Молодечно, 3–4 нояб. 2016 г.) / редкол.: Г.Г. Кондратенко [и др.]; под ред. д-ра мед. наук, проф. Г.Г. Кондратенко. – Минск: Акад. упр. при Президенте Респ. Беларусь, 2016. – С. 508–509.

20. Флеботромбоз в системе нижней полой вены, осложненный флотацией и острой венозной недостаточностью нижних конечностей / С.С. Калинин, В.Я. Хрыщанович, И.П. Климчук, Д.В. Турлюк // Современные технологии в хирургической практике: сборник материалов Республиканской научно-практической конференции [Электронный ресурс] / В.А. Снежицкий [и др.]. – Электрон, текст, дан. и прогр. (объем 3,7 Мб). – Гродно: ГрГМУ, 2017. – С. 90–93.

Тезисы докладов

21. Комплексный подход в лечении флеботромбоза в системе нижней полой вены, осложненного флотацией и острой венозной недостаточностью нижних конечностей / С.С. Калинин, В.Я. Хрыщанович, И.П. Климчук, Д.В. Турлюк // Тезисы VII Съезда кардиологов, кардиохирургов, рентгенэндоваскулярных и сосудистых хирургов Республики Беларусь, 15–16 декабря 2016 г., Минск. Кардиология в Беларуси. – 2016. – Т. 8, № 6. – С. 856–857.

22. Результаты комплексного лечения флеботромбоза в системе нижней полой вены / С.С. Калинин, В.Я. Хрыщанович, И.П. Климчук, Д.В. Турлюк, Н.А. Роговой // Медицинский вестник Юга России. – 2017. – № 3 (Приложение). – С. 34–35.

23. Khryshchanovich, V. The results of treatment of patients with inferior vena cava thrombosis / V. Khryshchanovich, I. Klimchuk, S. Kalinin // Phlebology. – 2016. – Vol. 31 (9). – NP12-NP13.

24. Khryshchanovich, V. Cancer-related vein thrombosis: prevalence, causes and diagnosis / V. Khryshchanovich, S. Kalinin // Phlebology. – 2016. – Vol. 31 (9). – P. 685-686.

25. Khryshchanovich, V. Long-term results of standard treatment of deep vein thrombosis / V. Khryshchanovich, S. Kalinin // Phlebology. – 2016. – Vol. 31 (9). – NP12-NP13.

26. Khryshchanovich, V. Comparative analysis of surgical and conservative treatment of free-floating thrombus in the system of inferior vena cava / V. Khryshchanovich, I. Klimchuk, S. Kalinin // 18th Meeting of the European Venous

Forum, 29 June – 1 July, 2017, Porto, Portugal. Scientific program and book of abstracts. Edizioni Minerva Medica S.p.A., 2017. – P. 57.

27. A complex approach to the treatment of inferior vena caval thrombosis complicated by floating embolus and acute venous insufficiency / S. Kalinin, V. Khryshchanovich, I. Klimchuk, D. Turlyuk // 18th Meeting of the European Venous Forum, 29 June – 1 July 2017, Porto, Portugal. Scientific program and book of abstracts. Edizioni Minerva Medica S.p.A., 2017. – P. 58.

Патент

28. Способ локального тромболиза при флеботромбозе в системе нижней полой вены: заявка ВУ 20160430, А 61В 5/00, А 61В 17/00 / С.С. Калинин, В.Я. Хрыщанович, Д.В. Турлюк, И.П. Климчук. – Уведомление ,о положительном результате предварительной экспертизы на выдачу патента на изобретение № 20160430 от 10.03.2017.

Инструкция по применению

29. Метод лечения тромбоза глубоких вен с использованием локального тромболиза: инструкция по применению: утв. Министерством здравоохранения Республики Беларусь 26.04.2018 г. / сост. С.С. Калинин, В.Я. Хрыщанович, И.П. Климчук. – Минск, 2018. – 5 с.

РЭЗІЮМЭ**Калінін Сяргей Сяргеевіч**
Комплекснае лячэнне ўскладненых формаў флебатрамбоза ў сістэме ніжняй полай вены

Ключавыя словы: тромбоз глыбокіх вен, флебатрамбоз, тромбаэмбалія лёгачнай артэрыі, вянозны тромбаэмбалізм, паслятрамбатычная хвароба, эмбалагенацць, тромбалізіс.

Мэта даследавання: палепшыць вынікі комплекснага лячэння пацыентаў з ускладненымі формамі флебатрамбоза ў сістэме ніжняй полай вены шляхам распрацоўкі прынцыпова новай тэхналогіі лакальнага катэтэрнага тромбалізісу і ўдасканалення метадаў хірургічнай тромбэктаміі.

Метады даследавання: клінічныя, лабараторныя, інструментальныя і статыстычныя.

Атрыманя вынікі і іх навізна. Прымяненне прамых пераральных антыкаагулянтаў дазваляе палепшыць бліжэйшыя і аддаленыя вынікі антыкаагулянтнай тэрапіі ў параўнанні з антаганістамі вітаміну К: пазбегнуць развіцця гемарагічных ускладненняў (у параўнанні з 20% «малых» крывацёкаў на фоне варфарынатэрапіі), знізіць узровень паслятрамбатычнай хваробы (ПТХ) да 40% і ~ у 2 разы паменшыць частату ўзнікнення ПТХ сярэдняй і цяжкай ступені цяжкасці, скараціць знаходжанне пацыентаў у стацыянары да 9 [7–11] дзён ($U=141$, $p<0,0001$), захаваць якасць жыцця пацыентаў на прымальным узроўні (30 [26–41] балаў супраць 64 [46–95] балаў пры прыёме АВК; $U=170$, $p<0,0001$). Тромбэктамія з плікацыяй вены дапускае лепшы ўзровень рэканалізацыі (50 [50–65] %) і больш высокія паказчыкі якасці жыцця (33 [28–40] балаў) ($p<0,05$). Лакальны катэтэрны тромбалізіс дазваляе хутка аднавіць прасвет трамбіраванай вены да 90 [60–95] % ($p<0,05$), што ў аддаленым (12-месячным) перыядзе прыводзіць да зніжэння частаты развіцця ПТХ (да 33%) і ступені яе цяжару з захаваннем якасці жыцця пацыентаў на прымальным узроўні (25 (23; 34) балаў) па шкале CIVIQ-2.

Рэкамендацыі па выкарыстанні: вынікі даследавання ўкаранёны ў хірургічных аддзяленнях УАЗ «4-я гарадская клінічная бальніца ім. Н.Е. Саўчанка» г. Мінска, УАЗ «2-я гарадская клінічная бальніца» г. Мінска, ДУ «Рэспубліканскі шпіталь Дэпартаменту фінансаў і тылу Міністэрства ўнутраных спраў Рэспублікі Беларусь» г. Мінска.

Галіна прымянення: хірургія, сасудзістая хірургія, кардыялогія, пульманалогія.

РЕЗЮМЕ

Калинин Сергей Сергеевич Комплексное лечение осложненных форм флеботромбоза в системе нижней поллой вены

Ключевые слова: тромбоз глубоких вен, флеботромбоз, тромбоэмболия легочной артерии, венозный тромбоэмболизм, посттромботическая болезнь, эмбологенность, тромболизис.

Цель исследования: улучшить результаты комплексного лечения пациентов с осложненными формами флеботромбоза в системе нижней поллой вены путем разработки принципиально новой технологии локального катетерного тромболизиса и усовершенствования методов хирургической тромбэктомии.

Методы исследования: клинические, лабораторные, инструментальные и статистические.

Полученные результаты и их новизна. Применение прямых пероральных антикоагулянтов позволяет улучшить ближайшие и отдаленные результаты антикоагулянтной терапии по сравнению с антагонистами витамина К: избежать развития геморрагических осложнений (в сравнении с 20% «малых» кровотечений на фоне варфаринотерапии), снизить уровень ПТБ до 40% и ~ в 2 раза уменьшить частоту встречаемости ПТБ средней и тяжелой степени тяжести, сократить пребывание пациентов в стационаре до 9 [7–11] дней ($U=141$, $p<0,0001$), сохранить КЖ пациентов на приемлемом уровне (30 [26–41] баллов против 64 [46–95] баллов при приеме АВК; $U=170$, $p<0,0001$). Тромбэктомия с пликацией вены предполагает лучший уровень реканализации (50 [50–65] %) и более высокие показатели качества жизни (33 [28–40] баллов) ($p<0,05$). Локальный катетерный тромболизис позволяет быстро восстановить просвет тромбированной вены до 90 [60–95] % ($p<0,05$), что в отдаленном (12-месячном) периоде приводит к снижению частоты развития ПТБ (до 33%) и степени ее тяжести с сохранением качества жизни пациентов на приемлемом уровне (25 (23; 34) баллов) по шкале CIVIQ-2.

Рекомендации по использованию: результаты исследования внедрены в хирургических отделениях УЗ «4-я городская клиническая больница им. Н.Е. Савченко» г. Минска, УЗ «2-я городская клиническая больница» г. Минска, ГУ «Республиканский госпиталь Департамента финансов и тыла Министерства внутренних дел Республики Беларусь» г. Минска.

Область применения: хирургия, сосудистая хирургия, кардиология, пульмонология.

SUMMARY

Kalinin Sergey Sergeevich

Complex treatment of complicated forms of phlebothrombosis in the system of the inferior Vena cava

Key words: deep vein thrombosis, phlebothrombosis, pulmonary embolism, venous thromboembolism, post-thrombotic syndrome, thrombolysis.

The aim of the study: to improve results of complex treatment of patients with complicated forms of phlebothrombosis in the system of the inferior Vena cava through the development of fundamentally new technologies of local catheter thrombolysis and improvement of methods for surgical thrombectomy.

Research methods: clinical, laboratory, instrumental and statistical research methods.

The results obtained and their novelty. The use of direct oral anticoagulants allows to improve the immediate and long-term results of anticoagulant therapy in comparison with vitamin K antagonists: to avoid the development of hemorrhagic complications (in comparison with 20% of “small” bleeding in the background of warfarin therapy), to reduce the PTS level to 40% and to reduce 2 times the frequency of occurrence of moderate and severe PTS, reduce the stay of patients in the hospital to 9 [7–11] days ($U=141$, $p<0.0001$), maintain QoL of patients at an acceptable level (30 [26–41] points vs. 64 [46–95] points on admission AVK; $U=170$, $p<0,0001$). Thrombectomy with vein plication suggests a better level of recanalization (50 [50–65] %) and higher quality of life (33 [28–40] points) ($p<0.05$). Local catheter thrombolysis can quickly restore the lumen of the thrombosed vein to 90 [60–95]% ($p<0.05$), which in the remote (12-month) period leads to a decrease in the frequency of development of PTB (up to 33%) and its severity with preservation of quality of life of patients at an acceptable level (25 (23; 34) points) on the scale CIVIQ-2.

Recommendations for use: the results of the study are introduced to the surgical departments of “The 4th city clinical hospital named N.E. Savchenko”, Minsk, “The 2-nd City clinical hospital”, Minsk, the state institution “Republican hospital of the Department of Finance and logistics of the Ministry of internal Affairs of the Republic of Belarus”, Minsk.

Field of application: surgery, vascular surgery, cardiology, pulmonology.

Репозиторий БГМУ

Подписано в печать 15.05.18. Формат 60×84/16. Бумага писчая «Снегурочка».
Ризография. Гарнитура «Times».
Усл. печ. л. 1,39. Уч.-изд. л. 1,4. Тираж 60 экз. Заказ 306.

Издатель и полиграфическое исполнение: учреждение образования
«Белорусский государственный медицинский университет».
Свидетельство о государственной регистрации издателя, изготовителя,
распространителя печатных изданий № 1/187 от 18.02.2014.
Ул. Ленинградская, 6, 220006, Минск.