

Тесевич Л. И., Левдорович Е. О.

ДИАГНОСТИКА НЕВУСОВ ПРИ ХИРУРГИЧЕСКОМ ЛЕЧЕНИИ ПАЦИЕНТОВ С ПРЕДРАКОВЫМИ ЗАБОЛЕВАНИЯМИ КОЖИ ЧЕЛЮСТНО-ЛИЦЕВОЙ ОБЛАСТИ

Белорусский государственный медицинский университет, г. Минск

Одним из основных методов лечения предраковых заболеваний кожи (ПЗК) челюстно-лицевой области (ЧЛО) является иссечение патологического очага в пределах здоровых тканей (эксцизионная биопсия) с последующим морфологическим исследованием его и установлением окончательного диагноза [2, 4]. Однако при этом важно выявлять и случаи послеоперационной диагностики невусов, что может быть существенным фактором как для выбранного объема оперативного вмешательства по отношению к границам патологического процесса, так и для практического аспекта работы с пациентами такого профиля.

Цель работы: определить частоту выявления невусов при хирургическом лечении предраковых заболеваний кожи челюстно-лицевой области на основании совпадения пред- и послеоперационного диагнозов у пациентов, находившихся на стационарном лечении в отделении челюстно-лицевой хирургии.

Объекты и методы. Изучен архивный и клинический материал 1-го отделения челюстно-лицевой хирургии УЗ «11-й городской клинической больницы» г. Минска, на базе которого в период с 2011 по ноябрь 2017 гг. проходили стационарное лечение 224 пациента в возрасте от 17 до 92 лет (110 мужчин 17–92 лет и 114 женщины 17–87 лет) с предварительными диагнозами ПЗК лица и шеи (всего 247 случаев) эпидермального генеза (предраки железистого генеза не изучались). В 91,9 % случаев пациенты до госпитализации предварительно консультированы и обследованы у врача-

онколога (онкостоматолога). В 88,4 % случаях у пациентов на догоспитальном этапе верификация диагноза предрака такой локализации осуществлялась с использованием морфологических методов исследования (цитологического или гистологического). Всем госпитализированным пациентам проведено оперативное лечение — удаление патологического образования кожи в пределах здоровых тканей (экцизионная биопсия) с отступлением от видимых границ его на расстояние не менее 2–3 мм, с учетом предварительного диагноза, с последующим гистологическим исследованием биопсийного материала в лаборатории морфологических исследований. Качественные показатели полученных данных (совпадение или несовпадение пред- и послеоперационных диагнозов), представленные количественными и относительными значениями, подвергнуты статистической обработке с подсчетом ошибки репрезентативности (m) для относительных величин [3].

Результаты. Полученные сводные результаты исследований у госпитализированных пациентов с предварительными диагнозами встречающихся видов ПЗК лица и шеи представлены на рисунке.

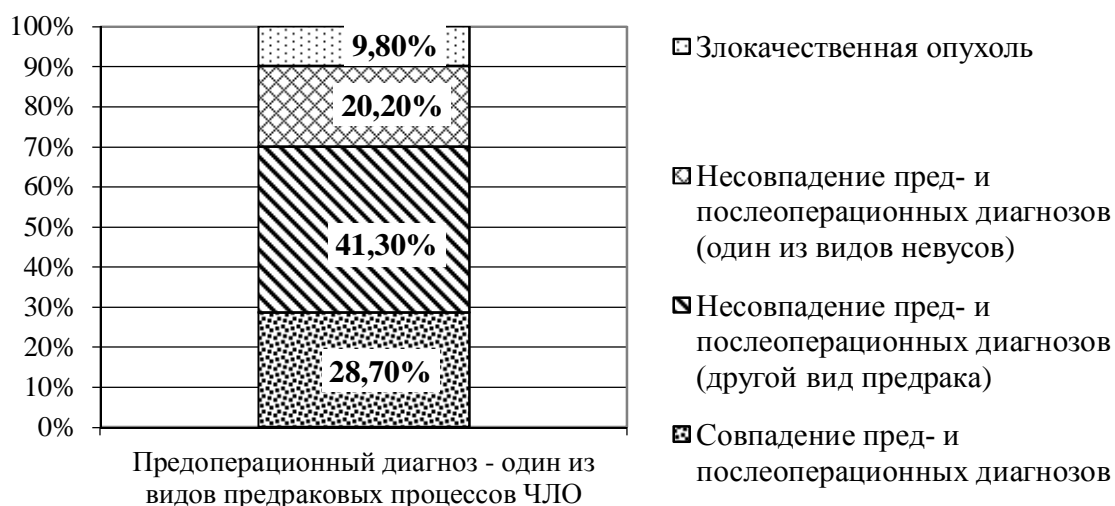


Рис. Частота совпадения или несовпадения пред- и послеоперационного (после экцизионной биопсии) диагнозов встречающихся видов предраковых заболеваний кожи лица и шеи и частота выявления среди них невусов

По результатам послеоперационного морфологического исследования в $20,2 \pm 2,5$ % случаев диагностирован один из видов невусов. В спектре выявленных видов невусов преобладают меланомо-малоопасные интрадермальный папилломатозный (в $10,1 \pm 1,9$ % случаев) и интрадермальный (в $8,5 \pm 1,7$ % случаев) меланоцитарные виды невусов кожи ЧЛЮ. В $9,8 \pm 1,9$ % случаев у больных была верифицирована злокачественная опухоль (причем в 1-м случае (0,4 %) — меланом).

При этом в группе пациентов с ПЗК ЧЛО (в том числе с наличием визуально незначительного компонента пигментного окрашивания их) преобладает гиподиагностика невусов при дифференциальной диагностике с встречавшимися различными видами папиллом кожи ЧЛО (в $41,1 \pm 5,7$ % случаев — для папиллом; в $72,8 \pm 14,1$ % случаев — для фибропапиллом). У пациентов с предоперационным диагнозом дерматофиброма кожи, в 66,7 % случаев окончательно был выявлен невус. В то же время у пациентов с ПЗК, которые имели как эндофитную, так и экзофитную форму роста с наличием визуально значительного компонента пигментного окрашивания их (кератозы), эффективность предоперационной диагностики была в 4 раза выше, чем в группе пациентов с папилломами, а гиподиагностика невусов составила всего 2,0 % случаев (в 20,5–36,4 раз ниже, чем у пациентов с папилломами с наличием визуально незначительного компонента пигментного окрашивания).

При констатации на догоспитальном этапе факта наличия в предполагаемых ПЗК явлений дис- или гиперкератоза, в послеоперационном периоде окончательная верификация невуса (их гиподиагностика) составила: 9,1 % случаев — для кератоакантом; 6,3 % случаев — для кожного рога; $5,9 \pm 3,3$ % случаев — для кератопапиллом (в 4,5–12,3 раза ниже, чем для папиллом (с отсутствием явлений дис- или гиперкератоза и с наличием визуально незначительного компонента пигментного окрашивания) и в 3,1–4,5 раза выше, чем для кератозов (с наличием явлений дис- или гиперкератоза и визуально значительного компонента пигментного окрашивания)).

Заключение. Полученные данные показывают, что при существующем уровне догоспитальной предоперационной диагностики у госпитализированных пациентов с предварительными диагнозами ПЗК ЧЛО наличие явлений дис- или гиперкератоза в большей степени оказывают влияние на предоперационную гиподиагностику невусов с наличием визуально незначительного компонента пигментного окрашивания, чем невусов с наличием визуально значительного компонента пигментного окрашивания. И наоборот, наличие в предполагаемых ПЗК ЧЛО визуально значительного компонента пигментного окрашивания клинически маскирует явления дис- или гиперкератоза и может в сомнительных случаях привести к предоперационной гипердиагностике в сторону невусов (по нашим данным до $23,4 \pm 3,6$ % случаев).

С целью повышения эффективности догоспитальной предоперационной дифференциальной диагностики ПЗК (особенно при наличии пигментного компонента в их структуре) и невусов ЧЛО целесообразно применять в более широких масштабах методы неинвазивных диагностических исследований (оптическая эпилюминисцентная и цифровая дерматоскопии *in vivo* [1]).

При дифференциальной диагностике невусов с ПЗК лица и шеи (особенно при наличии пигментного компонента в их структуре) относительно небольших размеров (без клинических признаков озлокачествления и не требующих сложных пластических оперативных вмешательств по устранению первичного дефекта тканей), после предварительного заключения врача онколога (онкостоматолога), возможно целесообразно сразу проводить эксцизионную биопсию образования с цитологическим и гистологическим исследованиями на догоспитальном этапе.

ЛИТЕРАТУРА

1. Жуковец, А. Г. Перспективы развития дерматоскопической диагностики злокачественных опухолей кожи/ А. Г. Жуковец, Н. М. Тризна, И. В. Белоцерковский // *Здравоохранение*. 2015. № 7. С. 63–65.
2. *Инструкция* по раннему выявлению онкологических заболеваний в организациях здравоохранения : Приложение к приказу Министерства здравоохранения Республики Беларусь № 1350 от 21.12.2010 г. Минск, 2010. 49 с.
3. *Применение* методов статистического анализа для изучения общественного здоровья и здравоохранения : учеб. пособие для вузов / под ред. чл.-кор. РАМН, проф. В. З. Кучеренко. Москва : ГЭОТАР-Медиа, 2004. 192 с.
4. *Соловьев, М. М.* Онкологические аспекты в стоматологии / М. М. Соловьев. Москва : Медицина, 1983. 160 с.