

М. В. Богдан, В. Г. Богдан

АЛЬТЕРНАТИВНЫЕ МЕТОДЫ ОПРЕДЕЛЕНИЯ DEMODEX FOLLICULORUM И DEMODEX BREVIS

УО «Белорусский государственный медицинский университет»

Разработаны методы химического определения Demodex folliculorum и Demodex brevis. Проведен их сравнительный анализ, определены положительные стороны обоих методов, их недостатки. Предложены перспективы применения разработанных методов в клинической практике.

Ключевые слова: *демодекоз, хитин, хитозан.*

M. V. Bogdan, V. G. Bogdan

ALTERNATIVE METHODS OF DEFINITION DEMODEX FOLLICULORUM AND DEMODEX BREVIS

Methods of the chemical definition Demodex folliculorum and Demodex brevis were developed. The comparative analysis was conducted, positive sides and limitations of both methods were identified. Prospects of application of the developed methods in clinical practice were offered.

Key words: *demodekoz, chitin, chitosan.*

Демодекс или демодекоз – заболевание, вызываемое паразитированием на человеческой коже патогенного клеща под названием угревая железница (*Demodex folliculorum* и *Demodex brevis*). Клещ обитает в сальных протоках и волосяных фолликулах человека. Как правило, поражает кожу лица: поселяется на веках, лбу, в носогубных складках, наружных слуховых проходах. Чаще всего заболевание начинается в среднем возрасте на фоне ослабления иммунной системы человека и нарушения обмена веществ, однако известно множество случаев наличия паразитов и у молодых людей. Продукты жизнедеятельности лицевого клеща способствуют развитию аллергических реакций, себореи, вызывают поражение глаз (демодекозный блефарит и конъюнктивит) [3, 4].

Для выявления клеща и подтверждения диагноза традиционно производят микроскопическое исследование: проводится соскоб с кожи лица или из сальных желез на наличие яиц и взрослых особей демодекса. Одним из недостатков указанной методики, ограничивающим ее применение в клинической практике, является высокая стоимость проведения исследования в частных косметологических центрах. Таким образом, существует необходимость разработки альтернативного способа диагностики, обладающего высокой специфичностью, доступностью и простотой применения.

Результаты проведенной работы могут быть использованы для скрининговой диагностики *D. folliculorum* и *D. brevis*, что является актуальной проблемой у большого количества людей (оценочно носителями клещей являются треть детей и молодых людей, половина взрослых и 2/3 пожилых людей) [1, 2].

Цель исследования: разработать альтернативные методы проведения анализа на *D. folliculorum* и *D. brevis*.

Задачи:

1. Подобрать оптимальный биологический материал *D. folliculorum* и *D. brevis*;
2. Разработать метод определения выбранного биологического материала, который бы удовлетворял следующим параметрам: доступность необходимых реактивов и простота выполнения опыта, дешевизна производимой операции;
3. Провести сравнительный анализ разработанных методов.

Материалы и методы

Общепринятая методика предполагает проведение микроскопического исследования соскоба с поверхности кожи лица с визуальной идентификацией возбудителя (рис. 1).

В качестве альтернативы нами предложен новый способ диагностики, основанный на проведение различных вариантов цветных качественных реакций на покровы тела клеща (в качестве анализируемого материала использован хитин).

Использованы следующие качественные цветные реакции:

– реакция на продукт щелочного гидролиза хитина – N-ацетилглюкозамин (для создания щелочной среды применялся гидроксид калия). Индикатором для оценки результатов реакции являлся дифенилкарбазол (как альтернативный вариант может быть использован дифенилкарбазид). О положительном результате данной реакции (наличие N-ацетилглюкозамина) свидетельствовало появляющееся в течение 5–10 секунд интенсивное красное окрашивание (рис. 2)

– реакция на продукт деацетилирования хитина – хитозан (рис. 3), который получали при проведении микробиологических методов: деацетилирование молекулы хитина с помощью ферментов-деацетилаз, продуцируемых бактериями (использована мазь для наружного применения Биосептин, содержащая бактерии *Bacillus amyloliquefaciens* штамм ВКПМ В-10642 (DSM 24614) и *Bacillus amyloliquefaciens* штамм ВКПМ В-10643 (DSM 24615)). Для установления наличия хитозана в растворе применялась реакция с йодом. На положительный результат указывало появление фиолетового окрашивания.

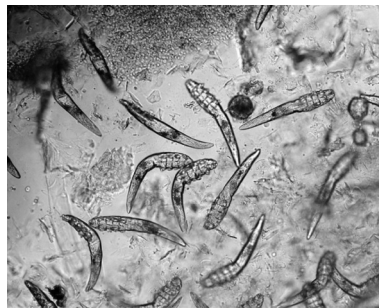

Рис. 1. Вид *D. folliculorum* и *D. brevis* под микроскопом



Рис. 2. Смыв с кожи пациентки после проведения реакции с дифенилкарбазолом

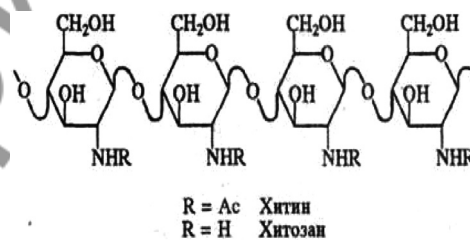


Рис. 3. Химическая структура хитина и хитозана

Результаты и обсуждение

Нами разработаны две методики определения биологического материала *D. folliculorum* и *D. brevis*. Каждая из приведенных методик имеет свои преимущества и недостатки.

К преимуществам реакции с дифенилкарбазолом (дифенилкарбазидом) можно отнести быстрое получение результата, высокую точность, доступность реактивов, воспроизводимость способа, возможность выпуска экспресс-тестов для диагностики патологии. Недостатком метода является невозможность проведения анализа непосредственно на коже пациента.

Преимуществами реакции на хитозан являются простота применения, возможность проведения теста непосредственно на коже (благодаря избирательному действию ферментов), широкое использование хитозана для активизации процессов естественной регенерации без образования рубцов, что особенно важно в вопросе косметической коррекции [5]. К недостаткам метода можно отнести меньшую доступность реактивов в сравнении с предыдущим методом.

Оба метода были использованы в клинической практике. В ходе исследования выполнены 10 смывов с кожи 10 пациентов (все женщины, средний возраст составил $19 \pm 3,6$ года) после оформления информированного согласия. Все полученные материалы проанализированы с использованием обоих методов. Результаты исследований в дальнейшем сопоставлены с данными, полученными при микроскопии соскоба с кожи лица тех же пациентов.

В 100% случаев результаты микроскопического исследования подтвердили данные, полученные путем проведения качественных цветных реакций, предложенных в работе. Кроме того, было обнаружено, что результат качественной цветной реакции на продукт щелочного гидролиза хитина N-ацетилглюкозамин в значительной степени зависит от количества особей, находящихся на поверхности кожи. Так, при анализе смыва с кожи пациентки, начавшей лечение за неделю до участия в исследовании, наблюдалось слабо-розовое окрашивание, в то время как при анализе смыва с кожи пациентки, не начавшей лечение, было получено ярко-розовое окрашивание. Установленные особенности позволяют использовать данный вариант для оценки эффективности проводимого лечения. Несмотря на наличие определенных преимуществ и недостатков методов, применение каждого из них является эффективным для определения наличия паразита.

Выводы

1. Разработанные способы диагностики *D. folliculorum* и *D. brevis* обладают высокой эффективностью сопоставимой с достоверностью микроскопического метода исследования.
2. Каждый из предложенных в работе вариантов качественных цветных реакций имеет свои преимущества:
 - а) реакция с дифенилкарбазолом может найти широкое применение в экспресс-диагностике, а также для оценки эффективности проводимого лечения;

б) анализ путем перевода хитина в хитозан позволяет не только получить достоверный результат без проведения дополнительных манипуляций, но и оказывает положительный лечебный эффект уже на стадии диагностики.

3. Реактивы, применяемые в предложенном методе, имеют относительно невысокую стоимость, что позволяет использовать результаты проведенной работы как альтернативный вариант диагностики.

Литература

1. Акбулатова, Л. Х. О двух формах клеща демодеко фолликулорум гоминис и о демодикозе человека / Л. Х. Акбулатова // Труды Ленинградского института усовершенствования врачей. – Выпуск 4. – М.-Л.: Медицина, 1970. – С. 54–66.
2. Вартапетов, А. Я. Фолликулярный демодекс в патологии кожи / А. Я. Вартапетов // Тезисный доклад на научно-практической конференции, Московский НИИ косметологии МЗ РСФСР. М., 1972. – С. 38–39.
3. Елистратова, Л. Л. Особенности микрофлоры кожи лица при периоральном дерматите, сочетанного с демодекозом. // Современные проблемы науки и образования. – 2013. – №1. – С. 3.
4. Hsu, C.-K. Demodocosis: a clinicopathological study / C.-K. Hsu, M. M.-L. Hsu, J. Y.-Y. Lee // Journal of the American Academy of dermatology. – 2009. – № 3. – С. 453–462.
5. Ruffi, T. Tite hair follicle mites *Demodex folliculorum* and *Demodex brevis*: biology and medical importance / T. Ruffi, Y. Mumcuogly // Dermatolog. – 1981. – № 4. – P. 162.