

НЕОБЫЧНЫЕ ВАРИАНТЫ МОРФОЛОГИИ КОРНЕВОЙ СИСТЕМЫ ВТОРОГО МОЛЯРА НИЖНЕЙ ЧЕЛЮСТИ

Мехтиев Р.С., Мельниченко Ю.М.

Белорусский государственный медицинский университет,
кафедра морфологии человека, г. Минск

Ключевые слова: строение зуба, канально-корневая система, второй нижний моляры, конусно-лучевая компьютерная томография.

Резюме: Морфология вторых нижних моляров изучалась на 236 зубах на конусно-лучевых компьютерных томограммах (КЛКТ). Учитывались следующие параметры макроскопического строения: количество корней, количество и конфигурация корневых каналов. Целью настоящего исследования явилось изучить необычные варианты морфологии второго нижнего моляра и оценить роль конусно-лучевой компьютерной томографии (КЛКТ) в точном определении трехмерного строения зубов.

Resume: The root canal anatomy of second molars was analyzed in 236 teeth using Cone beam computed tomography (CBCT). The following parameters were taken into account: number of roots, number and configuration of root canals. The aim of this article is to investigate an unusual morphology of root canal system of mandibular second molar. This article deals with the role of CBCT as an objective method to confirm the three-dimensional anatomy of teeth.

Актуальность. Одной из основных причин некачественного эндодонтического лечения является неспособность обнаружить и должным образом обработать все корневые каналы зуба. Наибольшие сложности обычно возникают при эндодонтическом лечении моляров в связи с их удаленным расположением в зубной дуге и наличием нескольких корней, которые в свою очередь могут иметь различное количество каналов сложной конфигурации. Нижние моляры – это зубы, которые играют важную роль в жевании, обеспечивают высоту окклюзии, целостность зубной дуги, а также поддерживают положение языка и щек [5]. Классические представления о строении канально-корневой системы зубов основываются на исследованиях удаленных зубов. С появлением КЛКТ появилась возможность дать трехмерную оценку топографии и морфологии корневой системы конкретного зуба непосредственно перед выполнением эндодонтического лечения. В эндодонтии применение КЛКТ неопределимо в случае нетипичной морфологии канально-корневой системы зуба [6]. Обычно второй нижний моляр имеет два отдельных корня – мезиальный и дистальный – и три корневых канала: два в мезиальном корне и один в дистальном [1]. В отличие от первого большого коренного зуба этот зуб характеризуется большей вариативностью строения корневой системы [3-5], которая может проявляться разным количеством корней, в том числе С-образной формы. Подобный вариант строения описан в литературе, причем процент встречаемости его значительно варьирует

(6%-52% в исследованиях различных авторов), превалируя в азиатской группе населения [3]. Часто С-образный канал встречается одновременно в нескольких зубах, что подтверждает тот факт, что такая конфигурация детерминируется генетически [2,3].

Цель: определить особенности морфологии вторых моляров нижней челюсти.

Задачи:

1. Определить количество корней и корневых каналов вторых нижних моляров.
2. Определить частоту встречаемости и морфологию С-образных корней и корневых каналов у вторых нижних моляров *in vivo*.
3. Оценить распространенность однокорневых вариантов вторых нижних моляров с одним корневым каналом.

Материал и методы. Строение канально-корневой системы вторых постоянных моляров нижней челюсти изучено у 236 зубов на 129 компьютерных томограммах пациентов от 16 до 53 лет, полученных при помощи аппарата конусно-лучевой компьютерной томографии SIRONA GALILEOS на базе 11 ГКБ г. Минска, в программе Galileos Viewer (рис.1).

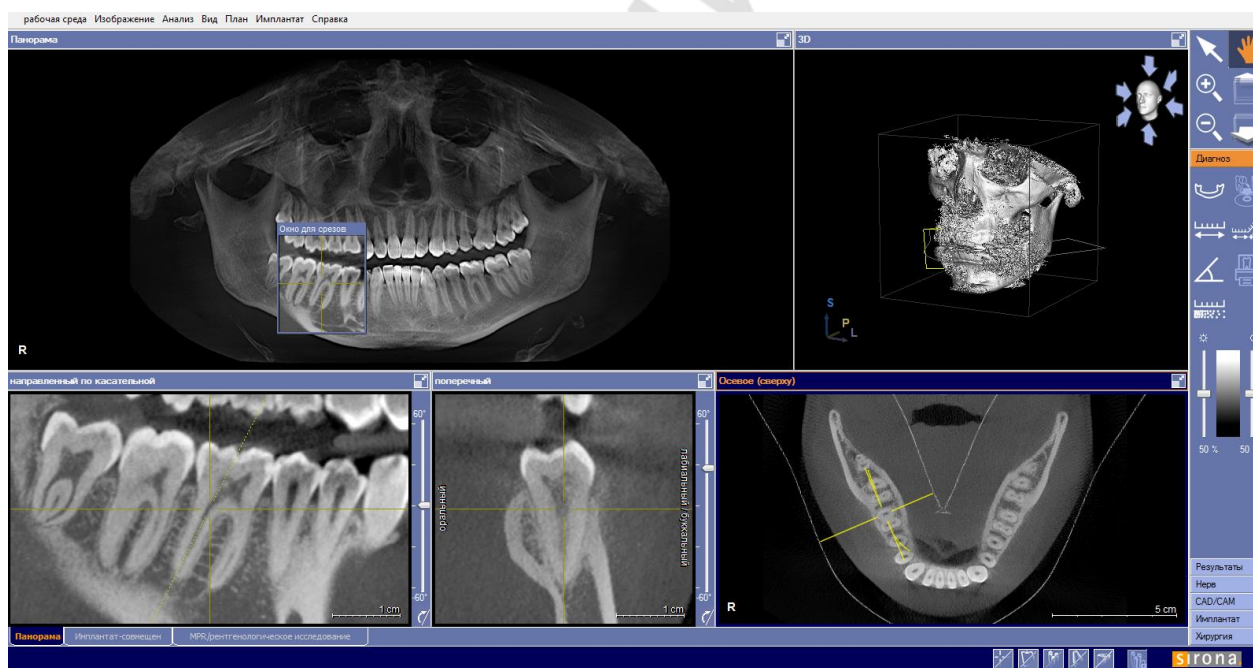


Рис. 1 – Интерфейс программы GALILEOS Viewer

Результаты и их обсуждение. Большая часть исследованных вторых моляров нижней челюсти (91%) имели два отдельных корня: мезиальный и дистальный. При наличии двух корней в 79,7% случаев было обнаружено три корневых канала (2 в мезиальном корне и 1 в дистальном), в 14,4% выявлено два корневых канала (по одному в каждом корне), в 5,9% зубов обнаружено четыре корневых канала (по два в каждом корне и в одном случае отмечено 3 корневых канала в мезиальном корне и 1 в дистальном). Количество корневых каналов в двухкорневых вторых нижних моляров представлено на рис.2.

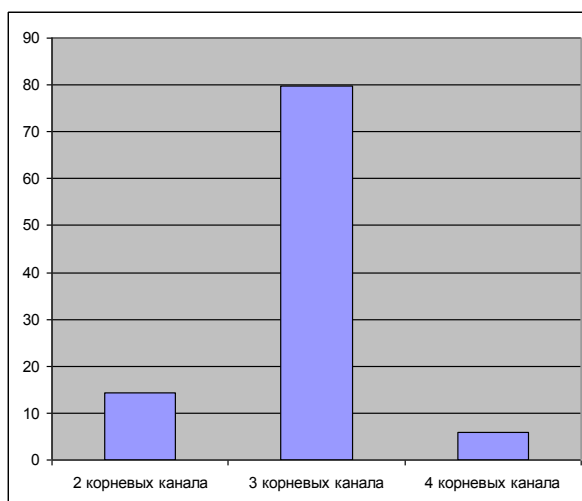


Рис. 2 – Количество корневых каналов во вторых нижних молярах с двумя корнями

Встречались также зубы с тремя корнями (3 зуба): 2 мезиальных и 1 дистальный (рис.3).

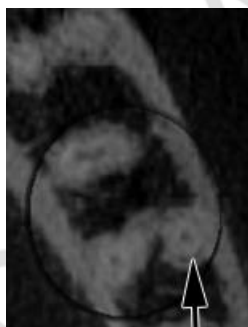


Рис. 3 – Вариант строения зуба 3.6
(стрелкой указан сверхкомплектный мезиальный корень)

В настоящем исследовании были обнаружены вторые нижние моляры с одним корнем, в том числе С-образной формы. При С-образной форме канально-корневой системы корни были сращены с язычной или щечной стороны (рис.4А) и имели один или несколько корневых каналов С-образной формы (рис.4Б). На рентгенограммах С-образные моляры выглядят как типичные 2-корневые зубы с близко расположенными или слившимися мезиальным и дистальным корнями [2]. В настоящем исследовании при изучении компьютерных томограмм С-образная канально-корневая система обнаружена у 5,1% вторых нижних моляров. Симметричное расположение таких зубов отмечено в пяти случаях. При послойном изучении в аксиальной плоскости таких корней обнаружено, что конфигурация С-образных корневых каналов изменяется по ходу корня от шейки до вершины.

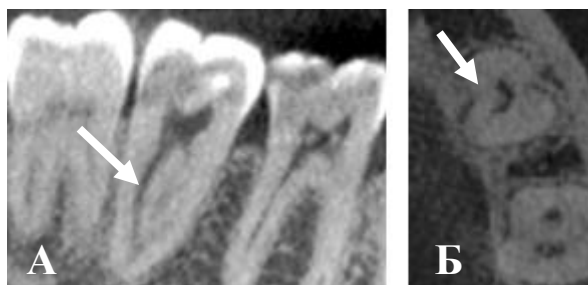


Рис.4 – Продольный (А) и аксиальный (Б) срез корня зуба 47 (белые стрелки) с С-образной канально-корневой системой

Три вторых нижних моляра с одним корнем имели один конусовидный корневым канал (1,3%, рис. 5). Два таких нижних моляра выявлены у одного пациента. При этом первые нижние моляры и верхние моляры в этом случае имели обычную для этих зубов морфологию корневой системы.

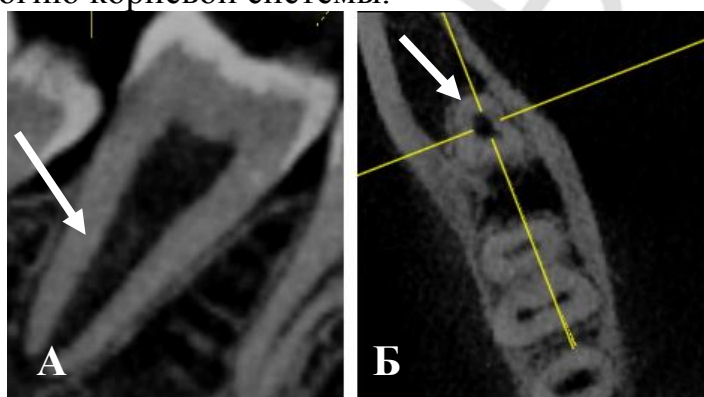


Рис. 5 – Продольный (А) и аксиальный (Б) срез корня зуба 47 (белая стрелка) с 1 корнем и 1 корневым каналом

Выводы: 1. Для вторых нижних моляров характерна большая вариабельность их анатомического строения, которая проявляется разным количеством корней и корневых каналов. 2. С-образная канально-корневая система отмечена у 5,1% вторых нижних моляров, что соответствует данным литературы о распространенности данного анатомического варианта среди представителей европеоидной расы. 3. Однокорневые вторые нижние моляры с одним широким корневым каналом обнаружены в 1,3% зубов. 4. Результаты настоящего исследования могут быть использованы при эндодонтическом лечении вторых нижних моляров.

Литература

1. Дмитриенко С.В., Краюшкин А.И., Сапин М.Р. Анатомия зубов человека.–М.:Медицинская книга; Н.Новгород; изд-во НГМА, 2000.–196с.
2. Ярулина, З. И. Особенности лучевой анатомии зубов по данным конусно-лучевой компьютерной томографии: обзор / З. И. Ярулина // X-rayArt. – 2012. – № 1(01). – С. 8–15.
3. Chinese root canal morphology / R. Zhang [et al.] // Int. Endod. J. – 2011. doi:10.1111/j.1365-2591.2011.01904.x.
4. Endodontic Management and Cone-beam Computed Tomography Evaluation of Seven Maxillary and Mandibular Molars with Single Roots and Single Canals in a Patient / K. Ioannidis [et al.] // J. Endod. – 2011. – Vol. 37, № 1. – P. 103–109.

5. Mărgărit, R. Anatomical variation of mandibular second molar and its implications in endodontic treatment / R. Mărgărit, O.C. Andrei, V. Mercuț // Rom. J. Morphol. Embryol. – 2012. – Vol. 53, № 2. – P. 413–416.

6. Use of Cone Beam Computed Tomography in Endodontics / W. C. Scarfe [et al.] // Int. J. of Dent. – 2009. – Article ID 634567, 20 pages.doi: 10.1155/2009/634567.