

# БОЛЕЗНЬ НОТТА. МЕТОДИКА МАЛОИНВАЗИВНОГО ХИРУРГИЧЕСКОГО ЛЕЧЕНИЯ

Чмак Е.В.

Белорусский государственный медицинский университет,  
кафедра травматологии и ортопедии, г. Минск

**Ключевые слова:** кисть, стенозирующий лигаментит.

**Резюме:** в статье рассмотрена методика малоинвазивного хирургического лечения стенозирующего лигаментита пальцев кисти, применяемая в отделении хирургии кисти 6 ГКБ. Проанализировано 16 случаев, возраст пациентов составил от 34 до 66 лет. Методика используется с целью уменьшения травматичности осуществляемого хирургического лечения и сокращения сроков реабилитации пациентов.

**Resume:** the article describes a technique of minimally invasive surgical treatment of constrictive finger ligament, used at the department of Hand Surgery of 6 Minsk City Clinical Hospital. 16 cases was analyzed, the age of the patients ranged from 34 to 66 years. The technique is used to reduce trauma from surgical treatment and to decrease terms of patients' rehabilitation.

**Актуальность.** Кисть составляет небольшую часть тела: 1% массы и 2% площади, но участвует во всех видах человеческой деятельности больше других органов, поэтому чаще подвергается повреждениям и заболеваниям. При заболеваниях кисти необходимо не только восстановить анатомическую целостность структур, но, и что очень важно, восстановить функции кисти.

Стенозирующий лигаментит туннелей пальцев у их основания, известный в клинике под диагнозами «щелкающий палец», «болезнь Нотта», является довольно часто встречающейся патологией кисти (за 2012 год за помощью в 6 ГКБ г. Минска обратилось около 3000 пациентов). Наблюдается, как правило, у лиц определенных профессий: закройщиц, портных, машинисток, парикмахеров, сапожников и т.д., в связи с чем данную патологию часто относят к болезням, обусловленным условиями труда. Чаще страдают женщины в возрасте 40-60 лет.

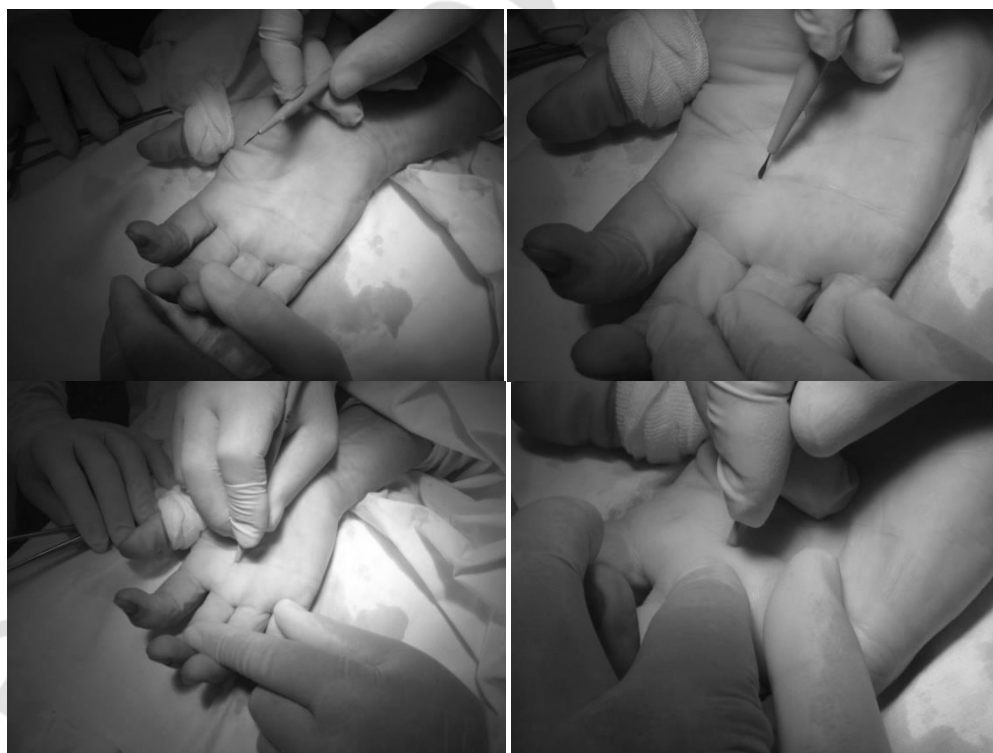В тех случаях, когда исчерпаны все ресурсы консервативного лечения, пациентам показано выполнение хирургического пособия по стандартным методикам, т.е. открытой лигаментотомии. Этот метод сопряжен с длительным восстановлением трудоспособности и большим числом рецидивов заболевания.

**Цель:** обосновать возможность использования методики малоинвазивного хирургического лечения стенозирующего лигаментита пальцев кисти в качестве альтернативы широко распространенному оперативному пособию, выявить преимущества закрытой лигаментотомии по сравнению с широко применяемым методом открытой лигаментотомии.

**Задачи:** 1. Рассмотреть вопросы этиологии и патогенеза стенозирующего лигаментита; 2. Обсудить возможности консервативного метода лечения; 3. Выявить преимущества закрытой лигаментотомии по сравнению с широко применяемым методом открытой лигаментотомии.

**Материал и методы.** Нами было проанализировано 16 случаев, когда с целью уменьшения травматичности осуществляемого хирургического лечения и сокращения сроков реабилитации пациентов, была выполнена перкутанная лигаментотомия, соответствующих, подверженных стенозу, каналов. Возраст пациентов от 34 до 66 лет. Из них 12 больных со стенозирующим лигаментитом 1-5 пальцев и 4 с болезнью де Кервена. Женщин было 15, мужчина – 1.

Для рассечения связок использовали офтальмологический скальпель, острие которого вводили через точечные кожные проколы над фиброзной рубцово утолщенной связкой и продольно, над сухожилием рассекали её, мануально контролируя исчезающее сопротивление, вызвавшей стеноз, кольцевидной связки (рис.1).

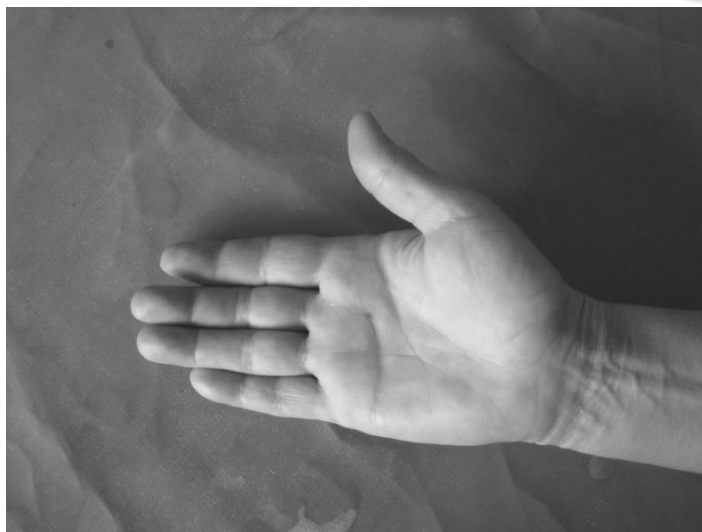

*Рис. 1* - Этапы операции закрытой лигаментотомии

После извлечения микрохирургического инструмента и осуществления точечного гемостаза, путем прижатия места прокола кожи стерильной салфеткой, производили исследование функции пальцев кисти, как пассивное, так и активное (рис.2).


**Результаты и их обсуждение.** Во всех 16 случаях получены хорошие функциональные результаты. Рецидивов патологии не отмечено. Потери трудоспособно-

сти у пациентов не было, напротив сроки её восстановления сократились почти втрое. Применение новой методики в хирургической практике безусловно важно и необходимо, т.к. она, при наличии соответствующего опыта у хирурга, позволяет избежать рецидивов заболевания и сократить сроки восстановления трудоспособности.



*Рис. 2* - Кисть пациентки по окончании операции

Имеются и отдаленные результаты: пациентка Д. 56 лет (6 месяцев после операции по поводу стенозирующего лигаментита 3 и 4 пальцев (рис.3).



*Рис. 3* - Отдаленный результат перкутанной лигаментотомии

**Выводы:** таким образом, малоинвазивный метод хирургического лечения стенозирующего лигаментита пальцев кисти может быть расценен как альтернатива широко распространенному оперативному пособию, т.к. при наличии соответствующего опыта у хирурга, позволяет избежать рецидивов заболевания и сократить сроки восстановления трудоспособности, что значительно экономит затраты на лечение пациентов.

### Литература

1. Волкова, А. М. Хирургия кисти: в 3 т. / А. М. Волкова. – М.: Наука, 1993.
2. Стенозирующие лигаментиты кисти / под ред. Ю. Г. Шапошникова. – М.: Медицина, 1997. – С. 204-220.
3. Усольцева, Е. В. Хирургия заболеваний и повреждений кисти / Е. В. Усольцева. – Л.: Медицина, 1986. – С. 133-137.
4. Неттер, Ф. Атлас анатомии человека / Ф. Неттер. – Москва: РИД ЭЛсивер, 2008. – с. 457-472.