

Е. Н. Сергиенко¹, И. Г. Германенко¹, С. К. Клецкий², А. Ф. Пучков²
ПАТОМОРФОЛОГИЧЕСКИЕ ПРОЯВЛЕНИЯ ГРИППА У ДЕТЕЙ

УО «Белорусский государственный медицинский университет»¹,
УЗ «Городское клиническое патологоанатомическое бюро»²

В структуре инфекционной заболеваемости и смертности ведущее место принадлежит острым респираторным инфекциям (ОРИ). Этиологическими агентами могут быть вирусы, бактерии, атипичные микроорганизмы. Вирусам принадлежит основная роль в развитии острой респираторной патологии, при этом как с научной, так и с практической точки зрения грипп остается самым значимым. В статье представлены патоморфологические проявления, выявленные постмортально у детей с гриппом.

Ключевые слова: *грипп, дети, пневмония, патоморфологические проявления.*

K.N. Serhiyenko, I.G. Germanenka, S.K. Kleckij, A.F. Puchkov

PATOMORPHOLOGICAL MANIFESTATIONS OF INFLUENZA IN CHILDREN

In structure of infectious disease and death rate the leading place belongs to acute respiratory infections (ARI). Among etiological factors-viruses, bacterium, atypical microorganisms, but to viruses possesses a dominant role in development of a acute respiratory pathology, thus both with scientific, and from the practical point of view an influenza remains to the most significant. At article we report about patomorphological manifestations of influenza in children.

Key words: *influenza, children, pneumonia, patomorphological manifestations.*

В структуре инфекционной заболеваемости и смертности ведущее место принадлежит острым рес-

пираторным инфекциям (ОРИ) [1]. Среди этиологических факторов-вирусы, бактерии, атипичные микроорганиз-

Оригинальные научные публикации

мы, но именно вирусам принадлежит основная роль в развитии острой респираторной патологии, при этом как с научной, так и с практической точки зрения грипп остается самым значимым [1,11]. Это обусловлено как антигенной неоднородностью и изменчивостью вирусов гриппа, способностью вызывать пандемии с высоким уровнем летальности и ежегодные эпидемии во всем мире, так и тяжелыми патоморфологическими изменениями в различных органах и системах, что можно предупредить при своевременном назначении специфической этиотропной терапии или применении вакцинопрофилактики [3,8].

Врачам всех специальностей приходится сталкиваться в своей практической деятельности с больными гриппом или с его последствиями. Известно, что грипп относится к самоэлиминирующимся острым респираторным инфекциям и в большинстве случаев наступает самоизлечение без назначения препаратов, подавляющих репликацию вируса. В то же время существует множество публикаций, посвященных изучению отдаленных последствий гриппа (формирование хронической патологии со стороны дыхательной, сердечно-сосудистой систем, поражение нервной системы) [1,3,7].

Возможно появление новых антигенно измененных штаммов вируса гриппа, способных вызывать пандемии, что мы и наблюдали в 2009 году, когда в мире начал циркулировать новый реассортантный вирус гриппа А (H₁N₁), что вновь обращает внимание специалистов на данную проблему с целью совершенствования принципов терапии с учетом особенностей течения заболевания.

Несмотря на наличие этиотропных препаратов для лечения гриппа, применение которых должно производиться по строгим показаниям ввиду возможности быстрого развития резистентности вирусов, основными принципами в лечении остаются назначение патогенетической и симптоматической терапии, что требует детального пони-

мания механизмов развития инфекционного процесса и возможных морфологических изменений в организме.

Патогенез гриппа-это каскад токсико-аллергических и иммунных реакций организма, в котором можно выделить следующие основные фазы [10]:

- репродукция вируса в клетках с поражением эпителия дыхательных путей,
- вирусемия, сопровождающаяся токсическими и токсико-аллергическими реакциями,
- присоединение бактериальных осложнений со стороны дыхательных путей,
- фаза обратного развития патологического процесса или летальный исход.

Типичным для вирусов гриппа является поражение верхних дыхательных путей, преимущественно трахеи с развитием дистрофических изменений и некроза поверхностных слоев цилиндрического эпителия, что обусловлено тропизмом вируса гриппа к эпителию верхних дыхательных путей [7]. Репликация вирусов в клетках цилиндрического эпителия морфологически характеризуется набуханием и вакуолизацией цитоплазмы, исчезновением мерцательных ресничек, что в дальнейшем приводит к десквамации и гибели пораженных клеток. Слизистая оболочка дыхательных путей «обнажается», при этом снижается ее барьерная функция, «открывая» ворота для присоединения бактериальной микрофлоры, основными представителями которой при гриппе являются *Streptococcus pneumoniae*, *Staphylococcus aureus* и *Haemophilus influenzae* [4]. Структура бактериальных суперагентов при гриппе может не ограничиваться только лишь тремя возбудителями, и во многом зависит от возраста пациента, длительности лечения в стационаре, приема антибактериальных препаратов, наличия сопутствующей хронической патологии и других факторов.

В зависимости от сроков болезни можно выявить различные морфологические проявления со стороны дыха-

Таблица. Характеристика пациентов с гриппом

Признаки	Реб. П., 9 лет	Реб. И., 4 мес.	Реб. К., 6мес.	Реб.Ю., 12 лет	Реб. Г., 21 день	Реб.В., 7 мес.	Реб. А., 11 лет	Реб. В., 3 года	Мертворожденный
Этиология гриппа	Грипп А (H ₁ N ₂) (РИФ+морф.)	Грипп В (РИФ+морф.)	Грипп В (РИФ+морф.)	Грипп (клинич.+морф.)	Грипп А (H ₁ N ₂) (РИФ+морф.)	Грипп А (H ₁ N ₂) (РИФ+морф.)	А/H ₁ N ₂ -2009 (ПЦР)	А/H ₁ N ₂ -2009 (ПЦР)	А/H ₁ N ₂ -2009 (ПЦР)
Летальный исход (на какие сутки заболевания)	8 сутки	2 сутки	Установить не представляется возможным	7 сутки	Установить не представляется возможным, так как диагноз «грипп» установлен постмортально	13 сутки	3 сутки	9 сутки	-
Наличие пневмонии	Двусторонняя сливная тотальная серозно-гнойная бронхопневмония с абсцедированием	Альвеолит	Сливная гнойно-некротическая пневмония, серозно-десквамативный альвеолит	Двусторонняя субтотальная гнойно-некротическая пневмония с абсцедированием	-	Серозно-десквамативная бронхопневмония	Правосторонняя тотальная, левосторонняя нижнедолевая гнойно-геморрагическая пневмония с абсцедирован.	Очаговая серозно-десквамативная пневмония	Внутриутробная врожденная пневмония
Наличие других осложнений со стороны легких	Двусторонний плеврит, пневмоторакс гемоторакс	-	-	Двусторонний плеврит, пневмоторакс	-	-	Ателектазы легких	Ателектазы легких	-
Бактериальный суперагент	Staph. epidermal.	Str. haemoliticus	Ps. aeruginosa	Mycoplasma hominis	-	Staph. aureus	Staph. aureus	-	Enterobacter
Грипп основное/сопутств. заболевание	Основное	Сопутствующее	Сопутствующее	Основное	Сопутствующее	Сопутствующее	Основное	Основное	Основное
Наличие другой патологии	-	Врожденная кардиомиопатия	Муковисцидоз с преимущественным поражением поджелудочной железы и кишечника, Акцидентальная атрофия тимуса зрелого типа.	Акцидентальная атрофия тимуса 3-4 ст. на фоне возрастной инволюции	ВПС (аномальный дренаж легочных вен, поддиафрагмальный вариант)	Незрелая тератома 3-го и боковых желудочков головного мозга (оперированная)	Аутоиммунный тиреоидит, задержка инволюции тимуса	ДЦП, Атрофия тимуса	-

тельных путей. В 1-2 день заболевания обнаруживаются дистрофические изменения эпителиальных клеток, полнокровие сосудов с очагами инфильтрации в трахее, меньше в крупных бронхах, изменения нарастают к 3 – 5-му дню и сохраняются в среднем до 6 – 7 дня; гнойный, фиброзно-геморрагический трахеобронхит наблюдается в конце первой недели (реже в первые дни), что обусловлено присоединением бактериальной флоры [2,4].

Вирус через 3-6 часов из мест первичной локализации попадает в кровоток-стадия вирусемии, которая сопровождается развитием генерализованных поражений внутренних органов и систем [7].

В основе поражения вирусом гриппа различных органов и систем ведущую роль играют микроциркуляторные расстройства. Характер изменений в легких, которые наблюдаются при гриппе, остаётся предметом дискуссии [2]. Некоторые полагают, что патологические изменения в легких обусловлены репликацией вируса в альвеолоцитах с развитием воспалительного процесса (несмотря на то, что вирус обладает тропизмом преимущественно к цилиндрическому эпителию). Согласно мнению других авторов явления геморрагического отека с утолщением и повреждением альвеолярно-капиллярной мембраны связаны с циркуляторными расстройствами в легких, которые, как известно, относятся к органам с обильной васкуляризацией [2,4].

Повышение проницаемости сосудов, ломкость сосудистых стенок капилляров при гриппе клинически проявляется развитием геморрагического синдрома (носовые, легочные кровотечения, геморрагическая сыпь, ДВС-синдром и др.).

Вирус гриппа сам по себе, как правило, не вызывает воспалительный процесс вне органов дыхания, в частности в головном мозге и в сердечной мышце, так как не способен к репликации в клетках этих органов [2,6]. Патоморфологические изменения, возникающие в этих органах, обусловлены развитием геморрагического отека в результате микроциркуляторных расстройств, что расценивается рядом авторов как «гриппозный миокардит», «менингит», «менингоэнцефалит». Хотя данный аспект до сих пор подвергается дискуссии. При патологоанатомическом исследовании в мозге отмечается отек с явлениями застойного полнокровия сосудов и очагами кровоизлияний, набухание мозговых оболочек; в миокарде-повреждения в виде периваскулярного и межмышечного отеков, полнокровия, тромбоза вен и кровоизлияний, которые могут сочетаться с дистрофическими изменениями нервных клеток и волокон сердца, мелкими кровоизлияниями в эпикард. Такие же изменения наблюдаются и в других внутренних органах (печень, селезенка, почки) [7,11].

Освобождение организма от вируса начинается на 3-5-й день болезни в результате включения в процесс защитных сил организма. Однако, как известно под влиянием вирусов гриппа значительно снижается сопротивляемость организма за счет угнетения активности макрофагов (подавление фагоцитоза и хемотаксиса), снижения комплементарной функции сыворотки крови, подавления продукции лимфокинов, пропердинов, что способствует активации или присоединению бактериальной флоры и тем самым усугубляет течение заболевания [6].

Таким образом, поражения, вызываемые вирусом гриппа, весьма разнообразны, интенсивность патологического процесса определяется вирулентностью вируса гриппа и состоянием специфического и неспецифического иммунитета макроорганизма. Развитие основ-

ных патоморфологических изменений при гриппе в инфицированном организме связано с:

- цитопатическим (цитолитическим) действием вируса на эпителий трахеи и бронхов с последующей их дистрофией, некрозом, десквамацией;
- вазопатическим действием (полнокровие, стазы, тромбозы, геморрагии), приводящее к нарушению функции мозга, легких, сердца, почек и других органов;
- иммуносупрессивным действием-подавление гуморального иммунитета, фагоцитоза, сопровождающееся бактериальной суперинфекцией (присоединением бактериальной микрофлоры).

Таким образом в патоморфологическом аспекте грипп необходимо рассматривать как патологический процесс с локальной инвазией и системным геморрагическим капилляротоксикозом с преимущественным поражением сосудов верхних дыхательных путей, легких, сердца и головного мозга.

Существует множество публикаций, посвященных вопросам патоморфологических изменений при гриппе, в том числе гриппе А/Н₁Н₁-2009. Большинство авторов в своих работах подчеркивают отсутствие морфологических отличий при сезонном и пандемическом гриппе, лишь для гриппа А/Н₁-swine отмечено более частое поражение ЖКТ, которое носит неспецифический характер [5,9].

Целью нашего исследования явился анализ патоморфологических изменений со стороны внутренних органов у детей, умерших от гриппа в допандемический период (до 2009 года) и изучение морфологической картины при гриппе А/Н₁Н₁-2009.

Материал и методы

Проведена сравнительная оценка данных вскрытий 9 детей, умерших от гриппа, за последние 10 лет в г. Минске (таблица). Из них 3 случая с лабораторно подтвержденным методом ПЦР гриппом А/Н₁Н₁-2009 (11 лет, 3 года и мертворожденный), 3 – грипп А (9 лет, 7 мес. и 21 день), 2-грипп В (4 мес. и 6 мес.) и 1 (12 лет) – грипп (по клиническому и морфологическим данным). Патоморфологические исследования проведены в отделении детской патологии УЗ «Городское клиническое патологоанатомическое бюро».

Как видно из таблицы бактериальные агенты, выделенные в материале (легкие, трахея, бронхи) погибших пациентов, представлены различными суперагентами (стафилококки, микоплазма, синегнойная палочка и энтеробактер), что зависит от возраста ребенка, условий инфицирования (амбулаторно, стационарно, внутриутробно) и приема антибактериальных средств (практически все дети получали антибиотики).

Результаты и обсуждение

1) Макроскопическая характеристика:

Серозные полости и оболочки: наличие серозной, гнойной или геморрагической жидкости в полостях (плевральной, брюшной) – у 8 умерших, точечные или мелкопятнистые кровоизлияния в висцеральную плевру в 2 случаях (грипп А/Н₁-swine), фибриновые наложения между листками плевры (2 случая с осложнениями в виде плеврита).

Органы дыхания: Слизистая трахеи (гортани, бронхов) гиперемирована, обнаруживаются поверхностные эрозии; со стороны легких в основном отмечались уплотнения, ткань легких отечная и полнокровная, на разрезе серо-красного или тесно-красного цвета, в 2 случаях – полостные образования, что обусловлено присоединением бактериальной инфекции, сопровождающейся абс-

Оригинальные научные публикации

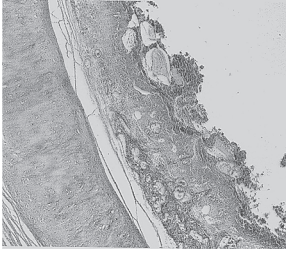


Рис.1. Массивная десквамация покровного эпителия, кровоизлияния в слизистую оболочку трахеи (Окраска гематоксилином и эозином, Ув.32.)

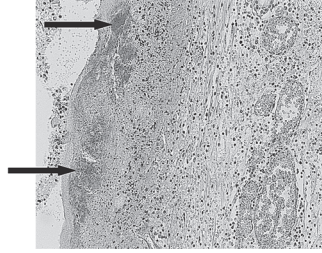


Рис.2. Некротический трахеит с колониями микробов (стрелки) (Окраска гематоксилином и эозином, Ув.63.)

цедированием.

Органы кровообращения: У 5 умерших со стороны органов кровообращения выявлены изменения в миокарде правого желудочка (дряблость стенки, толщина стенки варьировала от 0,1 до 0,5 см, при этом толщина стенки миокарда левого желудочка составила 0,4-1,5 см). В одном случае изменения со стороны сердца были обусловлены наличием тяжелого ВПС (аномальный дренаж легочных вен) с развитием легочно-сердечной недостаточности.

Органы пищеварения, мочеполовой системы, кроветворения, иммуногенеза, ЖВС (железы внутренней секреции): Полнокровие внутренних органов (печень, селезенка, почки, надпочечники) без специфических изменений, гиперемия слизистой тонкого и толстого кишечника с множественными кровоизлияниями, в 2 случаях мелкоочаговые кровоизлияния в надпочечники.

ЦНС: Во всех случаях выявлены отек мозговых оболочек, мелкоочаговые кровоизлияния в них, расширение и полнокровие сосудов мозга.

Таким образом, макроскопическая картина при гриппе характеризовалась полнокровием внутренних органов, слизистых (трахеи, гортани, бронхов, кишечника) и оболочек (мозга, плевры) с кровоизлияниями в них, что соответствует имеющимся литературным данным, посвященным патоморфологическим изменениям при гриппе. Видимых различий при макроскопическом изучении материала вскрытий пациентов с гриппом А/Н₁Н₁-2009 не выявлено.

II) Микроскопические изменения

Слизистая оболочка дыхательных путей (гортань, трахея, бронхи) во всех 9 случаях-дистрофические изменения и десквамация эпителия вплоть до обнажения подслизистого слоя слизистой оболочки с массивной колонизацией микробной флоры, полнокровие собственной пластинки слизистой оболочки, расширение просвета кровеносных сосудов, кровоизлияния и отек (рис.1).

Микроскопически при микробной инвазии кроме того отмечалась различной степени выраженности воспалительная инфильтрация слизистой с примесью сегментоядерных нейтрофилов (рис.2).

При микроскопическом исследовании **легких** обнаружены полиморфные изменения: полнокровие межальвеолярных перегородок, частичное их разрушение, внутри-

альвеолярные и интерстициальные кровоизлияния (рис.3), в просветах альвеол скопления лейкоцитов, их обломков, десквамированных альвеолоцитов, лимфоцитов, зоны ателектазов и эмфиземы, периваскулярная и перибронхиальная инфильтрация, массивные скопления микробной флоры (5 случаев) (рис.4), очаги абсцедирования в 3 случаях.

Со стороны **миокарда** в 7 случаях выявлены изменения следующего характера:

- Полнокровие капилляров и мелких венозных сосудов, спазм артериол;
- Отек интерстиция и диапедозные кровоизлияния;
- Очаговые контрактурные повреждения кардиомиоцитов (КМЦ), белковая и реже жировая дистрофия КМЦ.

Головной мозг: полнокровие сосудов, перичеллюлярный отек, дистрофические изменения нейронов и клеток нейроглии, очаги некроза ткани мозга и очаги спонгиоза (гидропическая дистрофия), гипоксические повреждения нейронов. Мягкая мозговая оболочка – отек, расширение вен с агрегацией эритроцитов, диапедозные кровоизлияния, без признаков воспаления, мозжечок – отек и полнокровие.

Поражение **кишечника** (тонкого и толстого) выявлено у 6 пациентов в виде частичной десквамации покровного эпителия, выраженного венозного полнокровия и отека слизистой и подслизистого слоя, мелкоочаговых кровоизлияний и различной степени выраженности лимфоплазмоцитарной инфильтрации. Существенных морфологических различий в поражении ЖКТ у пациентов с гриппом А/Н₁Н₁-2009 нами не выявлено.

Поражения внутренних органов (**печень, почки, поджелудочная железа**) характеризовались расширением просвета мелких сосудов, полнокровием вен и отеком ткани, признаками жировой и/или белковой дистрофии; **селезенка** – полнокровие красной пульпы с кровоизлияниями, полиморфизм фолликулов белой пульпы, лимфоидные фолликулы в основном мелкие, количество снижено, контуры нечеткие с отсутствием или слабой выраженностью реактивных центров.

Изменения со стороны слюнных, щитовидной, вилочковой желез характеризовались микроциркуляторными расстройствами: острое венозное полнокровие, синусов, отек интерстиция, мелкоочаговые кровоизлияния в соединительнотканые перегородки и периваскулярные лимфоцитарные инфильтраты.

Таким образом, патоморфологическая картина при гриппе характеризуется преимущественным поражением дыхательных путей в виде десквамации эпителия трахеи, бронхов вплоть до некроза слизистой и подслизистого слоя. У 8 погибших на фоне гриппозной инфекции отмечено поражение легких в виде пневмонии, альвеолита, что обусловлено геморрагическим отеком и присоединением бактериальной суперинфекции. Изменения в других внутренних органах неспецифические и характеризуются микроциркуляторными расстройствами (в виде полнокровия, отека тканей и кровоизлияний), что обусловлено действием вируса на сосудистую стенку. Патоморфологических особенностей при гриппе А/Н₁Н₁-2009

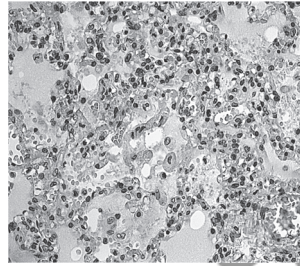


Рис.3. Отёк и внутриальвеолярные кровоизлияния, десквамация альвеолоцитов (Окраска гематоксилином и эозином. Ув. 125.)

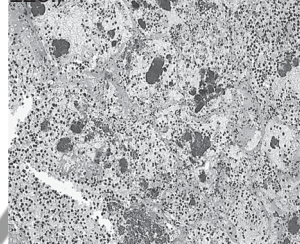


Рис.4. Гнойная пневмония с обилием кокковой флоры (Окраска гематоксилином и эозином. Ув. 63.)

нами не выявлено, что соответствует литературным данным. У 7 погибших имелась сопутствующая патология (АТЗТ, аутоиммунный тиреодит, врожденная кардиомиопатия, ДЦП, ВПС, опухоль мозга), которая усугубила течение гриппа за счет изменений в организме (биохимических, морфологических), что привело к неадекватному ответу при гриппе. Поэтому терапия пациентов с неблагоприятным фоном должна быть своевременной, адекватной и патогенетически обусловленной с использованием современных этиотропных препаратов.

Литература

1. Грипп как проблема XXI века / Л.В. Осидак [и др.] // Детские инфекции. – 2009. – том 8. – №3. – С. 3 – 9.
2. Копча, В. С. Грипп: пневмония или отек легких? Особенности патогенеза и лечения / В. С. Копча, А.Н. Бондаренко // Здоровоохранение. – 2011. – № 2. – С. 44 – 49.
3. Bronze, M. S. H1N1 Influenza (Swine Flu) [Electronic resource] / M. S. Bronze, S. G. Wolf. – 2009. – Mode of access: www.medscape.com. – Date of access: 20.02.2011.
4. Brundage, J. F. Deaths from bacterial pneumonia during the 1918 – 19

Оригинальные научные публикации

influenza pandemic / J. F. Brundage, G. D. Shanks // *Emerge Infection Diseases*. – 2008. – № 14. – P. 1193 – 1199.

5. Genetic and pathobiologic characterization of pandemic H1N1/2009 influenza viruses from a naturally infected swine herd / H. M. Weingartl [et al.] // *Journal of Virology*. – 2010. – № 5. – P. 2245 – 2256.

6. Pandemic H1N1 2009 Influenza A virus induces weak cytokine responses in human macrophages and dendritic cells and is highly sensitive to the antiviral actions of interferons / P. Osterlund [et al.] // *Journal of Virology*. – 2010. – № 3. – P. 1414 – 1422.

7. Pathology in fatal novel human influenza A (H1N1) infection / T. Mauad [et al.] // *Am J Respir. Crit. Care Med*. – 2009. – P. 346 – 351.

8. Pneumonia and respiratory failure from swine-origin influenza A (H1N1) in Mexico / R. Perez-Padilla [et al.] // *The new England journal of medicine*. – 2009. – № 7. – P. 680 – 689.

9. Taubenberger, J. K. The pathology of influenza virus infections / J.K. Taubenberger, D.M. Morens // *Annual Review of Pathology Mechanisms of Disease* – 2008. – №3. – P. 499 – 522.

10. Severe respiratory disease concurrent with the circulation of H1N1 influenza / G. Chowell [et al.] // *The new England journal of medicine*. – 2009. – № 7. – P. 674 – 679.

11. Wright P. Influenza Viruses // Kliegman: *Nelson Textbook of Pediatrics*, 18th ed. – 2007. – Ch.255.

Поступила 28.12.2011 г.