

## ТАКТИКА И СПОСОБЫ ОПЕРАТИВНОГО ЛЕЧЕНИЯ ХРОНИЧЕСКОЙ ПОСТТРАВМАТИЧЕСКОЙ НЕСТАБИЛЬНОСТИ ПЛЕЧЕВОГО СУСТАВА С ПРЕВАЛИРУЮЩИМ ВЕРТИКАЛЬНЫМ КОМПОНЕНТОМ

УЗ «Минская городская клиническая больница № 6», Минск,  
УО «Белорусский государственный медицинский университет»

---

*Цель:* оценка эффективности предложенных подходов и способов оперативного лечения у пациентов с хронической посттравматической нестабильностью плечевого сустава пролеченных с применением разработанных автором подходов.

*Материалы и методы. Результаты.* При анализе результатов отмечено значительное количество случаев повреждения ротаторного и бицепитального элемента, зарегистрированных параметрами описательной статистики в группе пациентов с посттравматической нестабильностью плечевого сустава с преобладающим вертикальным компонентом. Разработанный анатомичный и биомеханически обоснованный подход к устранению нестабильности продемонстрировал свою эффективность позволив достигнуть улучшения балльную оценку по ООП с 52 [46–58] до 26 [12–28] и по Rowe с 15 [15–25] до 100 [75–100].

*Тактика, учитывающая изменения со стороны обоих элементов ротаторно-бицепитального комплекса, позволяет не только устранить нестабильность сустава, но и достигнуть благоприятных субъективных ощущений у пациента.*

**Ключевые слова:** нестабильность плеча, привычный вывих плеча, повреждение вращательной манжеты плеча.

**O. A. Danilenko**

### **TACTICS AND METHODS OF SURGICAL TREATMENT OF CHRONIC POST-TRAUMATIC INSTABILITY OF THE SHOULDER JOINT WITH THE PREVAILING VERTICAL COMPONENT**

*Objective:* to evaluate the effectiveness of the proposed approaches and method of treatment in patients with chronic post-traumatic instability of the shoulder joint treated using the approaches developed by the author.

*Materials and methods. Results.* When analyzing the results, a significant number of cases of damage to the rotator and bicepital elements were recorded, registered with the parameters of descriptive statistics in the group of patients with post-traumatic instability of the shoulder joint

*with the prevailing vertical component. The developed anatomical and biomechanically sound approach to the elimination of instability demonstrated its effectiveness by achieving an improved score in OOP from 52 [46–58] to 26 [12–28] and in Rowe from 15 [15–25] to 100 [75–100].*

*Conclusion The tactics that take into account changes on the part of both elements of the rotary-bicipital complex, allows not only to eliminate the instability of the joint, but also to achieve favorable subjective sensations in the patient.*

**Key words:** *shoulder instability, habitual dislocation of the shoulder, damage to the rotator cuff.*

Подходы к лечению нестабильности плечевого сустава претерпели в последние годы ряд изменений. Первичное воодушевление от широкого внедрения артроскопических методик, направленных в первую очередь на репарацию повреждения Банкарта, по мере получения отдалённых результатов сменилось разочарованием. Данные методики привели к рецидиву нестабильности в достаточно большом проценте случаев у молодых и функционально активных пациентов [1, 2].

Это заставило задуматься об альтернативных путях решения вопроса и привело к развитию методик костной пластики с использованием артроскопической техники. Данные методики переживают в настоящее время повторный бум своего развития, однако, несмотря на артроскопический формат, характеризуются достаточно высокой агрессивностью в отношении сустава и большой частотой развития осложнений в виде артрозов, резорбции костного трансплантата, его неприращения и т. д. в отдалённом послеоперационном периоде [1]. Неудовлетворительные результаты лечения пациентов с привычными вывихами наблюдаются по данным различных авторов в 16,5–50 % случаев, при этом у лиц с выраженными костно-хрящевыми повреждениями головки плечевой кости частота рецидивов достигает 67 %. Всё чаще в качестве основных причин рецидива нестабильности после оперативного лечения называют недооценку динамических стабилизаторов плечевого сустава [1, 2, 4–6].

Таким образом, вопросы дифференцированной лечебной тактики и применения рациональных хирургических методов лечения пациентов с привычными вывихами плеча в зависимости от степени выраженности повреждений динамических стабилизаторов освещены недостаточно, а разработка новых способов хирургической коррекции, подразумевающих восстановление двух динамических стабилизаторов, представляется перспективной.

**Целью исследования** явилось изучение результатов лечения пациентов с превалирующим вертикальным компонентом передней нестабильности плечевого сустава, оперированных с применением разработанных подходов и технологий.

#### Материал и методы

Нам удалось проследить результаты лечения 15 пациентов, оперированных по поводу посттравматической нестабильности плечевого сустава за период с 2004 по 2018 год. Исследование производилось несплошным, открытым методом. Критериями включения в исследование были: согласие пациента, связь нестабильности с полученной травмой, положительный тест на выявление вертикальной нестабильности плеча (sulcus test). Критериями исключения из исследования были

следующие: размеры импрессионного дефекта 2 типа и более по классификации Rowe; синдром дисплазии соединительной ткани; доказанные психические и поведенческие расстройства у пациентов, констатированные специалистом психиатром; беременность независимо от сроков; констатированный синдром зависимости от алкоголя и наркотических веществ; симптоматическая и первичная эпилепсия с наличием судорог и припадков; сопутствующие заболевания в стадии декомпенсации.

Нами был разработан и использовался алгоритм предоперационного обследования у пациентов с повреждениями ротаторно-бицепитального комплекса (инструкция по применению МЗРБ №007-0118), состоящий из следующих этапов:

I. Скрининговый этап: тщательный сбор анамнеза, ортопедический осмотр, секторальный клинический осмотр плечевого сустава, оценка клинических симптомов повреждения.

II. Этап первичного инструментального обследования: рентгенография плечевого сустава, стандартное УЗИ плечевого сустава, оценка данных первичного инструментального обследования.

III. Этап углубленного обследования: УЗИ плечевого сустава с проведением специальных проб, МРТ плечевого сустава, РКТ плечевого сустава, артроскопия плечевого сустава, оценка данных углубленного исследования.

Для уточнения степени и характера поражения элементов при предоперационном обследовании выполнены рентгенография и МРТ всем пациентам в 100 % случаев. Выполнение МРТ позволило спланировать предстоящее оперативное вмешательство и определяло доступ и объём необходимой реконструкции. Данный метод, по нашему мнению, является определяющим в диагностике нестабильности и предоперационной оценке тяжести повреждений структур плечевого сустава.

Оценка функциональных результатов проводилась с использованием Оксфордского опросника для плеча и при визуальном осмотре с использованием теста Rowe в контрольные сроки 3, 6, 12 месяцев и далее ежегодно, при оценке исхода использовали данные последнего осмотра. Оценка результатов лечения производилась с использованием Оксфордского опросника для плеча и шкалы Rowe.

При соответствии распределения значений параметра закону Гаусса данные были представлены в виде  $M \pm SE$ , где  $M$  – среднее арифметическое значения параметра, а  $SE$  – стандартная ошибка. При несоответствии распределения значений параметра закону нормального распределения данные в таблицах представляли в виде  $Me [Q_{25} - Q_{75}]$ , где  $Me$  – медиана,  $Q_{25}$  – значение 25 перцентиля,  $Q_{75}$  – значение 75 перцентиля. Сравнительный анализ выборок производился с использова-

нием критерия Вилкоксона. Различия между величинами считали значимыми при величине ошибки для двусторонней гипотезы менее 5 % ( $p < 0,05$ ). Повреждения правой конечности и число лиц трудоспособного возраста совпали по числовому значению и отмечены в 13 (86,7 %) случаях.

Возраст колебался в диапазоне от 18 до 74 лет и составил 34 (23–49). В группе только 2 (13,3 %) пациентки были женского пола (таблица 1).

**Таблица 1. Распределение пациентов группы с нестабильностью плечевого сустава по полу в зависимости от возраста, абс.**

Пол	Возрастные группы, лет			Всего n = 15
	16–24 n = 4	25–64 n = 7	65 и старше n = 4	
Мужской	4	7	2	13
Женский	0	0	2	2

При развитии нестабильности с превалирующим вертикальным компонентом выполняли вмешательства, направленные на коррекцию повреждений со стороны ротаторного элемента по разработанным нами способам (патенты РБ № 20985 и № 20959) как в артроскопическом, так и малоинвазивном форматах, осуществляя шов нижней части сухожилия подлопаточной мышцы и ее тонизацию с последующей анкерной (патент РБ № 20985) или трансоссальной (патент РБ № 20959) фиксацией к зоне анатомического прикрепления, устранение повреждения Банкарта, ремплиссаж с натяжением сухожилия надостной и подостной мышц на область верхней и задней фасетки большого бугорка, ликвидацию сопутствующей нестабильности СДГБ в соответствии с разработанным дифференцированным подходом [6].

При констатации посттравматической нестабильности плеча с наличием дефекта Хилл-Сакса 1-го типа по классификации Rowe и костного дефекта Банкарта мы применяли способ оперативного лечения (патент РБ № 20985), подразумевающий артроскопическую ревизию плечевого сустава, ремплиссаж с тонизацией сухожилий ротаторов на область дефекта Хилл-Сакса, тонизацию с фиксацией подлопаточной мышцы и устранение костного дефекта, а также устранение повреждения СДГБ с осуществлением артроскопического контроля.

Способ приводит к натяжению коротких ротаторов плеча и одновременно способствует ликвидации возникающей во время вывиха патологической фазовой костной конгруэнтности между дефектом головки плеча и задненижним краем суставной впадины лопатки.

При отсутствии анкерных фиксаторов нами использовался как в малоинвазивном, так и в артроскопическом формате способ оперативного лечения посттравматической нестабильности плечевого сустава с превалирующим вертикальным компонентом (патент РБ № 20959) при наличии импрессионного дефекта головки плечевой кости Хилл-Сакса не более I типа по классификации Rowe, заключающийся в том, что под артроскопическим контролем проводят освежение зоны импрессионного дефекта головки плечевой кости, осуществляют ремплиссаж на область дефекта с использованием трансоссального шва коротких наружных ротаторов, прошивают сухо-

жилие подлопаточной мышцы в нижнем его сегменте и с помощью трансоссального шва осуществляют ее фиксацию и тонизацию. Способ приводит к натяжению ротаторов плеча и восстановлению вертикальной стабильности плечевого сустава, а также одновременно способствует ликвидации возникающей во время вывиха патологической фазовой костной конгруэнтности между импрессионным дефектом головки плеча и нижним краем суставной впадины лопатки.

#### Клинический пример

Больной А., 18 лет, поступил с диагнозом «Хроническая посттравматическая нестабильность правого плечевого сустава 3 ст. с превалирующим вертикальным компонентом (привычный вывих правого плеча)». После травмы 5 лет назад сохраняется нестабильность в плечевом суставе. В анамнезе более 2 подтвержденных рентгенологически дислокаций плеча. При осмотре, согласно алгоритму, выявляется заинтересованность со стороны 2-го сектора по Habermeyer, положительные тесты на вертикальную нестабильность (sulcus test), отрицательные на горизонтальную нестабильность плечевого сустава (translational test). На двух рентгенограммах, представленных больным, констатация двух эпизодов передне-нижней дислокации плеча, импрессионный дефект Хилл-Сакса головки плечевой кости 1-го типа по Rowe в области верхней фасетки большого бугорка. По данным МРТ имеется повреждение сухожилия подлопаточной мышцы в ее нижнем отделе, сухожилия надостной мышцы в зоне прикрепления к верхней фасетке большого бугорка, SLAP-повреждение 1-го типа, латеральная нестабильность СДГБ, 2-й тип (рисунок 1).

Введен артроскоп и манипуляторы в полость сустава из стандартных доступов и осуществлена диагностическая артроскопия плечевого сустава. Выявлен импрессионный дефект головки плечевой кости 1 ст. в области верхнего сегмента головки плеча, разрывы ротаторной манжеты плеча в типичных зонах (рисунок 2).

Под артроскопическим контролем произведено освежение зоны импрессионного дефекта головки плечевой кости и осуществлен ремплиссаж с использованием трансоссального шва сухожилия надостной мышцы (рисунок 3).

Под артроскопическим контролем прошита внутренняя поверхность подлопаточной мышцы и осуществлена ее фиксация с тонизацией с помощью трансоссального шва с ушиванием pulley до достижения свободной экскурсии СДГБ без избыточной его дислокации. Осуществлена проверка устойчивости и свободы движений в плечевом суставе. Шов ран и иммобилизация повязкой Дезо в течение 4 недель.

Проведен курс восстановительного лечения после истечения срока иммобилизации. При контрольном осмотре через 3 и 6 месяцев сустав стабилен, объем движений полный (рисунок 4). Больной приступил к учебе и занятиям спортом.

Таким образом, при восстановлении стабильности и функции плечевого сустава нами были применены следующие виды вмешательств на ротаторном и бицепитальном элементе ротаторно-бицепитального комплекса (таблица 2, 3).

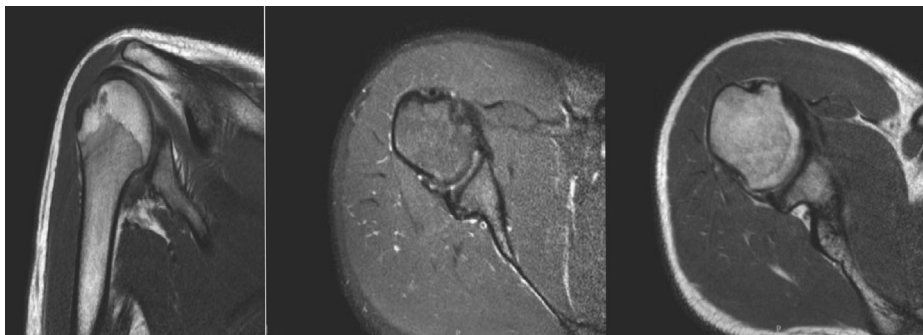


Рисунок 1. МРТ плечевого сустава пациента М. до оперативного лечения: 1 – импрессионный дефект в области верхней фасетки большого бугорка; 2 – повреждение нижних отделов суставной губы; 3 – частичное повреждение сухожилия надостной мышцы; 4 – частичное повреждение сухожилий подлопаточной и подостной мышц в нижнем сегменте; 5 – признаки дегенеративных изменений со стороны СДГБ; 6 – тонус и структура сухожилий подлопаточной и подостной мышц в верхнем сегменте сохранены

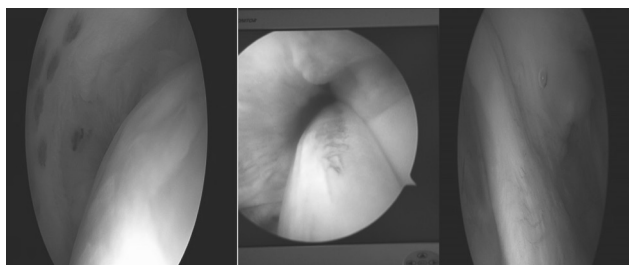


Рисунок 2. Артроскопическая картина повреждений до оперативного лечения (вид со стороны сустава)

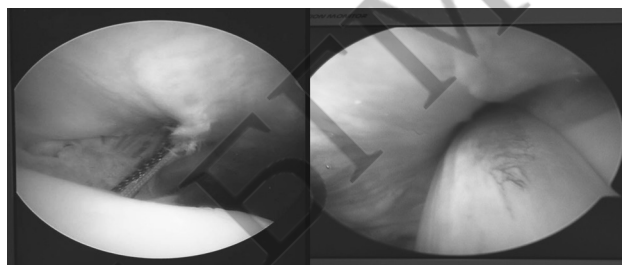


Рисунок 3. Артроскопическая картина повреждений на этапах оперативного лечения (вид со стороны сустава)



Рисунок 4. Объем движений у пациента М. после оперативного лечения в срок 3 месяца

Таблица 2. Примененные способы оперативной реконструкции повреждений ротаторного элемента РБК у пациентов с посттравматической нестабильностью плечевого сустава, n = 15

Наименование способа реконструкции повреждений	Количество оперированных пациентов с применением способа	Показания и особенности при применении способа реконструкции при вертикальной нестабильности плечевого сустава	Условия, необходимые для применения методики
Патент РБ № 20985	10	Частичные повреждения ротаторного элемента РБК в 1, 2 и 3 секторах по Habermeyer P., при размерах импрессионного дефекта не более 1 типа по классификации Rowe, наличие повреждения Банкарта. При осуществлении ремплиссажа реконструкция затрагивает 2 сектор. Шов ротаторного аппарата в 1 и 3 секторе подразумевает оценку и восстановление натяжения сухожилий до восстановления их баланса по нижнему краю сухожилий подлопаточной и надостной мышц. Способ подразумевает при необходимости реконструкцию повреждения Банкарта в 1 и 3 сегментах по нижнему краю гленоида	Наличие анкерных фиксаторов и артроскопического оборудования и опыта выполнения артроскопических вмешательств

Наименование способа реконструкции повреждений	Количество оперированных пациентов с применением способа	Показания и особенности при применении способа реконструкции при вертикальной нестабильности плечевого сустава	Условия, необходимые для применения методики
Патент РБ № 20959	5	Частичные повреждения ротаторного элемента РБК в 1, 2 и 3 секторах по Habermeyer P., при размерах импрессионного дефекта не более 1 типа по классификации Rowe, наличие повреждения Банкарта. При осуществлении ремплиссажа реконструкция затрагивает 2 сектор. Шов ротаторного аппарата в 1 и 3 секторе подразумевает оценку и восстановление натяжения сухожилий до восстановления их баланса по нижнему краю сухожилий подлопаточной и надостной мышц	Отсутствие анкерных фиксаторов, наличие опыта малоинвазивной хирургии плечевого сустава

Таблица 3. Примененные способы оперативной реконструкции повреждений бицепитального элемента РБК у пациентов с посттравматической нестабильностью плечевого сустава, n = 15

Наименование способа реконструкции повреждений	Количество оперированных пациентов с применением способа	Показания к применению способа
Евразийский патент № 201600049A1	1	Выраженное повреждение удерживателя бицепса (2 и 3 тип по Беннет) при невозможности осуществления его шва при сохраненной структуре сухожилия длинной головки бицепса
Патент РБ № 21257	1	При выявлении интраоперационно признаков выраженной дегенерации и/или выраженного повреждения сухожилия длинной головки бицепса, а также для нестабильности сухожилия длинной головки бицепса 5 типа по классификации Bennet
Шов и укрепление pulley	8	Повреждение pulley 3, 4 типа
Шов SLAP	5	Повреждение SLAP 2, 3, 4 типа по Snyder при сохраненной структуре сухожилия длинной головки бицепса

### Результаты и обсуждение

Исходы лечения оценивались по шкале Rowe и ООП (таблица 4).

Таблица 4. Клиническая оценка результата лечения пациентов с хронической посттравматической нестабильностью плечевого сустава по шкалам ООП и Rowe, абс.

Оценка	Шкала	
	ООП	Rowe
Отлично	7	10
Хорошо	7	4
Удовлетворительно	0	0
Неудовлетворительно	1	1

Анализ качественного формата описания результата лечения указал нам на достижение благоприятного исхода лечения у 14 (93,3 %) пациентов по обеим шкалам.

Наблюдаемое различие в результатах балльной оценки пациентов до и после применённых методов, исследованное с использованием критерия Вилкоксона, было статистически значимым (таблица 5).

Таблица 5. Динамика показателей балльной оценки по шкалам ООП и Rowe в группе с хронической посттравматической нестабильностью плечевого сустава

Шкала	Оценка в баллах до оперативного лечения Me [Q25-Q75]	Оценка в баллах после оперативного лечения Me [Q25-Q75]	Уровень значимости по критерию Вилкоксона
ООП	52 [46-58]	26 [12-28]	T = 0,00, p < 0,00
Rowe	15 [15-25]	100 [75-100]	T = 0,00, p < 0,00

В одном случае отмечен рецидив нестабильности у пациента через 6 месяцев после оперативного лечения. Полученный неблагоприятный результат лечения мы связываем с технической погрешностью на этапе внедрения артроскопического формата вмешательства. В дальнейшем пациент был подвергнут повторной реконструкции с благоприятным исходом.

Таким образом, при контрольных осмотрах у абсолютного большинства пациентов достигнуто хорошее субъективное самочувствие и восстановлена нормальная амплитуда движений в суставе.

### Выводы

1. Параметры описательной статистики в группе пациентов с посттравматической нестабильностью плечевого сустава с превалирующим вертикальным компонентом выявили значительное количество случаев повреждения ротаторного и бицепитального элемента.

2. Принцип оперативного устранения поврежденного ротаторно-бицепитального комплекса при лечении посттравматической нестабильности плечевого сустава является перспективным путем в восстановлении его стабильности и функции.

3. Предложенная автором концепция оценки степени и характера повреждения элементов ротаторно-бицепитального комплекса продемонстрировала свою эффективность и позволила статистически достоверно улучшить как объективные показатели функции плечевого сустава, так и субъективные ощущения пациентов.

### Литература

1. Flatow, E. L., Warner J. J. P., Iannotti J. P., editors. Complex and Revision Problems in Shoulder Surgery. Lippincott Williams Wilkins. – 2005. – 608 p.

2. Буркхард, С. С., Ло Яки, Брэйди П. К., Денард П. Дж. Артроскопическая хирургия плечевого сустава. Практическое руководство. – М.: Издательство Панфилова, 2015. – 544 с.

3. Snyder, S. J., Karzel R.P., Del Pizzo W., Ferkel R. D., Friedman M. J. SLAP lesions of the shoulder. Arthroscopy. 1990; 6(4):274–9.

4. Bennett, W. F. Arthroscopic repair of anterosuperior (supraspinatus/subscapularis) rotator cuff tears: a prospective cohort

with 2- to 4-year followup: classification of biceps subluxation and instability. Arthroscopy. 2003;19:21–33.

5. Даниленко, О. А., Макаревич Е. Р., Сердюченко Н. С. Хирургический подход к устранению хронической посттравматической нестабильности плечевого сустава // Доклады Национальной академии наук Беларуси. – 2018. – № 62(3). – С. 311–21.

6. Даниленко, О. А., Макаревич Е. Р., Сердюченко Н. С., Леонард С. В. Тактика лечения нестабильности сухожилия длинной головки двуглавой мышцы плеча // Весці Нацыянальнай акадэміі навук Беларусі. Серыя медыцынскіх навук. – 2018. – № 15(3). – С. 276–85.

Поступила 12.11.2018 г.