

А.В. Сукало, Л.Б. Жидко, Е.А. Лазарь

## ВРОЖДЁННЫЙ ИХТИОЗ У ДЕТЕЙ

Белорусский государственный медицинский университет

### Часть 2

УО «Белорусский государственный медицинский университет»

*В публикации приведены результаты обследования страдающих врождённым ихтиозом детей (7 девочек и 14 мальчиков), выявленных среди 262 тыс. 855 детского населения г. Минска. Целью исследования являлась систематизация клинических аспектов врождённого ихтиоза у детей. Установлено, что возраст первых проявлений заболевания совпадал с датой постановки диагноза лишь в 35,0% случаев. Это диктует необходимость повышения диагностической настороженности в отношении данной патологии.*

**Ключевые слова:** *врождённый ихтиоз, простой ихтиоз, ихтиоз, сцепленный с X-хромосомой, ламеллярный ихтиоз, ихтиозиформная эритродермия, ихтиоз плода, «коллоидный плод», экслабион, эктропион, сопутствующая патология.*

*The results of the survey of children (7 girls and 14 boys) with congenital ichthyosis identified among the 262 thousand 855 child population of Minsk are presented in the article. The purpose of this study was to systematize the clinical aspects of congenital ichthyosis in children. Found that the age of the first manifestations of the disease coincides with the date of diagnosis only 35,0% cases.*

*This dictates the need to improve diagnostic vigilance against this disease.*

**Keywords:** *congenital ichthyosis, simple ichthyosis, X-linked ichthyosis, lamellar ichthyosis, ichthyosiform erythroderma, harlequin ichthyosis, «colloidal fetus», ekslabion, ectropion, comorbidities.*

### **Материал и методы.**

В соответствии с целями и задачами работы нами был обследован 21 пациент (7 девочек и 14 мальчиков) с врождённым ихтиозом (ВИ). Оценка физического и нервно-психического развития, а также сопутствующей патологии у детей, страдающих ВИ, проводилась на базе всех детских

поликлиник (№ 1, 2, 3, 7, 8, 9, 10, 11, 12, 13, 15, 16, 17, 19, 20, 23, 25) г. Минска. Выборка была осуществлена из 262 тыс. 855 детского населения. Подгруппу детей в возрасте от 1 до 3 лет составили 3 пациента, от 4 до 6 лет – 2, от 7 до 9 лет – 2, от 10 до 12 лет – 4, от 13 до 15 лет – 4, от 16 до 18 лет – 6 детей.

Клиническая форма заболевания определялась в соответствии с МКБ-10. При этом в исследуемой группе простой ихтиоз наблюдался у 15 пациентов (71,4% случаев), ламеллярный ихтиоз – у 3 (14,3% случаев), X-сцепленный – у 2 (9,5% случаев), ихтиозиформная эритродермия – у 1 (4,8% случаев).

Помимо клинического осмотра и консультаций специалистов всем больным проводились лабораторные и инструментальные исследования. Данные физического развития оценивались с помощью центильного метода согласно данным таблиц С.А. Ляликова, С.Д. Орехова [8].

**Результаты и обсуждение.** Установленная нами общая частота встречаемости ВИ среди детского населения в г. Минске составила 1:12 500. Распространённость простого ихтиоза – 1:17 500, X-сцепленного – 1:87 600 (среди мальчиков), ламеллярного – 1:87 600, ихтиозиформной эритродермии – 1:262 800. По данным литературы [1, 2, 3, 13], частота встречаемости простого ихтиоза среди детского и взрослого населения зависит, как и в случае других форм ВИ, от географической зоны (к примеру, в Великобритании - 1:230, США – 1:300, в России – 1:9600) и составляет в среднем 1:250 - 1:5000, X-сцепленного - 1:2000 – 1:6000, ламеллярного - менее 1:300 000, ихтиозиформной эритродермии - 1:100 000. Отдельный статистический учёт ВИ и его форм в Республике Беларусь *не ведётся*.

Согласно полученным нами результатам, X-сцепленный ихтиоз является вторым по распространённости типом ВИ, что соответствует данным литературных источников [1]. Однако удельный вес ламеллярного ихтиоза среди остальных форм ВИ в наших наблюдениях превышает показатели, приводимые в литературе.

Популяционная частота ВИ в целом в литературных источниках широко дискутируется [14].

Осложнённое течение беременности при ВИ наблюдалось в 60,0% случаев, из них: угроза выкидыша и гестоз – в 66,7% в обоих случаях; маловодие и многоводие – в 11,1% соответственно. Дети от такой беременности в 35,3% случаев родились массой тела менее 2950,0 г, будучи доношенными по сроку гестации. В остальных случаях (64,7%) масса тела у таких новорождённых находилась в пределах от 2950,0 до 4100,0 г. У 1 ребёнка с ламеллярной формой ВИ была установлена врождённая гипотрофия I степени.

Возраст матери на момент рождения колебался от 18 до 36 лет и в среднем составлял  $26,9 \pm 1,2$  лет. Возраст у 25,0% женщин превышал тридцатилетний.

Следует обратить внимание на тот факт, что сроки первых проявлений заболевания совпадали с первичной датой установления диагноза лишь в 35,0% (!) случаев. В остальных 65,0% первоначальный диагноз формулировался как «атопический дерматит» (у 46,2%), «экссудативный диатез» (у 26,9%, из которых в 75,0% случаев диагноз в дальнейшем был изменён на «атопический дерматит») или «пищевая аллергия» (у 26,9%). Трудности в дифференциальной диагностике, вероятно, связаны с неспецифичностью первичных проявлений ВИ, особенно в его так называемой «поздней» форме (по Шуцкому [10]), когда изначально наблюдаются лишь незначительная эритема, сухость, шелушение кожи (у 85,0% детей в исследуемой нами группе). В 15,0% наблюдений ВИ манифестировал в виде «коллоидного плода» [3, 6]. При этом, как правило, диагноз был очевиден вследствие наличия яркой клинической картины.

Структура наиболее типичных проявлений ВИ у обследованных нами детей представлена на рис.1. Сухость и шелушение кожных покровов, гиперкератоз, как кардинальные признаки ВИ, отмечались в 100,0% случаев. Эктропион (14,3% случаев), экслабион (9,5%), деформация ногтевых пластинок (9,5%), деформация ушей (9,5%), трещины на коже (20,0%) были характерны для ламеллярного ихтиоза, ихтиозиформной эритродермии и X-сцепленного ихтиоза, протекавшими тяжелее, чем вульгарный ихтиоз. Поражения глаз (60,0% - миопия, дальновзоркость, астигматизм, сходящееся косоглазие, частичная атрофия зрительного нерва,

дакриоцистит новорожденных и др.), наиболее характерные, по данным литературы (50,0% случаев) [13], для X-сцепленного ихтиоза, отмечались также при всех других формах ВИ.

Поражения опорно-двигательной системы (дисплазия тазобедренного сустава, искривление позвоночника и др.), имеющие место в 65,0% случаев, присутствовали при всех формах ВИ.

В результате проведённого нами исследования определена структура сопутствующей патологии у детей, страдающих ВИ (рис.2). На долю атопического дерматита приходилось 47,6%, что сопоставимо с данными, согласно которым частота сочетания обычного ихтиоза с атопическим дерматитом колеблется от 30,0 до 50,0% [9, 11]. ВИ сопровождался гепатомегалией в 38,1% наблюдений, спленомегалией – в 14,3%, дискинезией желчных путей – в 52,0%. В литературе описаны случаи сочетания вульгарного ихтиоза с патологией внутренних органов, в частности, с гепатоспленомегалией, дискинезией желчных путей [12], что подтверждается нашими исследованиями. По мнению многих авторов [3], у большинства больных имеется патология желудочно-кишечного тракта (гастрит, колит), о чём также свидетельствуют полученные нами результаты (гастрит/дуоденит – 29,0% наблюдений).

Среди сопутствующей патологии особое место занимали аллергопатология кожи, респираторные аллергозы, хронический тонзиллит, что может объясняться, помимо генетических предпосылок, функциональной недостаточностью эндокринной системы в комплексе с иммунодефицитным состоянием [8], нарушением функции эпидермального барьера. Погрешностями иммунного статуса отчасти может быть обусловлена склонность больных ВИ к частым простудным заболеваниям (у 81,0% детей в исследуемой группе) [5].

По результатам общего анализа крови, выявлены следующие гематологические закономерности в исследуемой группе: анемия I степени – в 71,4%, эозинофилия (до 12%) – в 45,0% случаев, что в определённой степени можно объяснить нарушением при ВИ всех типов обменных процессов, а также наличием у больных детей сопутствующей аллергопатологии. Так, 66,7 % случаев эозинофилии сочеталось с аллергопатологией.

На 1-м году жизни у 20,0% детей при оценке центильным методом [8] физическое развитие соответствовало уровню выше среднего и было дисгармоничным, у 40,0% находилось на среднем уровне и было гармоничным, у 20,0% оно определялось как ниже среднего, дисгармоничное, у 20,0% - низкое, резко дисгармоничное. К 3 годам и до настоящего момента, согласно центильному методу и оценке по индексу массы тела, темпы физического развития имели тенденцию к снижению. Дисгармоничное и резко дисгармоничное развитие как в 1, так затем и 3 года жизни наблюдалось, прежде всего, при ламеллярном ихтиозе, ихтиозиформной эритродермии, а также при вульгарном ихтиозе (в 55,6% случаев среди данной формы ВИ).

С учётом вышеприведённых данных, согласно которым 35,3% детей в исследуемой группе родились с массой тела менее 2950,0 г, будучи доношенными по сроку гестации, снижение темпов и уровня физического развития преимущественно по массе тела можно объяснить нарушением всех видов обмена, включая белковый и жировой [4].

Нарушения речевого развития выявлены в 66,7% случаев, в частности: дислалия – у 33,3%, дизартрия – у 11,1%, общее нарушение речи – 22,2% детей. 1 пациент с X-сцепленным ихтиозом страдал детским церебральным параличом. Выраженных нарушений нервно-психического развития у других членов исследуемой группы не отмечалось.

На основании проведённых исследований можно сделать следующие **выводы**:

1. Полученные показатели частоты встречаемости простого, X-сцепленного типов ВИ, а также ихтиозиформной эритродермии существенно ниже значений, приводимых в литературе, в то время как частота встречаемости ламеллярного ихтиоза, напротив, выше. Такие различия, на наш взгляд, можно объяснить зависимостью распространённости ВИ от определённых географических зон, а также тем, что литературные данные приведены без подразделения на детское и взрослое население в иные временные промежутки [1].
2. Установленная несвоевременность диагностики ВИ (65,0% случаев) и, как следствие, отсроченное начало его лечения, свидетельствуют о необходимости повышения диагностической настороженности в отношении данной патологии. Фактор времени имеет определяющее

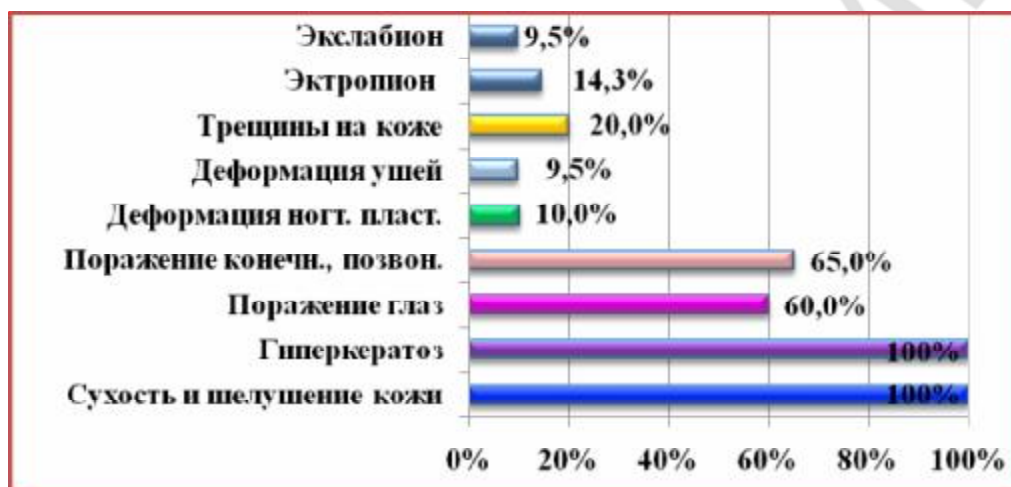
значение в отношении прогноза заболевания и степени эффективности начатой терапии. Важно сделать акцент на пренатальной диагностике ВИ, включающей внутриутробную биопсию кожи плода, анализ хорионических ворсин, амниотических клеток, определение уровня несвязанного эстриола в материнской сыворотке (основано на уменьшении выделения стероидов с материнской мочой вследствие блока стероидного синтеза в плаценте при дефиците стеролсульфатазы) [1].

3. В течение беременности и родов при ВИ выявлен высокий удельный вес (60,0%) патологических отклонений в виде угрозы выкидыша, гестоза, маловодия, многоводия. В 35,3% случаев дети родились с низкой массой тела, будучи доношенными по сроку гестации, что, вероятно, находится в тесной взаимосвязи с последующей тенденцией у больных детей к снижению темпов физического развития (преимущественно по массе тела). Полученные данные в некоторой степени могут служить диагностическим критерием при подозрении на ВИ и, особенно, при необходимости проведения дифференциального диагноза с приобретёнными формами ихтиоза.

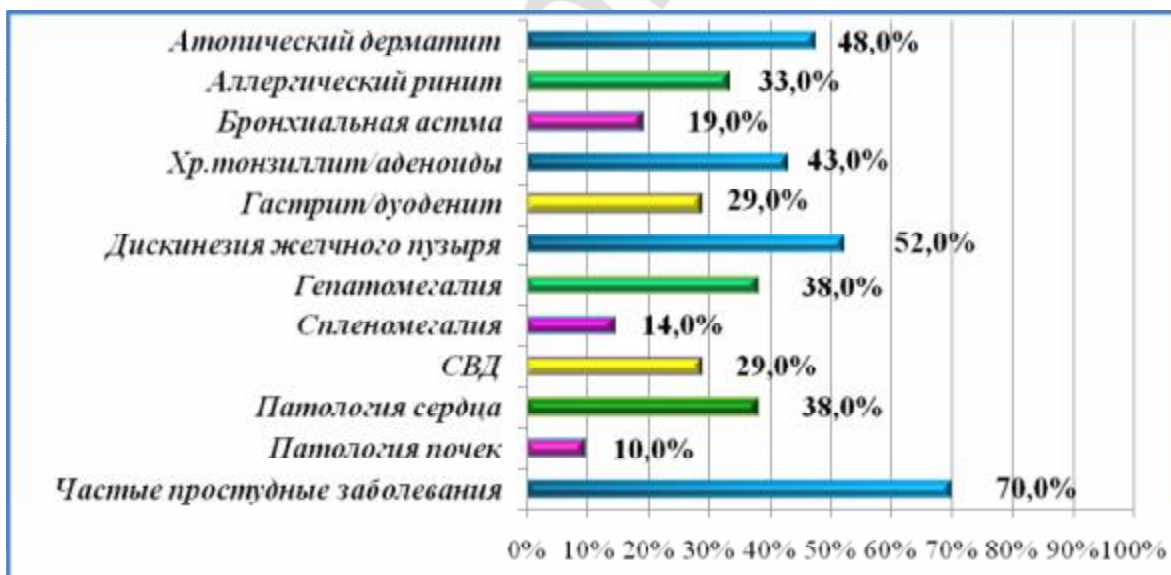4. В качестве сопутствующих заболеваний у детей, страдающих ВИ, следует выделить аллергопатологию (пищевая аллергия, атопический дерматит, бронхиальная астма), офтальмопатию, патологию со стороны желудочно-кишечного тракта и сердечно-сосудистой системы, что подтверждает имеющиеся данные литературных источников. В целом, можно судить о том, что ВИ является системным заболеванием, спектр проявлений которого отличается высокой полиморфностью и связан, вероятно, с нарушением всех видов обмена веществ, гуморальной регуляции, функции эпидермального барьера, иммунодефицитным состоянием [6], а также наследственной предрасположенностью.

5. Дети с ВИ имеют преимущественно средний, ниже среднего и низкий уровни физического развития. Нервно-психическое развитие, в целом, соответствует возрастным нормам за исключением случаев нарушения речевого развития. Кроме того, 1 пациент в исследуемой

группе страдает детским церебральным параличом. Данные обстоятельства следует учитывать при составлении реабилитационных программ для детей с ВИ.



**Рисунок 1** - Структура типичных проявлений врождённого ихтиоза



**Рисунок 2** - Структура сопутствующей патологии у детей, страдающих врожденным ихтиозом

## Литература

1. *Адаскевич, В. П.* Системные ретиноиды в дерматологии: справочное пособие / В. П. Адаскевич. Минск: Светоч, 2005. 111 с.
2. *Вульгарный ихтиоз и другие ихтиозиформные генодерматозы, распространённость, патофизиологические особенности, трудности в диагностике / Ю. В. Максимова [и др.] // Сибирский журн. дерматологии и венерологии. 2001. № 1. С. 16–18.*
3. *Клиника, диагностика и лечение больных с генерализованными кератозами (ихтиозы, ихтиозиформные кератозами): метод. рекомендации / В. Т. Куклин [и др.]. Казань, 1992. 17 с.*
4. *Орловская, И. В.* Врождённый ихтиоз / И. В. Орловская, И. И. Рюмина, А. Е. Перепелкина // Росс. вестник перинат. и педиатрии. 2009. № 6. С. 22–25.
5. *Патология кожи: в 2 т. / редкол.: В. Н. Мордовцев, Г. М. Цветкова. М.: Медицина, 1993. Т. 2.*
6. *Потоцкий, И. И.* Ихтиоз / И. И. Потоцкий. Киев: Здоровья, 1981. 91 с.
7. *Суворова, К. Н.* Генетически обусловленная патология кожи. / К. Н. Суворова, А. А. Антоньев, В. А. Гребенников. Ростов н/Д: Изд-во Ростовского университета, 1990. 478 с.
8. *Таблицы оценки физического развития детей Беларуси: метод. рекомендации / сост. С. А. Ляликов, С. Д. Орехов. Гродно: ГМО, 2000. 67 с.*
9. *Фицпатрик, Т.* Дерматология, атлас-справочник / Т. Фицпатрик [и др.]; под общ. ред. Т. Фицпатрика. М.: Практика, 1999. 882 с.
10. *Шуцкий, И. В.* Справочник по детской дерматологии / И. В. Шуцкий. Киев: Здоровья, 1988. 480 с.



11. *Baden, H. P.* Ichthyosiform dermatoses / *Dermatology in General Medicine* // eds T. B. Fitzpatrick [et al.]. New York : McGraw-Hill, 1993. 499 p.
12. *Dykes, P. J.* A syndrome of ichthyosis, hepatosplenomegaly and cerebellar degeneration / P. J. Dykes [et al.] // *British Journal of Dermatology*. 1979. Vol. 100, issue 5. P. 585–590.
13. *Foundation for Ichthyosis and Related Skin Types* [Electronic resource] / Jean Pickford. Mode of access: <http://www.scalyskin.org/index.cfm>. Date of access: 25.09.2010.
14. *Suzumori, K.* Prenatal diagnosis of harlequin ichthyosis by fetal skin biopsy: report of two cases / K. Suzumori, T. Kanzaki // *Prenat. Diagn.* 1991. Vol. 11. P. 451.