***Кузнецова Т. Е., Рыжковская Е. Л., Калиновская Е. И., Филатова Д. В.***

# РЕАКЦИЯ МИКРОЦИРКУЛЯТОРНОГО РУСЛА ПОДЖЕЛУДОЧНОЙ ЖЕЛЕЗЫ КРЫС НА ВВЕДЕНИЕ МЕРКАЗОЛИЛА НА ФОНЕ МЕТАБОЛИЧЕСКОГО СИНДРОМА

*Институт физиологии Национальной академии наук Беларуси, г. Минск*

*Выявлены особенности развития микрососудистой патологии при экспериментальном гипотиреозе после моделирования метаболического синдрома.*

***Ключевые слова:*** *поджелудочная железа, микроциркуляция, экспериментальный гипотиреоз, метаболический синдром.*

***Kuznetsova T. E., Ryzhkovskaya E. L., Kalinovskaya E. I., Filatova D. V.***

# THE REACTION OF THE MICROCIRCULATORY BED OF THE PANCREAS OF RATS ON THE INTRODUCTION OF MERCAZOLIL ON THE BACKGROUND OF METABOLIC SYNDROME

*Institute of Physiology of NAN of Belarus, Minsk*

*The features of the development of microvascular pathology are revealed in experimental hypothyroidism after simulation of metabolic syndrome.*

***Key words:*** *pancreas, microcirculation, experimental hypothyroidism, metabolic syndrome.*

**Целью** исследования явилось изучение сосудистой патологии при экспериментальном гипотиреозе на модели метаболического синдрома. Состояние микроциркуляторного русла поджелудочной железы определяет ее функциональную активность. Патологические изменения в окружающих микрососуды тканях всегда влияют на состояние микроциркуляции и наоборот [1]. Таким образом, существенные преобразования в гемомикроциркуляторном русле органа могут явиться пусковым фактором развития дезадаптивных изменений в клетках паренхимы поджелудочной железы.



Репозиторий БГМУ

**Материалы и методы.** Работу проводили на белых крысах линии Wistar. Эксперименты выполнены согласно требованиям, изложенным в Хельсинкской декларации о гуманном обращении с животными. Контрольная группа крыс находилась на стандартном рационе питания. 2-я группа — крысы с экспериментальным гипотиреозом на основе введения мерказолила в дозе 5 мг/кг ежедневно в течение 21 дня внутрижелудочно. 3-я группа — крысы, которым после моделирования метаболического синдрома [2] на 6-й неделе диеты внутрижелудочно вводили мерказолил в дозе 5 мг/кг в течение 21 дня. Проведено морфологическое (гистологическое, гистохимическое) исследование микрососудов и паренхимы поджелудочной железы.

**Результаты и обсуждение.** При введении мерказолила на фоне метаболического синдрома спазм артериол отмечали в 86 % случаев (рис. 1, *а*). Десквамацию эндотелиальных клеток выявляли в 97 % сосудов. Нарушение эндотелиальной выстилки приводило к геморрагическому пропитыванию стенок сосудов. Диапедез эритроцитов в паренхиму поджелудочной железы обнаруживали в 46 %. Признаки тромбообразования наблюдали в 31 %. Воспалительная инфильтрация присутствовала вблизи 54 % сосудов. Часто вблизи сосудов обнаруживались многочисленные липидные капли (рис. 1, *б*), значительно ухудшающие трофику органа. В островках Лангерганса капилляры преимущественно расширены.

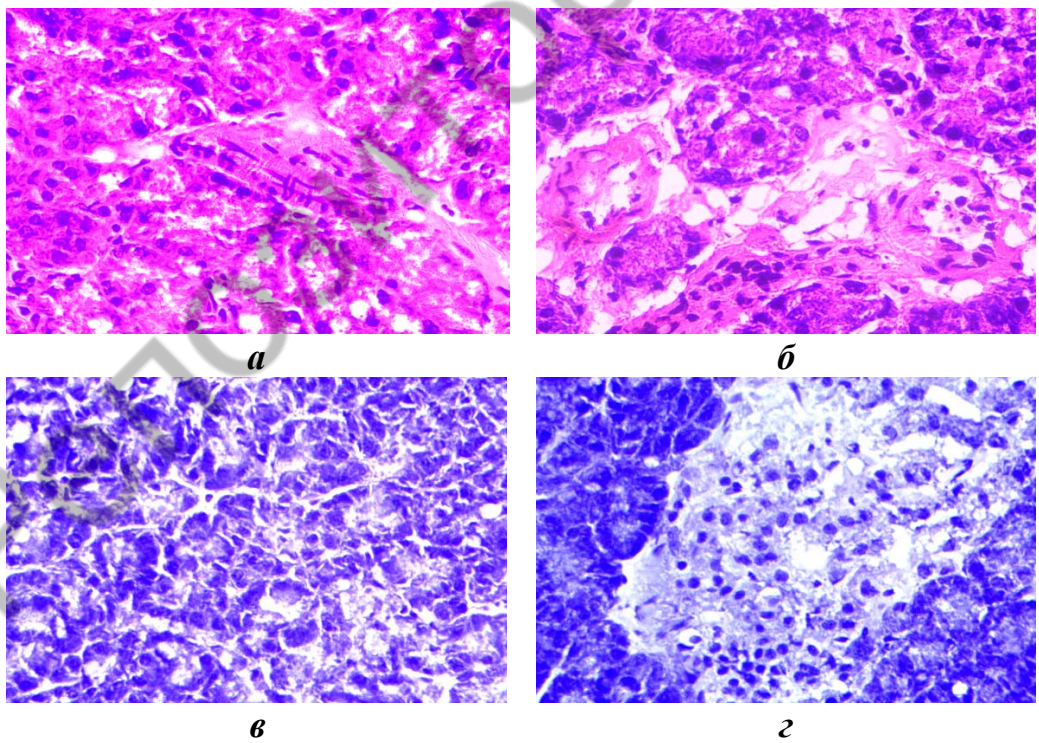


*Рис. 1*. Гистоструктура поджелудочной железы крысы после введения мерказолила в дозе 5 мг/кг на фоне метаболического синдрома. Ув. × 400



Репозиторий БГМУ

В паренхиме органа наблюдались очаговые изменения структуры. Встречались участки с нормальным строением, не отличающие от контрольной группы. На других участках в экзокринной части органа ацинусы практически не содержали зимогеновых гранул (рис. 1, *в*). Ядра ацинарных клеток различной формы: как округлые, так и уплощенные. Среди экзокринной паренхимы встречались крупные скопления лимфоцитарного инфильтрата. Местами наблюдался межацинарный отек. В островках Лангерганса среди расширенных капилляров обнаруживалась диффузная лимфоцитарная инфильтрация (рис. 1, *г*). При окраске препаратов поджелудочной железы суданом скопления липидных капель наблюдались не только в соединительно-тканных прослойках, но и среди паренхимы органа. Иногда эти капли выглядели частично опустошенными.

Введение мерказолила на фоне метаболического синдрома вызывало угнетение аэробного энергообразования в сохраненных эндотелиоцитах артериол поджелудочной железы. Активность СДГ снижалась на 30,9 % ($p \leq 0,05$) по сравнению с контрольными значениями и на 24,6 % ($p \leq 0,05$) по сравнению с группой при введении мерказолила крысам, находившимся на стандартном рационе питания. Активность ЛДГ не подвергалась значимым изменениям и отличалась от контроля на 2,1 % ($p > 0,05$).

**Выводы.** Моделирование экспериментального гипотиреоза путем введения мерказолила в дозе 5 мг/кг на фоне метаболического синдрома приводило к более выраженным деструктивно-дистрофическим изменениям в микроциркуляторном русле поджелудочной железы, чем при введении препарата крыс, находившимся на стандартном рационе питания. Чаще выявлялся спазм артериол, нарушение эндотелиальной выстилки сосудов, вследствие чего обнаруживались диапедезные кровоизлияния в паренхиму и геморрагическое пропитывание стенок сосудов. В данной группе крыс изменения в паренхиме выявлялись преимущественно в ее экзокринной части и указывали на угнетение специфической функции ацинарных клеток. Данные гистохимического исследования говорили о снижении энергетического потенциала сохраненных эндотелиоцитов артериол.

**ЛИТЕРАТУРА**

1. *Чернух, А. М.* Микроциркуляция / А. М. Чернух, П. Н. Александров, О. В. Алексеев. Москва : Медицина, 1975. 456 с.

2. *Experimental* models of metabolic syndrome in rats / S. Gancheva [et al.] // Scripta Scientifica Medica. 2015. Vol. 47, N 2. P. 14–21.

Репозиторий БГМУ