

МИНИСТЕРСТВО ЗДРАВООХРАНЕНИЯ РЕСПУБЛИКИ БЕЛАРУСЬ
БЕЛОРУССКИЙ ГОСУДАРСТВЕННЫЙ МЕДИЦИНСКИЙ УНИВЕРСИТЕТ
КАФЕДРА БЕЛОРУССКОГО И РУССКОГО ЯЗЫКОВ

М. Е. Будько, П. В. Сушкевич

ЗНАКОМИМСЯ С АНАТОМИЕЙ

Учебно-методическое пособие

3-е издание



Минск БГМУ 2019

УДК 611(811.161.1)(075.8)
ББК 81.2Рус-923
Б90

Рекомендовано Научно-методическим советом университета в качестве
учебно-методического пособия 20.03.2019 г., протокол № 7

Рецензенты: ст. преп. каф. белорусского и русского языков Белорусского государственного медицинского университета Н. Н. Людчик; канд. пед. наук, доц. каф. теории и методики преподавания русского языка как иностранного Белорусского государственного университета Н. Л. Шибко

Консультант канд. мед. наук, доц., зав. каф. морфологии человека Белорусского государственного медицинского университета Н. В. Синельникова

Будько, М. Е.

Б90 Знакомимся с анатомией : учебно-методическое пособие / М. Е. Будько, П. В. Сушкевич. – 3-е изд. – Минск : БГМУ, 2019. – 52 с.

ISBN 978-985-21-0276-6.

Представлены адаптированные тексты по анатомии человека, которые сопровождаются предтекстовыми, притекстовыми и послетекстовыми заданиями. Первое издание вышло в 2011 году.

Предназначено для студентов 1-го курса медицинского факультета иностранных учащихся, обучающихся по специальности «Стоматология».

УДК 611(811.161.1)(075.8)
ББК 81.2Рус-923

Учебное издание

Будько Майя Евгеньевна
Сушкевич Полина Всеволодовна

ЗНАКОМИМСЯ С АНАТОМИЕЙ

Учебно-методическое пособие

3-е издание

Ответственная за выпуск Т. Н. Мельникова
Компьютерный набор Н. В. Дмитриевой
Корректор Ю. В. Киселёва
Компьютерная вёрстка А. В. Янушкевич

Подписано в печать 11.04.19. Формат 60 × 84/16. Бумага писчая «Снегурочка».

Ризография. Гарнитура «Times».

Усл. печ. л. 3,02. Уч.-изд. л. 2,38. Тираж 50 экз. Заказ 218.

Издатель и полиграфическое исполнение: учреждение образования
«Белорусский государственный медицинский университет».

Свидетельство о государственной регистрации издателя, изготовителя,
распространителя печатных изданий № 1/187 от 18.02.2014.

Ул. Ленинградская, 6, 220006, Минск.

ISBN 978-985-21-0276-6

© Будько М. Е., Сушкевич П. В., 2019

© УО «Белорусский государственный
медицинский университет», 2019

ВВЕДЕНИЕ

Предлагаемое учебно-методическое пособие адресовано иностранным студентам 1-го курса, обучающимся по специальности 1-79-01-07 «Стоматология».

Цель издания — совершенствование знаний и умений в области русского языка, необходимых для решения коммуникативных задач в процессе овладения специальностью. Учебно-методическое пособие предусматривает отработку навыков и умений чтения и говорения, активизацию общенаучной и медицинской терминологической лексики и синтаксических конструкций, характерных для научного стиля речи. Издание рассчитано на работу в аудитории под руководством преподавателя.

Представленный текстовый материал соответствует программе по анатомии человека для студентов-стоматологов 1-го курса. Учебно-методическое пособие состоит из 10 разделов, включающих адаптированные тексты, предтекстовые, притекстовые и послетекстовые задания и упражнения.

В предтекстовых заданиях снимаются лексические и синтаксические трудности текста. В издании представлены различные виды лексико-грамматических упражнений: подобрать синонимы (антонимы), образовывать существительные от глаголов, прилагательные — от существительных, причастия — от глаголов, подобрать родственные слова и др. В упражнениях содержится также материал для повторения лексики, предложно-падежной системы и основных грамматических частей речи.

Притекстовые задания содержат инструкции для чтения текста.

В послетекстовых заданиях контролируется уровень понимания, осмысления и воспроизведения содержащейся в тексте информации (например, определить, в каких из данных предложений содержится истинная информация, а в каких — ложная, выбрать правильные ответы на вопросы по содержанию текста, закончить предложения, использовать различные средства организации связного текста при построении высказывания и др.). В заданиях отрабатывается умение производить синонимическую замену лексических единиц, терминологических и глагольно-именных словосочетаний, замену активных конструкций пассивными и наоборот. Даются упражнения на употребление наиболее характерных для научного стиля речи конструкций.

Учебно-методическое пособие рассчитано на 50–70 часов аудиторной работы (в зависимости от уровня владения языком).

Тема 1. МОРФОЛОГИЯ ЧЕЛОВЕКА КАК НАУКА

1. Прочитайте слова-термины и их определения.

Профилактика — действия, направленные на предупреждение заболевания.

Диагностика — постановка диагноза.

Диагноз — врачебное заключение о природе заболевания и о состоянии пациента.

Пациент — человек, которому оказывается медицинская помощь.

Рецидив — возврат клинических проявлений болезни.

Ультразвуковое исследование (УЗИ) — метод диагностики, основанный на регистрации отражения высокочастотных ультразвуковых волн.

Эндоскопический метод — метод исследования полых органов путём введения в них специальных приборов с осветительной и оптической системами.

Симптом — признак болезни.

2. От существительных в скобках образуйте прилагательные.

Модель: (рот) полость — ротовая полость.

(Патология) процесс, (норма) форма, (система) анатомия, (топография) анатомия, (состав) часть, (пространство) взаимоотношения, (клетка) пространство, (структура) компоненты, (клиника) диагноз, (анатомия) терминология, (сосед) образования, (фундамент) база, (клиника) дисциплины.

3. К данным словам подберите антонимы. Используйте слова для справок.

Практический, макроскопический, вертикальный, передний, верхний, глубокий, наружный.

Слова для справок: микроскопический, внутренний, теоретический, задний, поверхностный, нижний, горизонтальный.

4. От прилагательных образуйте существительные с помощью суффикса *-ость*.

Модель: деятельный — деятельность.

Необходимый, системный, специальный, закономерный, функциональный, плоский, противоположный, полый.

5. Прочитайте сложные слова. Определите, от каких слов они образованы.

Близлежащий, зубочелюстной, ядерно-магнитный, антропометрический, многоклеточный, внутриутробный, противоположный, взаимоотношения.

6. Из данных слов составьте словосочетания.

а) *Модель:* заболевания – органы → заболевания органов.

Деятельность – врач-стоматолог; органы – ротовая полость; структуры – голова и шея; функции – поражённые структуры; состояние – пациент; тело – мёртвый человек; знание – органы; строение – организм, клетка; органы – различные системы; расположение – части тела.

б) *Модель*: являться (чем?) – основные части → являться основными частями.

Изучать (что?) – форма и строение; разделять (на что?) – правая и левая половины; делить (на что?) – верхняя и нижняя части; называться (чем?) – медиальные, латеральные, срединные образования; лежать (между чем?) – два соседних образования.

7. Замените именные словосочетания глагольными.

Модель: предотвращение рецидива – предотвратить рецидив.

Лечение заболеваний, восстановление формы и функции, поражение органов, знание морфологии, рассечение тела, рассмотрение препаратов, использование методов, изучение клинических дисциплин.

8. Составьте и запишите предложения, используя конструкции.

Что включает в себя что:

Практическая деятельность врача-стоматолога – профилактика, диагностика и лечение заболеваний органов ротовой полости.

Что представляет собой что:

Морфология человека – комплекс наук.

Что применяется для чего:

Рентгенологический, ультразвуковой и эндоскопический методы – подтверждение клинического диагноза.

Что входит в состав чего:

Специальные определения – многие анатомические термины.

Что служит для чего:

Анатомическая терминология – точное описание расположения частей тела, органов и других анатомических образований.

9. Прочитайте текст. Подумайте, на сколько основных частей можно разделить данный текст.

Морфология человека как наука

Практическая деятельность врача-стоматолога включает в себя профилактику, диагностику и лечение заболеваний органов полости рта, а также близлежащих структур головы и шеи. Цель лечения — локализация патологического процесса, предотвращение его рецидива, восстановление нормальной формы и функции поражённых структур. Вместе с тем стоматологу надо уметь оценивать общее состояние пациента, уметь диагностировать системные заболевания и поражения органов, расположенных за пределами головы и шеи. Всё это определяет необходимость глубокого знания морфологии не только органов зубочелюстной системы человека, но также и других его органов и систем.

Морфология человека представляет собой комплекс наук, изучающих форму и строение организма и отдельных его частей на всех уровнях. Её основными дисциплинами являются анатомия человека, топографическая анатомия, гистология с цитологией и эмбриологией.

Системная (макроскопическая) анатомия — наука о строении организма в целом, отдельных его органов и систем. Для их изучения в ней используется прежде всего метод препарирования, т. е. послойного рассечения тела мёртвого человека с последующим рассмотрением препаратов невооружённым глазом. Анатомию отдельных органов у живого человека можно изучать с использованием рентгенологического, ультразвукового, эндоскопического, антропометрического методов исследования, а также методов компьютерной томографии и ядерно-магнитного резонанса. Эти методы являются диагностическими и применяются для подтверждения клинического диагноза.

Топографическая (клиническая) анатомия изучает пространственные взаимоотношения органов различных систем, а также сосудов, нервов и клеточных пространств. Специфика взаиморасположения органов помогает объяснить причину возникновения того или иного симптома и представляет интерес для врача любой специальности.

Гистология — наука, изучающая закономерности развития, строения и функции тканей многоклеточных животных и человека. Составной частью гистологии является цитология. Цитология — это учение о клетке и её основных структурных компонентах. Эмбриология — наука, которая изучает процесс образования и внутриутробного развития организма в целом и отдельных его частей.

В морфологии человека используется ряд специальных терминов. Анатомическая терминология служит для точного описания расположения частей тела, органов и других анатомических образований в пространстве и по отношению друг к другу. Понятие «анатомическая позиция» подразумевает положение тела стоящего прямо человека, у которого руки опущены, а ладони обращены вперёд.

В анатомии расположение всех органов описывается относительно трёх взаимно перпендикулярных плоскостей. Сагиттальная плоскость располагается вертикально и разделяет тело на правую и левую половины. Под прямым углом к срединной плоскости проходит фронтальная плоскость, которая вертикально делит тело на переднюю и заднюю половины. Горизонтальная, или поперечная, плоскость делит тело на верхнюю и нижнюю части.

Для обозначения положения органов (частей тела) в пространстве, а также их качественной характеристики в состав многих анатомических терминов входят специальные определения. Образования, лежащие ближе к срединной плоскости, называют *медиальными*, а те, которые лежат дальше

от срединной плоскости, — *латеральными*. Образования, расположенные на срединной плоскости, называются *срединными*. Если орган лежит между двумя соседними образованиями, его называют *промежуточным*.

Для указания на расположение органа или его части ближе к центру тела используется термин *проксимальный*. Значение этого термина противоположно значению термина *дистальный*. При описании положения органов, залегающих на различной глубине, используют определения *глубокий* и *поверхностный*. Понятия *наружный* и *внутренний* употребляют при описании положения структур по отношению к различным полостям тела. *Краниальный* — значит расположенный ближе к голове, *каудальный* — расположенный ближе к копчиковому отделу позвоночного столба.

Знания по морфологии человека в будущем используются в качестве фундаментальной базы для изучения специальных клинических дисциплин.

10. Дайте названия выделенным вами смысловым фрагментам текста и запишите их в виде назывного плана.

11. Ответьте на вопросы.

1. Что включает в себя практическая деятельность врача-стоматолога?
2. Какова цель лечения?
3. Для чего врачу-стоматологу необходимы знания морфологии человека?
4. Что такое морфология человека? Какие дисциплины она включает?
5. Какой метод исследования является основным в системной анатомии?
6. Какие методы используются в анатомии как диагностические?
7. Что изучает топографическая анатомия?
8. Что изучают гистология, цитология, эмбриология?
9. Относительно каких трёх плоскостей описывается расположение органов в анатомии?
10. Какие определения входят в состав многих анатомических терминов?
11. Для чего нужны знания по морфологии человека?

12. Выберите окончание предложений в соответствии с содержанием текста.

1. Морфология человека представляет собой комплекс наук, изучающих ...	а) ... пространственные взаимоотношения органов различных систем, а также сосудов, нервов и клеточных пространств.
2. Системная (макроскопическая) анатомия — наука...	б) ... закономерности развития, строения и функции тканей многоклеточных животных и человека.

3. Топографическая (клиническая) анатомия изучает...	в) ... о строении организма в целом, отдельных его органов и систем.
4. Гистология — наука, изучающая ...	г) ... форму и строение организма и отдельных его частей на всех уровнях.
5. Цитология — это учение ...	д) ... процесс образования и внутриутробного развития организма в целом и отдельных его частей.
6. Эмбриология — наука, которая изучает ...	е) ... о клетке и её основных структурных компонентах.

13. Закончите предложения в соответствии с информацией текста.

1. Сагиттальная плоскость располагается вертикально и разделяет тело на

2. Фронтальная плоскость вертикально делит тело на

3. Горизонтальная, или поперечная, плоскость делит тело на

14. Вставьте в предложения необходимые определения.

1. Образования, лежащие ближе к срединной плоскости, называют ..., а те, которые лежат дальше от срединной плоскости, называют

2. Образования, расположенные на срединной плоскости, называются

3. Если орган лежит между двумя соседними образованиями, его называют

4. Значение термина *проксимальный* противоположно значению термина

5. При описании положения органов, залегающих на различной глубине, используют термины ... и

6. Понятия ... и ... употребляют при описании положения структур по отношению к различным полостям тела.

15. В данных предложениях употребите глагол нужного вида.

1. Основными частями морфологии человека (являться—явиться) анатомия человека, топографическая анатомия, гистология с цитологией и эмбриологией.

2. Топографическая анатомия (изучать—изучить) пространственные взаимоотношения органов различных систем, а также сосудов, нервов и клеточных пространств.

3. Под прямым углом к срединной плоскости (проходить—пройти) фронтальная плоскость.

4. Понятия *наружный* и *внутренний* (употреблять—употребить) при описании положения структур по отношению к различным полостям тела.

16. Замените выделенные конструкции предложениями со словом *который*.

1. Врач-стоматолог должен уметь диагностировать системные заболевания и поражения органов, *расположенных за пределами головы и шеи*.

2. Гистология — наука, *изучающая закономерности развития, строения и функции тканей многоклеточных животных и человека*.

3. Понятие «анатомическая позиция» подразумевает положение тела человека, *стоящего прямо*, у которого руки опущены, а ладони обращены вперёд.

4. Образования, *лежащие ближе к срединной плоскости*, называют медиальными.

5. При описании положения органов, *залегающих на различной глубине*, используют определения глубокий и поверхностный.

17. Трансформируйте данные предложения, используя конструкции *что является чем; что — это что*.

1. Системная анатомия — наука о строении организма в целом, отдельных его органов и систем.

2. Проксимальный — термин, указывающий на расположение органа или его части ближе к центру тела.

3. В руке человека плечо — проксимальный отдел, а кисть — дистальный.

4. Рентгенологический, ультразвуковой и эндоскопический методы исследования являются диагностическими методами.

5. Составной частью гистологии является цитология.

6. Основными частями морфологии человека являются анатомия человека, топографическая анатомия, гистология с цитологией и эмбриологией.

18. Поставьте вопросы к выделенным словам.

1. Врач-стоматолог должен глубоко знать морфологию *не только органов зубочелюстной системы человека, но также и других его органов и систем*.

2. Специфика взаиморасположения органов представляет интерес *для врача любой специальности*.

3. *Диагностические* методы применяются для подтверждения клинического диагноза.

4. Знания по морфологии человека в будущем используются *в качестве фундаментальной базы для изучения специальных клинических дисциплин*.

19. Скажите, что такое анатомическая позиция, и продемонстрируйте её.

20. Сравните составленный вами план с данным планом.

1. Практическая деятельность врача-стоматолога.

а) цель лечения;

б) необходимость знания морфологии человека для стоматологов.

2. Морфология человека и её основные части:

а) системная анатомия как наука;

б) метод препарирования — основной метод исследования;

в) диагностические методы исследования;

г) объекты изучения топографической анатомии;

д) гистология с эмбриологией.

3. Анатомическая терминология:

а) три взаимно перпендикулярные плоскости в анатомии;

б) специальные определения в анатомии (медиальный, латеральный, срединный, промежуточный, проксимальный, дистальный, глубокий, поверхностный, наружный, внутренний, краниальный, каудальный).

21. Перескажите содержание текста «Морфология человека как наука» по плану.

Тема 2. ОБЩАЯ ХАРАКТЕРИСТИКА ЧЕРЕПА. ЛОБНАЯ КОСТЬ

1. Прочитайте слова, определите их значение по словарю.

Решётчатый, вдавление, полость, выпуклый, вогнутый, опора, защита, бугор, дуга, край, глазница, вырезка, чешуя, клин.

2. Прочитайте слова-термины и их объяснения.

Сошник — непарная кость лицевого черепа.

Глабелла (надпереносье) — участок лобной кости между лобными буграми и надбровными дугами.

Латеральный — боковой; удалённый от средней линии.

Верхний сагиттальный синус — канал, образованный расщеплением твёрдой мозговой оболочки.

Пазуха — полость внутри кости, заполненная воздухом.

Апертура — отверстие лобной пазухи.

Борозда — углубление в поверхности полушарий головного мозга.

Извилины — возвышение рельефа между бороздами.

3. От данных существительных образуйте прилагательные.

Череп, голова, мозг, лицо, лоб, затылок, пара, небо, слеза, нос, глаз, ось.

От данных существительных образуйте прилагательные с помощью суффикса -чат-.

Чешуя, отросток, пластинка, решётка.

Определите, от каких слов образованы данные сложные прилагательные.

Клиновидный, воздухоносный, пищеварительный.

4. Скажите, с помощью каких приставок образованы данные слова.

Подъязычный, надглазничный, надбровный, надпереносье.

5. Образуйте существительные от данные глаголов.

Модель: вдавить — вдавление.

Вырезать, защитить, образовать, расположиться, происходить, углублять, возвышать.

6. Из данных слов составьте словосочетания.

Модель: органы – зрение → органы зрения.

а) Кости – череп; органы – слух, обоняние и вкус; отделы – пищеварительная и дыхательная система; борозда – верхний сагиттальный синус; рельеф – вдавления; ямка – слёзная железа; апертуры – лобная пазуха.

б) Состоять (из чего?) – кости, лобная чешуя, две глазничные части, носовая часть; служить (чем?) – опора, защита; подразделяться (на что?) – два отдела; входить в состав (чего?) – лицевой череп; отходить (от чего?) – лобная чешуя.

7. Определите, чем отличаются данные слова. Объясните разницу в их значении.

Вдавить, выдавить, задавить, придавить, сдавить, отдавить.

Делить, разделить, подразделить, поделить, отделить.

Входить, выходить, отходить, переходить, проходить, заходить, уходить.

8. Прочитайте текст. Будьте готовы ответить на вопросы по содержанию текста.

Общая характеристика черепа. Лобная кость

Череп, часть осевого скелета человека, состоит из 23 костей. Кости черепа служат опорой и защитой для расположенных в области головы анатомических образований. В полостях черепа располагаются головной мозг, органы зрения, слуха, обоняния, вкуса, начальные отделы пищеварительной и дыхательной систем.

Череп подразделяется на два отдела: мозговой череп и лицевой череп. У человека мозговой череп по размерам больше лицевого. В состав мозгового черепа входят 8 костей: две парные (теменная и височная) и четыре непарные (лобная, затылочная, клиновидная и решётчатая). В состав лицевого черепа входят 15 костей: шесть из них парные (нёбная, скуловая, слёзная, носовая, верхняя челюсть и нижняя носовая раковина) и три непарные (нижняя челюсть, сошник и подъязычная кость).

Одной из частей мозгового черепа является лобная кость. Она состоит из лобной чешуи, двух глазничных частей и носовой части. Лобная чешуя снаружи выпуклая, изнутри — вогнутая. На наружной поверхности лобной чешуи находятся лобные бугры, надбровные дуги, глабелла (надпереносье), надглазничный край, надглазничная вырезка. На внутренней поверхности лобной чешуи располагается борозда верхнего сагиттального синуса. Латерально от лобной чешуи отходит скуловой отросток.

Глазничные части лобной кости представляют собой две горизонтально расположенные пластинки. Верхняя поверхность каждой из них обращена в полость черепа, а нижняя — в глазницу. На верхней поверхности заметен рельеф вдавлений от извилин мозга. На нижней поверхности латерально располагается ямка слёзной железы. Глазничные части разде-

лены решётчатой вырезкой. Носовая часть лобной кости находится между глазничными частями. На носовой части имеется носовая ость, по обе стороны от которой располагаются апертуры (отверстия) лобной пазухи. Лобная пазуха — это воздухоносная полость, расположенная в толще кости на уровне надбровных дуг и глабеллы.

9. Ответьте на вопросы.

1. Сколько костей входит в состав черепа?
2. Какова функция черепа?
3. Что располагается в полостях черепа?
4. На какие отделы подразделяется череп?
5. Сколько костей входит в состав мозгового черепа?
6. Сколько костей входит в состав лицевого черепа?
7. Какие кости черепа являются парными и какие – непарными?

10. Подберите верные ответы на следующие вопросы.

<ol style="list-style-type: none"> 1. Из чего состоит лобная кость? 2. Какую форму имеет лобная чешуя снаружи и изнутри? 3. Что находится на наружной поверхности лобной чешуи? 4. Что находится на внутренней поверхности лобной чешуи? 5. Что отходит от лобной чешуи латерально? 6. Что представляют собой глазничные части? 7. Куда обращены верхняя и нижняя поверхности глазничных частей? 8. Что можно увидеть на верхней поверхности глазничных частей? 9. Чем разделены глазничные части? 10. Где располагаются апертуры лобной пазухи? 11. Что представляет собой лобная пазуха? 12. Где расположена лобная пазуха? 	<ol style="list-style-type: none"> а) Воздухоносную полость. б) Из лобной чешуи, двух глазничных частей, носовой части. в) Рельеф вдавлений от извилин мозга. г) Снаружи — выпуклую, изнутри — вогнутую. д) В толще кости на уровне надбровных дуг и глабеллы. е) Две горизонтально расположенные пластинки. ж) Решётчатой вырезкой. з) Скуловой отросток. и) В полость черепа, в глазницу. к) По обе стороны от носовой ости. л) Лобные бугры, надбровные дуги, глабелла, надглазничный край, надглазничная вырезка. м) Борозда верхнего сагиттального синуса.
---	---

11. Прочитайте и запомните следующие конструкции:

- Что служит опорой для чего.*
- Что располагается в чём (где).*
- Что подразделяется на что.*
- Что входит в состав чего.*
- Что обращено во что (куда).*
- Что отходит от чего.*
- Что представляет собой что.*

Найдите в тексте предложения, которые построены в соответствии с данными конструкциями, прочитайте их.

12. Закончите данные предложения в соответствии с содержанием текста.

1. В полостях черепа располагаются
2. В состав мозгового черепа входят... .
3. В состав лицевого черепа входят
4. На наружной поверхности лобной чешуи находятся
5. На внутренней поверхности лобной чешуи располагается... .

13. Найдите в данных предложениях краткие причастия и определите, от каких глаголов они образованы.

1. Верхняя поверхность глазничных частей обращена в полость черепа.
2. На верхней поверхности глазничных частей заметен рельеф вдавлений от извилин мозга.
3. Две глазничные части разделены решётчатой вырезкой.

Заполните таблицу.

Краткое причастие м. р.	Краткое причастие ж. р.	Краткое причастие ср. р.	Краткое причастие мн. ч.	Полное причастие

14. В данных предложениях употребите необходимые предлоги.

1. Кости черепа служат опорой и защитой ... расположенных ... области головы анатомических образований.
2. ... состав лицевого черепа входят 15 костей: шесть ... них парные и три непарные.
3. Носовая часть находится ... двумя глазничными частями и ... виде подковы окружает решётчатую вырезку.
4. ... носовой части имеется носовая ость, ... обе стороны ... которой располагаются апертуры лобной пазухи.

15. Трансформируйте предложения, используя конструкции *что является чем; что входит в состав чего*.

1. Череп — часть осевого скелета человека.
2. Кости черепа — опора и защита для расположенных в области головы анатомических образований.
3. Глазничные части — две горизонтально расположенные пластинки.
4. Лобная пазуха — воздухоносная полость, расположенная в толще кости на уровне надбровных дуг и глабеллы.
5. Череп состоит из двадцати трёх костей.
6. Мозговой череп состоит из восьми костей.
7. Лобная кость состоит из лобной чешуи, двух глазничных частей и носовой части.

16. В следующих предложениях выделенную конструкцию замените предложением со словом *который*.

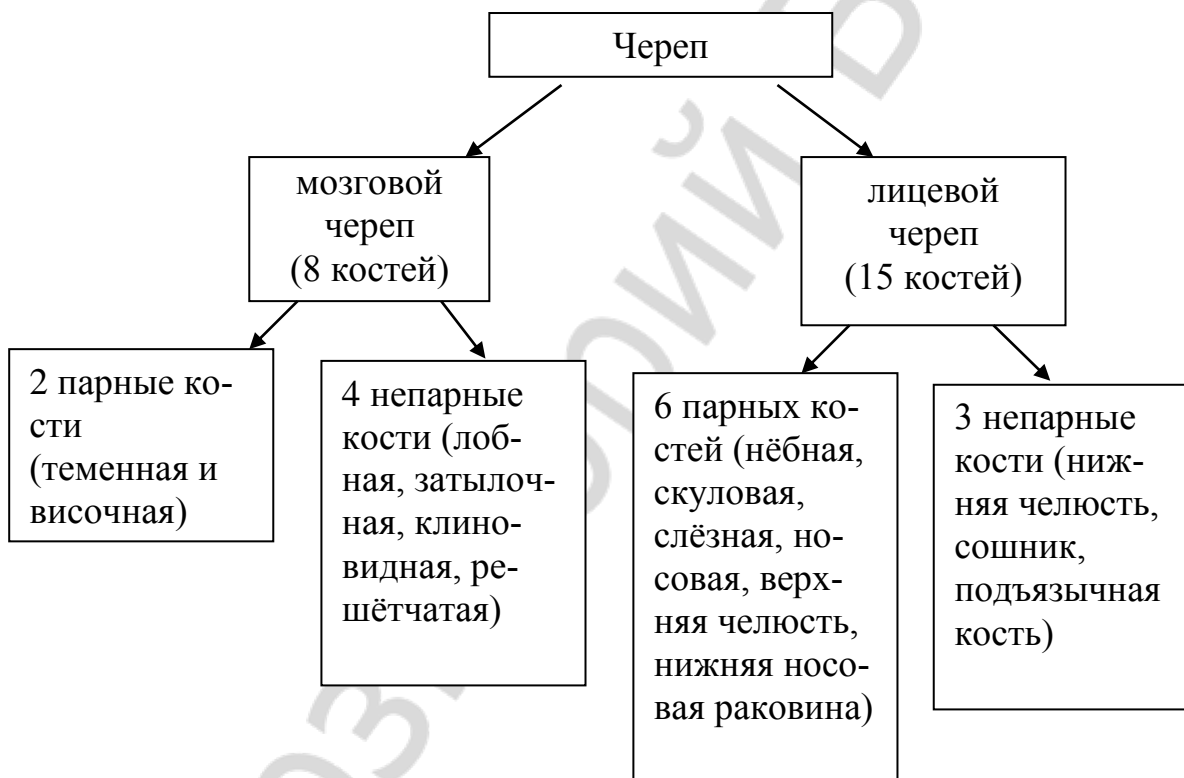
1. На верхней поверхности, *обращённой в полость черепа*, заметен рельеф вдавлений от извилин мозга.

2. На нижней поверхности, *обращённой в глазницу*, латерально располагается ямка слёзной железы.

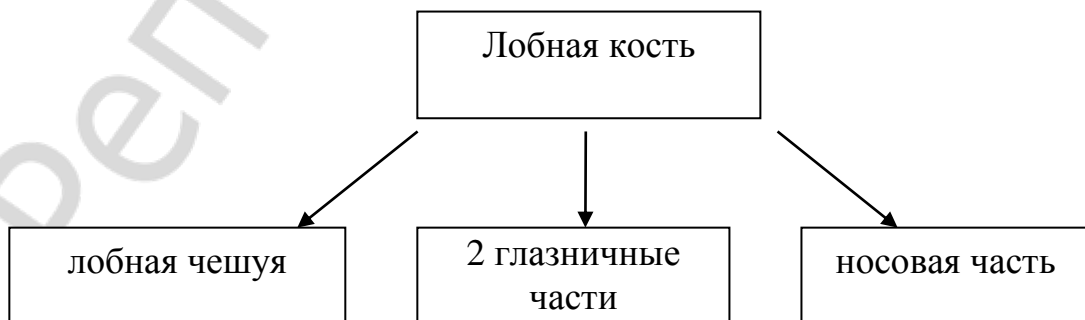
3. Лобная пазуха — воздухоносная полость, *расположенная в толще кости на уровне надбровных дуг и глабеллы*.

4. Сошник — непарная кость лицевого черепа, *расположенная в носовой полости*.

17. По следующей схеме расскажите о строении черепа. Используйте конструкции: что состоит из чего; что входит в состав чего; что подразделяется на что; что представлено чем; что включает в себя что.



18. Пользуясь схемой, расскажите, из чего состоит лобная кость.



Тема 3. ТЕМЕННАЯ И ЗАТЫЛОЧНАЯ КОСТИ

1. Прочитайте слова-термины и их объяснения.

Выйная линия — возвышение на наружной поверхности чешуи затылочной кости.

Сагиттальный — расположенный в переднезаднем направлении.

Поперечный синус — парный канал твёрдой мозговой оболочки, расположенный на внутренней поверхности чешуи затылочной кости.

Мыщелок — утолщённое анатомическое образование кости, несущее суставную поверхность.

Латеральный — боковой; удалённый от средней линии.

Яремная вырезка — углубление латерального края боковой части затылочной кости.

Менингеальный — относящийся к мозговым оболочкам.

2. Определите, от каких существительных образованы данные прилагательные.

Затылочная, чешуйчатый, позвоночный, теменной, височный, поверхностный, лобный, верхний, нижний, массивный, кожный, шейный, мышцелковый, парный.

3. Проанализируйте структуру и значение сложных слов.

Крестообразный, четырёхугольный, сигмовидный, клиновидный, сосцевидный.

4. Объясните разницу в понятиях.

Затылочная чешуя, затылочное отверстие, затылочный выступ, затылочный гребень.

5. К данным словам подберите:

а) *синонимы*: соединяться, располагаться, прощупывать;

б) *антонимы*: наружный, выпуклый, верхний, поперёк, позади.

Слова для справок: вдоль, находиться, вогнутый, нижний, спереди, пальпировать, внутренний, сочленяться.

6. Слова, данные в скобках, употребите в правильной грамматической форме.

Состоять из (четыре части); окружать (большое затылочное отверстие); соединяться с (позвоночный канал; первый шейный позвонок); иметь (наружная и внутренняя поверхность); проходить через (основание мышцелка); участвовать в (образование); различать (четыре края); находиться в (центр).

7. При помощи суффикса *-ени-* образуйте от глаголов существительные.

Соединять, возвышать, располагать, направлять.

8. Объясните значение глаголов с разными приставками.

Вырезать, отрезать, срезать, разрезать, порезать.

Образуйте существительное от глагола *вырезать*.

9. Из данных слов составьте словосочетания.

Модель: полость – череп → полость черепа.

Борозды – верхний сагиттальный и поперечный синус; канал – подъязычный нерв; свод – череп; вид – пластинка; борозда – средняя менингеальная артерия.

10. Прочитайте текст. Подумайте, на сколько частей можно разделить этот текст.

Теменная и затылочная кости

В состав мозгового черепа входят две парные кости (теменная и височная) и четыре непарные кости (лобная, затылочная, клиновидная и решётчатая).

Теменная кость участвует в образовании свода черепа и имеет вид четырёхугольной пластинки. Она имеет наружную и внутреннюю поверхности. Наружная поверхность теменной кости выпуклая. На ней имеются теменной бугор, верхняя и нижняя височные линии. Внутренняя поверхность теменной кости вогнута и направлена в сторону мозга. На ней видны борозды верхнего сагиттального и сигмовидного синусов, а также борозда средней менингеальной артерии. В теменной кости различают четыре края (лобный, сагиттальный, затылочный, чешуйчатый) и четыре угла (лобный, клиновидный, затылочный, сосцевидный).

Затылочная кость состоит из четырёх частей: базилярной, двух латеральных частей и затылочной чешуи. Эти части окружают большое затылочное отверстие. Через него полость черепа соединяется с позвоночным каналом.

Затылочная чешуя — самая массивная часть затылочной кости. Она имеет наружную и внутреннюю поверхности. На выпуклой наружной поверхности располагаются наружный затылочный выступ, верхняя и нижняя выйные линии, наружный затылочный гребень. Наружный затылочный выступ находится в центре затылочной чешуи. Его можно прощупать через кожные покровы. На вогнутой внутренней поверхности затылочной чешуи располагаются крестообразное возвышение с внутренним затылочным выступом в центре, внутренний затылочный гребень, борозды верхнего сагиттального и поперечного синусов.

Латеральные части затылочной кости имеют мыщелки для соединения с первым шейным позвонком (атлантом). Через основание мыщелка проходит канал подъязычного нерва, позади мыщелка располагается мыщелковая ямка. Латерально от затылочного мыщелка находится яремная вырезка.

11. Составьте вопросный план текста.

12. Выберите окончания предложений в соответствии с содержанием текста.

1. Затылочная кость состоит из ...	а) ... наружную и внутреннюю поверхности.
2. Затылочная чешуя имеет ...	б) ... наружный затылочный выступ, верхняя и нижняя выйные линии, наружный затылочный гребень.
3. На выпуклой наружной поверхности затылочной чешуи располагаются ...	в) ... яремная вырезка.
4. Латерально от затылочного мышелка находится ...	г) ... четырёх частей: базилярной, двух латеральных частей и затылочной чешуи.
5. На наружной поверхности теменной кости имеются ...	д) ... теменной бугор, верхняя и нижняя височные линии.

13. Пользуясь текстом, подберите к данным существительным необходимые прилагательные и запишите полученные словосочетания.

Чешуя, выступ, линия, гребень, возвышение, синус, мышелок, позвонок, нерв, ямка, вырезка, бугор, покровы, артерия.

14. Вставьте вместо точек подходящие по смыслу прилагательные.

1. ... кость участвует в образовании свода черепа и имеет вид ... пластинки.
2. ... поверхность теменной кости ... и направлена в сторону мозга.
3. Части затылочной кости окружают ... отверстие.
4. Через большое затылочное отверстие полость черепа соединяется с ... каналом.
5. Затылочная чешуя имеет ... и ... поверхности.

15. Найдите в тексте предложения, которые построены по следующим конструкциям, и прочитайте их:

Что состоит из чего.

Что окружает что.

Что располагается где.

Что проходит через что.

Что участвует в образовании чего.

Что имеет что.

Что различают в чём (где).

16. Трансформируйте предложения, используя конструкции *что является чем; что включает в себя что; что состоит из чего.*

1. Затылочная чешуя — самая массивная часть затылочной кости.
2. Затылочная кость состоит из четырёх частей.
3. В состав мозгового черепа входят две парные кости и четыре непарные.

17. Используя информацию текста, найдите «лишнее» и слово или словосочетание.

1. Теменной бугор, верхняя и нижняя височные линии, затылочная кость.

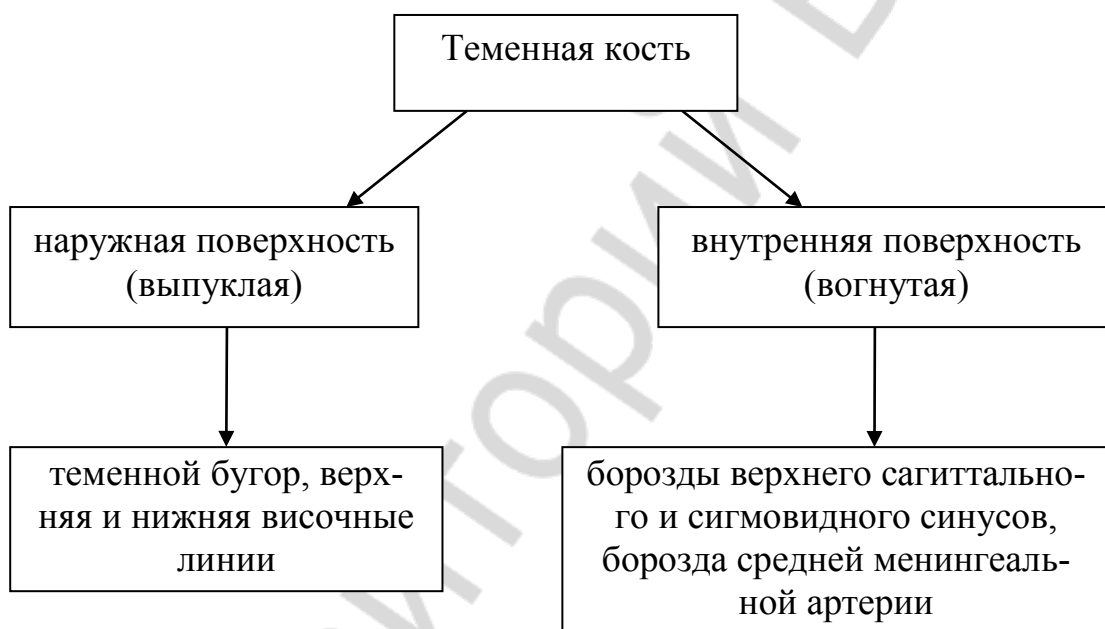2. Четыре края: лобный, сагиттальный, затылочный, клиновидный, чешуйчатый.

3. Четыре угла: лобный, клиновидный, затылочный, чешуйчатый, сосцевидный.

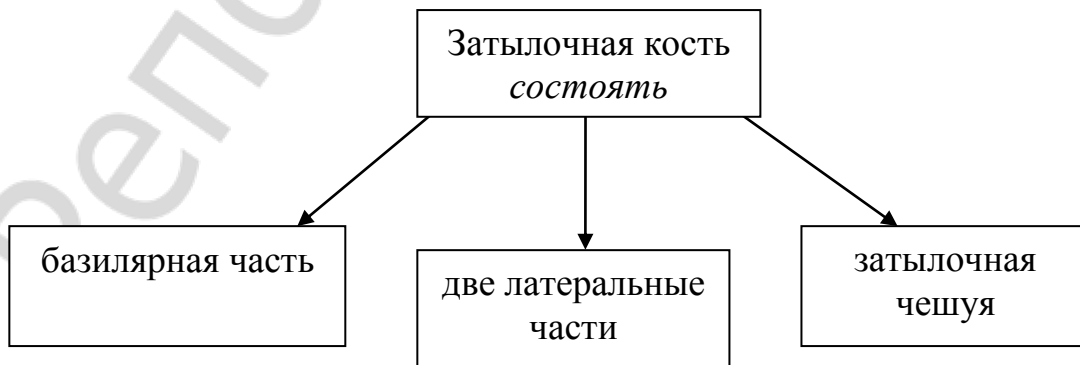
4. Наружный затылочный выступ, верхняя и нижняя височные линии, базилярная часть, наружный затылочный гребень.

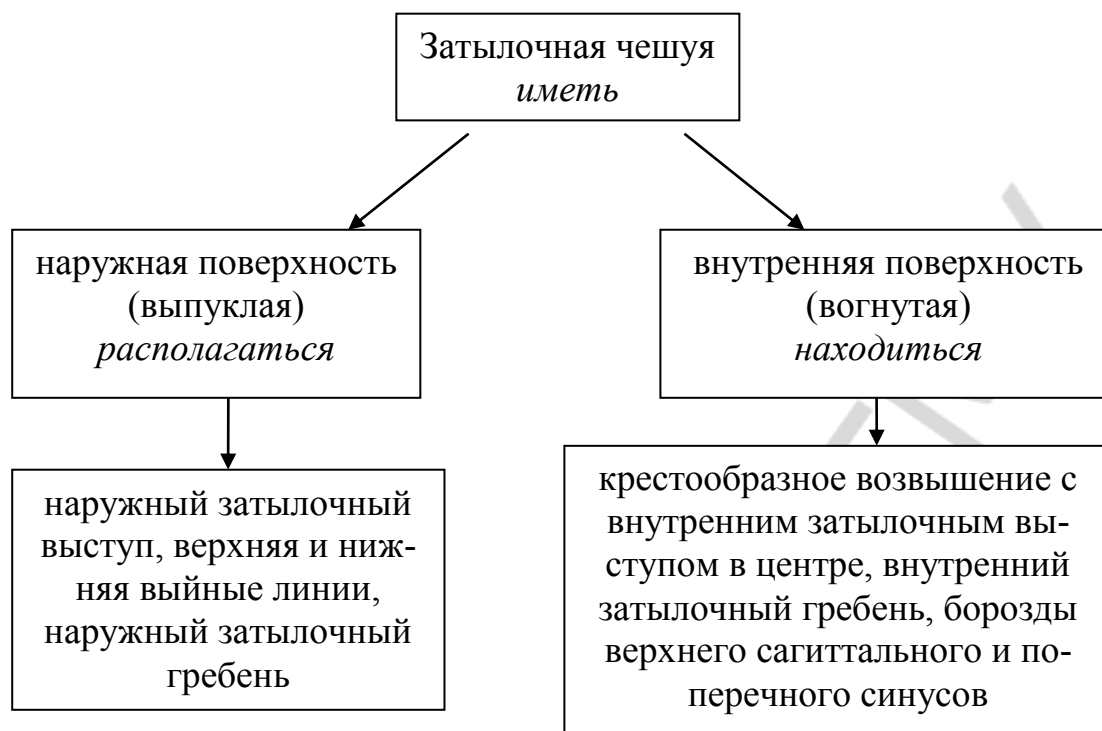
5. Крестообразное возвышение с внутренним затылочным выступом в центре, теменная кость, внутренний затылочный гребень, борозды верхнего сагиттального и поперечного синусов.

18. Пользуясь схемой, расскажите про теменную кость.



19. По приведённой схеме составьте рассказ о затылочной кости, используя данные глаголы.





Тема 4. ВИСОЧНАЯ КОСТЬ

1. Прочитайте слова-термины. Значения незнакомых слов определите по словарю.

Чешуйчатая часть, скуловой отросток, вдавления, мозговая оболочка, черепная ямка, тройничный нерв, барабанная перепонка.

2. К данным словам подберите антонимы. Используйте слова для справок.

Возвышение, прочность, соединять, передний, наружный, нижний, крупный, изогнутый, близкий, вниз, сзади, более, часто, вертикально.

Слова для справок: горизонтально, далёкий, разъединять, редко, верхний, хрупкость, внутренний, вверх, задний, мелкий, вдавление, менее, прямой, впереди.

3. От данных существительных образуйте прилагательные.

Виск, мозг, темя, скула, кость, череп, слух, сон, барабан, возраст.

4. От данных глаголов образуйте существительные.

Модель: существовать — существование.

Образовать, сливаться, повреждать, основать, прикреплять, располагаться, ограничивать, соединять, возвышаться, назвать.

5. На основе словообразовательного анализа определите значение данных слов.

Пальцевидный, височно-нижнечелюстной, равновесие, трёхсторонний, шиловидный, новорождённый.

6. Выберите нужную грамматическую форму глагола.

1. Мозговая поверхность (имеет / имеются) мозговые возвышения и пальцевидные вдавления.
2. В височной кости (располагает / располагается) много каналов.
3. У взрослых барабанная часть (ограничивает / ограничивается) снизу и сзади слуховое отверстие.
4. Скуловой отросток (соединяет / соединяется) со скуловой костью.
5. Пирамида (имеет / имеются) 3 поверхности: переднюю, заднюю и нижнюю.

7. Слова из скобок употребите в правильной грамматической форме.

1. Височная часть является (продукт) слияния нескольких костей.
2. Следы слияния (отдельные части) височной кости сохраняются на всю жизнь в виде щелей.
3. Чешуйчатая часть участвует в образовании (боковая стенка) и основания черепа.
4. Чешуйчатая часть представляет собой (вертикальная пластинка) с закруглённым краем.
5. Нижняя поверхность пирамиды видна только на (наружная поверхность) основания черепа.
6. Шиловидный отросток является (место) прикрепления мышц.

8. Подберите видовую пару к глаголам.

Называть, повреждать, образовывать, основывать, ограничивать, прикреплять, затягивать, напоминать, направлять, располагаться, сохраняться, соединяться, происходить, входить, вести, отходить, формировать.

9. Глагольные сочетания трансформируйте в именные.

Модель: участвовать в образовании — участие в образовании.

Соединяться с краем кости; ограничивать слуховое отверстие; располагаться в височной части; образовывать часть передней стенки; формировать слуховой проход.

10. Замените выделенную конструкцию предложением со словом *который*.

1. Височная кость является продуктом слияния нескольких костей, *самостоятельно существующих у некоторых животных.*
2. Чешуйчатая часть представляет собой пластинку с закруглённым краем, *соединяющимся с нижним краем теменной кости.*
3. Барабанная часть — это изогнутая пластинка, *расположенная вокруг наружного слухового прохода.*
4. Барабанная часть слухового прохода новорождённого представляет собой неполное кольцо, *затянутое барабанной перепонкой.*

11. Из данных слов составьте и запишите предложения.

1. Следы, слияние, отдельный, части, височный, кость, сохраняться, в виде, щели, на, весь, жизнь.
2. Она, участвовать, в, образование, височно-нижнечелюстной, сустав.
3. Передний, поверхность, входит, в, состав, средний, черепной, ямка.
4. Шиловидный, отросток, являться, место, прикрепление, мышцы.
5. Органы, слух, и, равновесие, нуждаться, в, надёжный, защита, от, повреждения.

12. Прочитайте текст. Будьте готовы ответить на вопросы по содержанию текста.

Височная кость

Височная кость — это парная кость мозгового отдела черепа. В височной кости расположены органы слуха и равновесия, в её каналах проходят сосуды и нервы. Она участвует в образовании височно-нижнечелюстного сустава. Височная кость является продуктом слияния нескольких костей, самостоятельно существующих у некоторых животных. Поэтому она состоит из трёх частей: чешуйчатой, каменистой (пирамиды) и барабанной. В течение первого года жизни они сливаются в единую кость. Следы слияния отдельных частей височной кости сохраняются в виде щелей на всю жизнь.

Чешуйчатая часть участвует в образовании боковой стенки и основания черепа. Она представляет собой вертикально расположенную пластинку с закруглённым краем, соединяющимся с нижним краем теменной кости. Эта пластинка имеет вид чешуи рыб, отсюда и произошло её название.

Наружная височная поверхность чешуйчатой части гладкая. Она участвует в формировании височной ямки. Внизу она ограничена скуловым отростком, который соединяется со скуловой костью. Мозговая поверхность чешуйчатой части имеет мозговые возвышения, пальцевидные вдавления, на ней проходят борозды сосудов мозговой оболочки.

Каменистая часть названа так из-за прочности костного вещества. Дело в том, что в этой части кости расположены органы слуха и равновесия, которые нуждаются в надёжной защите от повреждений. Второе название этой части височной кости — пирамида, т. к. по форме она напоминает трёхстороннюю пирамиду.

Пирамида имеет 3 поверхности: переднюю, заднюю и нижнюю. Передняя поверхность входит в состав дна средней черепной ямки. Возле её вершины заметно небольшое вдавление от узла тройничного нерва. Задняя поверхность пирамиды образует часть передней стенки задней черепной ямки. Приблизительно на середине задней поверхности пирамиды находится внутреннее слуховое отверстие, которое ведёт во внутренний слухо-

вой проход. Нижняя поверхность пирамиды неровная. Она обращена вниз и видна только на наружной поверхности основания черепа. От неё отходит шиловидный отросток, который направлен вниз и является местом прикрепления мышц.

В височной части располагается много каналов. Самым крупным из них является сонный канал, через который проходит внутренняя сонная артерия.

Барабанная часть височной кости — это изогнутая пластинка, расположенная вокруг наружного слухового прохода. У взрослых барабанная часть ограничивает снизу и сзади наружное слуховое отверстие. У новорождённого наружный слуховой проход ещё не сформирован, т. к. барабанная часть представляет собой неполное кольцо, затянутое барабанной перепонкой. Из-за такого расположения барабанной перепонки у новорождённых и детей раннего возраста чаще наблюдаются воспалительные заболевания барабанной полости.

13. Ответьте на вопросы.

1. Что представляет собой височная кость?
2. Что в ней расположено?
3. Из каких частей состоит височная кость?
4. Что образовано с помощью чешуйчатой части?
5. Какое второе название есть у каменистой части? Почему?
6. Какой крупный канал расположен в височной части?
7. Где находится барабанная часть слухового прохода?
8. Почему у новорождённых часто наблюдаются воспалительные заболевания барабанной полости?

14. Соотнесите информацию в правой и левой частях таблицы.

1. Височная кость состоит из трёх частей: ...	а) ... дна средней черепной ямки.
2. Наружная поверхность чешуйчатой части участвует ...	б) ... чешуйчатой, каменистой (пирамиды) и барабанной.
3. Пирамида имеет 3 поверхности: ...	в) ... внутреннее слуховое отверстие.
4. Передняя поверхность пирамиды входит в состав ...	г) ... в формировании височной ямки.
5. Приблизительно на середине задней поверхности пирамиды находится ...	д) ... переднюю, заднюю и нижнюю.

15. Закончите следующие предложения в соответствии с содержанием текста.

1. В каналах височной кости проходят
2. Следы слияния отдельных частей височной кости
3. Чешуйчатая часть участвует в образовании

4. Внутренняя поверхность чешуйчатой части имеет
5. Задняя поверхность пирамиды образует
6. Нижняя поверхность пирамиды видна
7. У взрослых барабанная часть

16. Расположите предложения в логической последовательности в соответствии с содержанием текста.

Дело в том, что в этой части кости расположены органы слуха и равновесия, которые нуждаются в надёжной защите от повреждений. Второе название этой части височной кости — пирамида, т. к. по форме она напоминает трёхстороннюю пирамиду. Каменистая часть названа так из-за прочности костного вещества.

17. Найдите в тексте предложения, соответствующие конструкциям что — это что; что является чем; что представляет собой что.

18. Составьте назывной план текста.

19. Расскажите о височной кости, пользуясь составленным планом.

Тема 5. КЛИНОВИДНАЯ И РЕШЁТЧАТАЯ КОСТИ

1. Прочитайте данные слова. Определите по словарю значение тех из них, которые вам не знакомы.

Отросток, костная полость, пазуха, обонятельный нерв, ячейка, седло, лабиринт.

Прочитайте анатомические термины и их определения.

Базилярный — относящийся к основанию головного мозга.

Гипофиз — железа внутренней секреции, которая вырабатывает гормоны, регулирующие функции других желез.

Остистое отверстие — отверстие в большом крыле клиновидной кости.

Медиальный — расположенный ближе к срединной линии тела.

Латеральный — боковой; удалённый от средней линии.

Сошник — непарная кость лицевого черепа.

2. Замените словосочетания сложными прилагательными того же значения. Используйте слова для справок.

Похожий по виду на клин; похожий по виду на крыло; похожий по виду на серп; недавно родившийся; имеющий три угла; имеющий шесть углов; относящийся к верхней челюсти; служащий для переноски воздуха.

Слова для справок: новорождённый, шестиугольный, клиновидный, воздухоносный, серповидный, верхнечелюстной, крыловидный, треугольный.

3. Подберите синонимы к данным словам. Используйте слова для справок.

Располагаться, принимать участие, отделяться, оканчиваться, прикрепляться, мелкий, незначительный, большой, при помощи.

Слова для справок: участвовать, неважный, присоединяться, крупный, находиться, посредством, заканчиваться, маленький, разделяться.

4. От существительных образуйте формы Р. п. мн. ч.

Модель: крыло — крылья — крыльев.

Ячейка, нерв, отверстие, седло, насекомое, полость, тело, хрящ, ребёнок, гребень, край, ячейка.

5. Вместо точек впишите правильные окончания слов.

1. Клиновидная кость соединяется со мног... кост... череп... .

2. Она принимает участие в образовании костн... полост... .

3. Тело составляет средн... часть кост... .

4. Большие крылья отходят от боков... поверхность... .

5. Они состоят из медиальн... и латеральн... пластин... .

6. Медиальная пластинка оканчивается загнут... крючк... .

6. Образуйте от глаголов активные причастия настоящего времени.

Модель: спускаться — спускающийся.

Располагаться, напоминать, соединять, содержать, примыкать, вести, расти, разделять, прикрепляться.

7. Из данных слов составьте словосочетания.

Модель: центр – основание черепа → центр основания черепа.

Образование – костные полости; средняя часть – кость; базилярная часть – затылочная кость; поверхность – тело; боковые поверхности – тело клиновидной кости; названия – поверхности; области – череп; место – соединение; сухожилие – мышца; состав – мозговой череп; твёрдая оболочка – мозг; передняя часть – перегородка носа.

8. Из данных слов составьте предложения.

1. Клиновидный, кость, располагаться, в, центр, основание, череп.

2. Она, соединяться, со, многие, кости, череп.

3. По, средний, линия, передний, поверхность, проходить, клиновидный, гребень.

4. На, он, дно, находиться, ямка, для, гипофиз.

5. Решётчатый, пластинка, входит, в, состав, передний, черепной, ямка.

6. Ячейки, лабиринт, разделяться, на, три, группа.

7. Перпендикулярный, пластинка, соединяться, с, лобный, кость, носовой, кости, сошник, клиновидный, гребень, и, перегородка, нос.

9. Прочитайте текст. Приготовьтесь ответить на вопросы.

Клиновидная и решётчатая кости

Клиновидная кость непарная, расположена в центре основания черепа. Эта кость напоминает летящее насекомое, чем и объясняется название её частей (крылья, крыловидные отростки). Она соединяется со многими костями черепа и принимает участие в образовании костных полостей, ямок и частично в образовании свода черепа. В кости выделяют 4 части: тело, большие крылья, малые крылья и крыловидные отростки.

Тело составляет среднюю часть кости и содержит клиновидную пазуху, которая разделяется перегородкой на две половины. Задняя поверхность тела срастается с базиллярной частью затылочной кости у детей посредством хряща, который после 18–20 лет замещается костной тканью.

Передняя поверхность тела клиновидной кости обращена к носовой полости, примыкает к задним ячейкам решётчатой кости. По средней линии передней поверхности проходит клиновидный гребень. По сторонам от гребня видны отверстия неправильной формы, ведущие в воздухоносную пазуху. Пазуха начинает формироваться на 3-м году жизни.

Верхняя поверхность тела кости, обращённая в полость черепа, образует так называемое турецкое седло. На его дне находится ямка гипофиза.

Малые крылья клиновидной кости представляют собой две плоские пластинки треугольной формы. Между ними находится зрительный канал, через который проходят зрительный нерв и глазная артерия.

Большие крылья отходят от боковых поверхностей тела клиновидной кости. Они имеют четыре поверхности: мозговую, глазничную, височную и верхнечелюстную. Названия поверхностей указывают на области черепа, куда они обращены. У основания больших крыльев находятся 3 отверстия: круглое, овальное и остистое.

Крыловидные отростки отходят вертикально вниз от места соединения больших крыльев с телом клиновидной кости. Они состоят из медиальной и латеральной пластинок. Впереди обе пластинки соединяются, а сзади отделяются друг от друга глубокой крыловидной ямкой. Внизу между пластинками имеется крыловидная вырезка. Медиальная пластинка внизу оканчивается загнутым крыловидным крючком, через который перекидывается сухожилие мышцы, напрягающей барабанную перепонку.

Решётчатая кость непарная, участвует в образовании основания черепа, глазницы и полости носа. В ней имеются решётчатая и перпендикулярная пластинки. Решётчатая пластинка входит в состав передней черепной ямки. Спереди и по бокам она соединена с лобной костью, сзади — с телом клиновидной кости. Через мелкие решётчатые отверстия проходят волокна обонятельных нервов. От решётчатой пластинки по средней линии отходит вверх петушиный гребень. По обеим сторонам от перпендикулярной пластинки находится решётчатый лабиринт, состоящий из воздухоносных ячеек. Ячейки лабиринта разделяются на три группы. С лате-

ральной стороны они прикрыты тонкой костной глазничной пластинкой. С внутренней стороны большинство ячеек остаются открытыми и прикрываются соседними костями.

Перпендикулярная пластинка имеет неправильную шестиугольную форму. Спускаясь вниз, она образует часть перегородки полости носа, соединяется с лобной костью, носовыми костями, сошником, клиновидным гребнем и хрящевой частью перегородки носа.

10. Ответьте на вопросы.

1. Где расположена клиновидная кость?
2. Какие части выделяют в клиновидной кости?
3. Чем объясняются названия этих частей?
4. Как устроено тело клиновидной кости?
5. Где проходит клиновидный гребень?
6. Что находится по сторонам от гребня?
7. Что такое «турецкое седло»?
8. Что представляют собой малые крылья клиновидной кости?
9. Где находятся большие крылья клиновидной кости?
10. На что указывают названия поверхностей больших крыльев?
11. Какие пластинки имеются в решётчатой кости?
12. Какую форму имеет перпендикулярная пластинка решётчатой кости?
13. С чем соединяется перпендикулярная пластинка решётчатой кости?

11. Закончите предложения в соответствии с содержанием текста.

1. Клиновидная кость напоминает
2. Клиновидная кость принимает участие в образовании
3. Задняя поверхность тела срастается с базилярной частью затылочной кости
4. По сторонам от гребня видны
5. Между малыми крыльями находится
6. Большие крылья имеют четыре поверхности
7. Крыловидные отростки состоят из
8. Медиальная пластинка внизу оканчивается
9. Решётчатая кость участвует
10. Спереди и по бокам решётчатая пластинка соединена
11. Решётчатый лабиринт состоит из
12. С внутренней стороны большинство ячеек лабиринта
13. Перпендикулярная пластинка образует

12. К данным существительным подберите прилагательные.

Кость, полость, ткань, артерия, гребень, поверхность, отросток, лабиринт, вырезка, пластинка, нерв.

13. Найдите в тексте отрывок, в котором рассказывается о крыловидных отростках. Прочитайте его.

14. Замените предложение со словом который причастным оборотом.

1. Тело составляет среднюю часть кости и содержит клиновидную пазуху, которая разделяется перегородкой на две половины.

2. По сторонам от гребня видны отверстия неправильной формы, которые ведут в воздухоносную пазуху.

3. Верхняя поверхность тела, которая обращена в полость черепа, образует так называемое турецкое седло.

4. По обеим сторонам от перпендикулярной пластинки находится решётчатый лабиринт, который состоит из воздухоносных ячеек.

5. Перпендикулярная пластинка, которая образует переднюю часть перегородки полости носа, соединяется с лобной костью, носовыми костями, сошником, клиновидным гребнем и хрящевой частью перегородки носа.

15. Вставьте вместо точек подходящие по смыслу глаголы. Используйте слова для справок.

1. Тело ... среднюю часть кости.

2. Передняя поверхность тела ... к задним ячейкам решётчатой кости.

3. На дне турецкого седла ... ямка гипофиза.

4. Малые крылья ... две плоские пластинки треугольной формы.

5. Крыловидные отростки ... из медиальной и латеральной пластинок.

6. Решётчатая кость ... в образовании основания черепа, глазницы и полости носа.

Слова для справок: представлять собой, составлять, состоять, участвовать, примыкать, находиться.

16. Расположите предложения в логической последовательности в соответствии с содержанием текста.

Пазуха начинает формироваться на 3-м году жизни. По сторонам от гребня видны отверстия неправильной формы, ведущие в воздухоносную пазуху. По средней линии передней поверхности проходит клиновидный гребень. Передняя поверхность тела обращена к носовой полости, примыкает к задним ячейкам решётчатой кости.

17. Составьте назывной план текста.

18. Расскажите о клиновидной и решётчатой костях, используя составленный план.

Тема 6. ВЕРХНЯЯ ЧЕЛЮСТЬ

1. Прочитайте данные слова. Определите по словарю значение тех из них, которые вам не знакомы.

Пазуха, глазница, пластинка, отросток, край, перегородка, полость, расщелина.

Прочитайте слова-термины и их объяснения.

Альвеола — углубление в челюсти, в котором располагается корень (корни) зуба.

Моляры — большие коренные зубы верхней и нижней челюсти.

2. От данных существительных образуйте прилагательные.

Лицо, нос, альвеолы, кость, лоб, скула, нёбо, зуб, пара.

3. Определите, от каких слов образованы данные сложные слова.

Верхнечелюстной, треугольный, дугообразный, многокорневой, многообразный.

4. Найдите однокоренные слова и определите, к какой части речи они относятся.

Жевать, грубый, жевательный, грубость, современный, нервный, современник, грубиян, свободный, современность, нерв, грубо, нервно, нервность, свобода, жевание, свободно, нервничать, освободить, современно, освобождение, грубить, освободитель.

5. Подберите антонимы к данным словам. Используйте слова для справок.

Меньший, верхний, мелкий, задний, лёгкий, вогнутый, толстый, твёрдый, наружный, сложный.

Слова для справок: нижний, передний, выгнутый, мягкий, простой, бо́льший, крупный, тяжёлый, тонкий, внутренний.

6. Объясните разницу в понятиях.

Альвеолярный канал, альвеолярное отверстие, альвеолярная дуга, альвеолярное возвышение.

7. Скажите, с помощью каких приставок образованы данные слова. Объясните значение прилагательных.

Подглазничный, подвисочный, межальвеолярный, межкорневой.

8. От следующих глаголов образуйте существительные.

Модель: объяснять — объяснение.

Располагаться, соединяться, содержать, образовать, возвышать, разрушить, прощупывать, направлять, сочленять, формировать.

9. Из данных слов составьте словосочетания.

а) *Модель:* центр — лицо → центр лица.

Часть — лицевой череп; тело — верхняя челюсть; нижняя стенка — глазница; носовая часть — лобная кость; часть — твёрдое нёбо; край — отросток.

б) *Модель:* занимать (что?) — бо́льшая часть черепа → занимать большую часть черепа.

Состоять (из чего?) — тело и отростки; соединяться (с чем?) — все кости черепа; содержать (что?) — верхнечелюстная пазуха; вести (во что?) — канал; отделяться (чем?) — подглазничный край; участвовать (в чём?) — образование; формировать (что?) — бо́льшая часть твердого нёба; называться

(чем?) – межальвеолярные перегородки; соответствовать (чему?) – зубные альвеолы.

10. Образуйте от кратких причастий полные и укажите, от каких глаголов они образованы.

Краткое причастие	Полное причастие	Глагол
Модель: отделён	отделённый	отделить
Обращён		
Расположен		
Направлен		

11. Трансформируйте предложения, используя конструкции *что называется чем; что представляет собой что; что является чем.*

1. Костные пластинки называются межальвеолярными перегородками.

2. Дугообразный свободный край альвеолярного отростка называется альвеолярной дугой.

3. Зубные альвеолы — это ячейки для корней верхних зубов.

4. Верхняя челюсть — это парная кость со сложным строением.

5. Верхняя челюсть является частью жевательного аппарата.

12. Поставьте вопросы к выделенным словам и словосочетаниям.

1. Верхняя челюсть соединяется *со всеми костями лицевого черепа.*

2. *Верхняя* челюсть состоит из тела и отростков.

3. Тело верхней челюсти содержит *верхнечелюстную пазуху.*

4. Подглазничное отверстие ведёт в *подглазничный канал.*

5. Вверху передняя поверхность верхней челюсти отделена *от глазничной поверхности* подглазничным краем.

13. Прочитайте текст. Будьте готовы ответить на вопросы по содержанию текста.

Верхняя челюсть

Большую часть лицевого черепа занимает жевательный аппарат, состоящий из верхней и нижней челюстей. Верхняя челюсть — одна из крупных костей лицевого черепа, которая располагается в центре лица и соединяется со всеми его костями.

Верхняя челюсть состоит из тела и отростков. Тело верхней челюсти содержит верхнечелюстную пазуху, поэтому верхняя челюсть очень лёгкая. На теле верхней челюсти различают четыре поверхности: переднюю, подвисочную, носовую, глазничную.

Передняя поверхность тела верхней челюсти у современного человека вогнута, на ней находится подглазничное отверстие. Отверстие ведёт в канал, который называется подглазничным. От подглазничного канала отходят альвеолярные каналы для нервов и сосудов, идущие к передним зубам. Вверху передняя поверхность верхней челюсти отделена от глазничной поверхности подглазничным краем.

Глазничная поверхность гладкая, имеет треугольную форму. Она участвует в образовании нижней стенки глазницы.

Подвисочная поверхность обращена назад и имеет возвышение — бугор верхней челюсти. На подвисочной поверхности тела верхней челюсти расположено 3–4 альвеолярных отверстия, через которые проходят сосуды и нервы к верхним молярам. Носовая поверхность верхней челюсти состоит из тонкой костной стенки, на которой расположена верхнечелюстная расщелина. При грубом прощупывании костная стенка может легко разрушиться.

Верхняя челюсть имеет 4 отростка: лобный, скуловой, нёбный, альвеолярный. Лобный отросток идёт вверх и соединяется с носовой частью лобной кости. Скуловой отросток направлен латерально и сочленяется со скуловой костью. Нёбный отросток расположен горизонтально и формирует большую часть костного нёба. Альвеолярный отросток берёт начало у нижнего края тела верхней челюсти. Дугообразный свободный край альвеолярного отростка называется альвеолярной дугой. В нём находятся 8 зубных альвеол — ячеек для корней верхних зубов.

Альвеолы разделены между собой костными пластинками, которые называются межальвеолярными перегородками. Внутри альвеол, предназначенных для многокорневых зубов, находятся межкорневые перегородки. На наружной поверхности альвеолярного отростка зубным альвеолам соответствуют альвеолярные возвышения.

Верхняя челюсть — это парная кость со сложным строением. Такое строение объясняется её многообразными функциями. Верхняя челюсть участвует в образовании полостей для органов чувств, а также стенок между полостями носа и рта и является частью жевательного аппарата.

14. Ответьте на следующие вопросы:

1. Какую часть лицевого черепа занимает жевательный аппарат?
2. Где располагается верхняя челюсть?
3. Из чего состоит верхняя челюсть?
4. Почему верхняя челюсть очень лёгкая?
5. Какие поверхности различают на теле верхней челюсти?
6. Что находится на передней поверхности тела верхней челюсти?
7. Что отходит от подглазничного канала?
8. Чем отделена передняя поверхность верхней челюсти от глазничной поверхности?
9. Какую форму имеет глазничная поверхность?
10. Куда обращена подвисочная поверхность?
11. Что расположено на подвисочной поверхности тела верхней челюсти?
12. Из чего состоит носовая поверхность верхней челюсти?
13. Сколько отростков имеет верхняя челюсть? Какие?

14. Что называется альвеолярной дугой?
15. Чем разделены альвеолы между собой?
16. Где находятся межкорневые перегородки?
17. Чему соответствуют альвеолярные возвышения?
18. Каковы функции верхней челюсти?

15. Подберите необходимые прилагательные.

1. От подглазничного канала отходят ... каналы для нервов и сосудов.
2. Глазничная поверхность имеет ... форму.
3. Носовая поверхность состоит из тонкой ... стенки.
4. Лобный отросток доходит до ... части ... кости.
5. Сложное строение верхней челюсти объясняется её ... функциями.

16. Найдите в тексте предложения, соответствующие следующим конструкциям:

Что располагается где.

Что различают где.

Что участвует в образовании чего.

Что имеет что.

Что формирует что.

17. Закончите предложения в соответствии с содержанием текста.

1. Верхняя челюсть состоит из
2. На теле верхней челюсти различают четыре поверхности:
3. Носовая поверхность верхней челюсти состоит из
4. Верхняя челюсть имеет четыре отростка:
5. На наружной поверхности альвеолярного отростка зубным альвеолам соответствуют

18. Вставьте необходимые предлоги.

1. Верхняя челюсть располагается ... центре лица, соединяется ... всеми костями.
2. ... подглазничного канала отходят альвеолярные каналы.
3. Глазничная поверхность участвует ... образовании нижней стенки глазницы.
4. Лобный отросток идёт вверх и соединяется ... носовой частью лобной кости.
5. Верхняя челюсть является парной костью ... сложным строением.

19. Замените выделенную конструкцию предложением со словом *который*.

1. Большую часть лицевого черепа занимает жевательный аппарат, *состоящий из верхней и нижней челюстей*.
2. От подглазничного канала отходят альвеолярные каналы для нервов и сосудов, *идущие к передним зубам*.
3. Внутри альвеол, *предназначенных для многокорневых зубов*, находятся межкорневые перегородки.

20. Определите, истинная или ложная информация содержится в данных высказываниях.

1. Сложное строение верхней челюсти объясняется её многообразными функциями.
2. Передняя поверхность тела верхней челюсти у современного человека выгнута.
3. Глазничная поверхность гладкая, имеет четырёхугольную форму.
4. Носовая поверхность верхней челюсти состоит из толстой костной стенки.
5. Верхняя челюсть участвует в образовании полостей для органов чувств.

21. Расскажите всё, что вы узнали о верхней челюсти.

Тема 7. НИЖНЯЯ ЧЕЛЮСТЬ

1. Прочитайте слова-термины. Значения незнакомых слов определите с помощью словаря.

Симфиз — соединение костей с помощью хряща.

Альвеола — углубление в челюсти, в котором располагается корень (корни) зуба.

Моляры — большие коренные зубы верхней и нижней челюсти.

2. Определите, от каких глаголов образованы данные существительные.

Затруднение, уменьшение, обработка, приготовление, строение, образование, срастание, расположение, влияние, возникновение, расширение, увеличение, развитие.

3. К данным словам подберите антонимы. Используйте слова для справок.

Современный, низкий, вертикальный, предки, старость, косо.

Слова для справок: древний, горизонтальный, высокий, молодость, прямо, потомки.

4. Скажите, от каких слов и с помощью каких приставок образованы данные слова.

Подъязычный, подбородочный, поднижнечелюстной, отросток.

5. Прочитайте сложные прилагательные. Определите, от каких слов они образованы.

Подковообразный, нижнечелюстной, треугольный, млекопитающие, двубрюшный, членораздельный.

6. Объясните разницу в понятиях.

Подбородочный выступ; подбородочный бугорок; подбородочное отверстие; подбородочная ость.

7. Найдите слова с общим корнем. Поставьте вопрос к каждому слову.

Масса, современный, обработать, проходить, обработка, прохожде-
ние, современник, проход, расширить, массивность, обработанный, рас-
ширенный, проходящий, массивный, расширение.

8. От данных существительных образуйте формы Р. п. мн. ч.

Модель: кость — кости — костей.

Череп, челюсть, размер, зуб, рот, форма, половина, след, ветвь, ко-
рень, выступ, бугорок, отверстие, нерв, сосуд, ямка, линия, край, отросток,
мышца, область, дуга, мозг, форма.

9. Подберите видовую пару к глаголам.

Уменьшать, образовывать, располагаться, возникать, расширять,
увеличивать, различать, сохраняться, соединяться, выпадать, разделять.

10. В данных словосочетаниях восстановите пропущенные окончания.

Челюсть современн... человек...; уменьшение размер...; строение и
рельеф тел...; тело нижн... челюст...; в виде дв... ветв...; зубные альвео-
лы для корн...; на наружной поверхност... тела; по средней лин... тела;
под этой лини....

**11. Из данных слов составьте словосочетания. Обратите внима-
ние на управление глаголов.**

иметь (что?)	меньшие размеры и масса, подковооб- разная форма
говорить и жевать (без чего?)	затруднения
развиваться (из чего?)	две половины
делиться (на что?)	вертикальная и горизонтальная части
называться (чем?)	основание, альвеолярная часть
содержать (что?)	альвеолы
характеризовать (кого?)	современный человек
способствовать (чему?)	образование

12. Составьте предложения, используя следующие конструкции:

Что вызвано чем:

Уменьшение размера нижней челюсти – обработка и приготовление
пищи с помощью огня.

Что выражено у кого:

Подбородок – только современный человек.

Что связано с чем:

Подбородочная область – мышцы языка.

13. Из данных слов составьте предложения.

1. Нижний, челюсть, иметь, подковообразный, форма.

2. В, старость, тело, челюсть, становится, тонкий, и, низкий.

3. По, средний, линия, тело, челюсть, имеется, подбородочный, выступ.

4. Под, челюстно-язычный, линия, на, уровень, моляры, находится, поднижнечелюстной, ямка.

5. Кверху, от, каждый, ветви, отходить, два, отростки.

14. Прочитайте текст. Скажите, как форма и строение нижней челюсти характеризуют современного человека.

Нижняя челюсть

Наиболее массивными костями черепа человека являются верхняя и нижняя челюсти. Нижняя челюсть современного человека имеет меньшие размер и массу, чем у его предков. Благодаря этому человек может без затруднений говорить и жевать. Уменьшение размера нижней челюсти было вызвано, в частности, обработкой и приготовлением пищи с помощью огня.

Нижняя челюсть является единственной подвижной костью черепа. Она имеет подковообразную форму. Нижняя челюсть развивается из двух половин, которые полностью срастаются к концу первого года жизни. На месте их срастания сохраняется след — нижнечелюстной симфиз.

Нижняя челюсть делится на вертикальную часть (в виде двух ветвей) и горизонтальную часть — тело. У взрослого человека ветви соединяются под углом 110–120°. Нижняя часть тела челюсти называется основанием, верхняя — альвеолярной частью. Альвеолярная часть содержит зубные альвеолы для корней 16 нижних зубов. В старости, когда зубы выпадают, альвеолярная часть челюсти атрофируется и тело челюсти становится низким.

По средней линии тела челюсти имеется подбородочный выступ треугольной формы. Из всех млекопитающих подбородок выражен только у современного человека. По обеим сторонам подбородочного выступа находятся подбородочные бугорки. На наружной поверхности тела челюсти располагается подбородочное отверстие. Через него проходят нервы и сосуды.

На внутренней поверхности тела нижней челюсти находится подбородочная ость, а снизу от неё — двубрюшная ямка. У верхнего края подбородочной ости располагается подъязычная ямка. Ниже этой ямки начинается и уходит косо вверх челюстно-подъязычная линия. Под этой линией на уровне моляров находится поднижнечелюстная ямка.

В ветви нижней челюсти различают наружную и внутреннюю поверхности, передний и задний края. Кверху от каждой ветви отходят два отростка. Спереди находится венечный отросток, сзади расположен мышечковый отросток. Отростки разделяет вырезка нижней челюсти.

Форма и строение нижней челюсти характеризуют современного человека. У человека начала развиваться речь, что связано с усиленной ра-

ботой мышц языка, прикрепляющихся к нижней челюсти. Подбородочная область нижней челюсти, которая связана с этими мышцами, усиленно функционировала, на ней возникли подбородочные ости и выступ. Образованию выступа способствовало также расширение челюстной дуги, вызванное увеличением размеров черепа из-за растущего мозга. Таким образом, форма и строение нижней челюсти человека складывались под влиянием труда, развития головного мозга и членораздельной речи.

15. Задайте друг другу вопросы по содержанию текста.

16. Выберите окончание предложений в соответствии с содержанием текста.

1. Нижняя челюсть делится на ...	а) ... подъязычная ямка.
2. По обеим сторонам подбородочного выступа находятся ...	б) ... наружную и внутреннюю поверхности, передний и задний края.
3. На наружной поверхности тела челюсти располагается ...	в) ... вертикальную часть (в виде двух ветвей) и горизонтальную часть – тело.
4. У верхнего края подбородочной ости располагается ...	г) ... подбородочные бугорки.
5. В ветви нижней челюсти различают ...	д) ... подбородочное отверстие.

17. Вместо точек вставьте подходящие по смыслу глаголы. Используйте слова для справок.

1. Нижняя челюсть современного человека ... меньше размер и массу, чем у предков.

2. Благодаря небольшим размерам нижней челюсти человек может без затруднений ... и

3. Две половины нижней челюсти ... к концу первого года жизни.

4. Альвеолярная часть ... зубные альвеолы для корней 16 нижних зубов.

5. Через подбородочное отверстие ... нервы и сосуды.

6. Ниже подъязычной ямки ... и ... косо вверх челюстно-подъязычная линия.

Слова для справок: говорить, жевать, иметь, содержать, срастаться, начинаться, уходить, проходить.

18. Из двух предложений составьте одно с причастным оборотом.

1. Развитие речи связано с работой мышц языка. Мышцы языка прикрепляются к нижней челюсти.

2. Подбородочная область нижней челюсти усиленно функционировала. Подбородочная область нижней челюсти связана с мышцами языка.

3. Образованию выступа способствовало расширение челюстной дуги. Расширение челюстной дуги вызвано увеличением размеров черепа.

19. Трансформируйте предложения, используя конструкции *что является чем; что называется чем; что представляет собой что*.

1. Наиболее массивные кости черепа человека — это верхняя и нижняя челюсти.
2. Нижняя челюсть — единственная подвижная кость черепа.
3. Нижнечелюстной симфиз — это след срастания двух половин нижней челюсти к концу первого года жизни.
4. Нижняя часть тела челюсти — это основание, верхняя — это альвеолярная часть.
5. Тело нижней челюсти — это горизонтальная часть нижней челюсти.

20. Перескажите содержание текста «Нижняя челюсть» по плану:

1. Нижняя челюсть современного человека.
2. Строение и рельеф нижней челюсти.
3. Две части нижней челюсти.
4. Подбородочный выступ.
5. Внутренняя поверхность тела нижней челюсти.
6. Ветвь нижней челюсти.
7. Факторы, влияющие на строение нижней челюсти.

ТЕМА 8. ЧЕРЕП В ЦЕЛОМ. КРАНИОМЕТРИЯ

1. Прочитайте анатомические термины и словосочетания терминологического характера.

Синус (мозговой оболочки) — канал, образованный расщеплением твёрдой мозговой оболочки.

Контрфорсы — опорные места черепа, состоящие из скоплений пластинок компактного вещества кости.

Родничок — неокостеневший участок свода черепа.

Черепной индекс — отношение поперечного диаметра черепа к продольному, умноженное на 100.

Лицевой показатель — отношение высоты лица к скуловому диаметру, выраженное в процентах.

2. К данным словам подберите антонимы. Используйте слова для справок.

Начальный, неровный, наружный, хрупкий, слабый, поперечный, лёгкий, тонкий, короткий, ослабляться, отсутствовать, сходство, меньше, чаще, более.

Слова для справок: длинный, продольный, различие, усиливаться, сильный, менее, гладкий, конечный, реже, прочный, присутствовать, толстый, больше, внутренний, тяжёлый.

3. К данным словам подберите синонимы. Используйте слова для справок.

Располагаться, подразделяться, выпуклость, гладкий, наружный, гениальный, учёный.

Слова для справок: возвышение, находиться, внешний, разделяться, знаменитый, специалист, ровный.

4. От данных существительных образуйте прилагательные.

Череп, мозг, глаз, лицо, кость, пол, возраст, нос.

5. На основе словообразовательного анализа определите значение данных слов.

Околоносовой, пищеварительный, воздухоносный, новорождённый.

6. От данных слов образуйте формы Р. п. мн. ч.

Модель: череп — черепа — черепов.

Полость, орган, артерия, синус, прыжок, образование, перелом, родничок, шов, дуга, человек, раса.

7. Согласуйте прилагательные с существительными.

Наружн... поверхность, мозгов... оболочка, околоносов... пазухи, компактн... вещество, механическ... прочность, жевательн... давление, слаб... места, индивидуальн... различия, черепн... коробка, гениальн... люди.

8. Слова из скобок употребите в правильной грамматической форме.

Служить (опора и защита); подразделяться на (крыша и основание); обеспечивать (механическая прочность); испытывать при (ходьба, бег, прыжки); становиться (лёгкий и хрупкий); характеризоваться (ряд показателей); зависеть от (форма и размеры черепа).

9. В сложных предложениях замените выделенную часть причастным оборотом.

1. Между контрфорсами располагаются более тонкие костные образования, *которые называются слабыми местами.*

2. Раздел медицины, *который занимается определением различий в размерах и форме черепа,* называется краниометрией.

3. Череп представляет собой комплекс костей, *которые прочно соединены швами.*

4. Мозговой череп предназначен для защиты головного мозга, *который в нём расположен.*

5. Благодаря контрфорсам ослабляется сила сотрясений и механических толчков, *которые череп испытывает при ходьбе, беге, прыжках.*

10. Из данных слов составьте предложения.

1. Наружный, поверхность, свод, череп, иметь, выпуклости, и, возвышения.

2. Кость, лицевой, череп, служить, опора, и, определять, форма, лицо.

3. На, кости, лицевой, череп, иметься, утолщения, компактный, вещество.
4. Контрфорсы, обеспечивать, механический, прочность, кости.
5. У, новорожденный, размер, мозговой, череп, преобладать, над, размер, лицевой.

11. Правильно прочитайте числительные и предложения, в которых они используются.

1. **Выше 80.** Учёные различают короткую форму черепной коробки — брахикранныю (черепной указатель выше восьмидесяти).

2. **79–76.** Учёные различают среднюю форму черепной коробки — мезокранныю (от семидесяти девяти до семидесяти шести).

3. **Ниже 75.** Ученые различают длинную форму черепной коробки — долихокранныю (ниже семидесяти пяти).

4. **От 53 до 63 см.** Окружность головы может варьировать от пятидесяти трёх до шестидесяти одного сантиметра.

12. Прочитайте текст. Будьте готовы к выполнению заданий по содержанию текста.

Череп в целом. Краниометрия

Череп представляет собой комплекс костей, которые прочно соединены швами. Череп служит опорой и защитой находящимся в нём органам. В полостях черепа расположены головной мозг, органы зрения, слуха, обоняния, вкуса и начальные отделы пищеварительной и дыхательной систем.

Череп подразделяется на два отдела: мозговой и лицевой. Мозговой череп предназначен для защиты головного мозга. Он делится на свод (крышу) и основание. Наружная поверхность свода черепа имеет выпуклости и возвышения. Его внутренняя поверхность неровная из-за прилегания головного мозга, артерий и синусов твёрдой мозговой оболочки.

Кости лицевого черепа служат опорой для мягких тканей и определяют форму лица. Они формируют стенки глазницы, полости носа, околоносовых пазух, полости рта.

На костях лицевого черепа имеются утолщения компактного вещества — контрфорсы. Они обеспечивают механическую прочность костей. Благодаря им ослабляется сила сотрясений и механических толчков, которые череп испытывает при ходьбе, беге, прыжках. По контрфорсам передаётся сила жевательного давления на соседние кости черепа. Между контрфорсами располагаются более тонкие костные образования, называемые слабыми местами. В этих участках черепа чаще бывают переломы.

В строении черепа имеются индивидуальные, возрастные и половые различия. У новорождённого размер мозгового черепа преобладает над размером лицевого: отсутствуют зубы, не развиты воздухоносные пазухи костей черепа. Другой особенностью черепа новорождённого являются

роднички. Благодаря родничкам форма и размеры черепа новорождённого могут изменяться во время родов. К старости швы окостеневают, череп становится лёгким и хрупким. Женский череп обычно меньше мужского, а его рельеф более гладкий.

Каждый череп имеет индивидуальные особенности. Череп в целом имеет определённую форму, величину, отношение величины лицевого отдела к мозговому, степень развития надбровных дуг и т. д. Индивидуальные особенности строения черепа характеризуются рядом показателей: черепным индексом, лицевым показателем, лицевым углом и др. Раздел медицины, занимающийся определением различий в размерах и форме черепа, называется краниометрией.

Учёные различают 3 основные формы черепной коробки в соответствии с процентным отношением её поперечного диаметра к продольному: 1) короткую — брахикранныю (черепной указатель выше 80); 2) среднюю — мезокранныю (79–76); 3) длинную — долихокранныю (ниже 75).

Умственные способности человека не зависят от формы и размеров черепа. Например, окружность головы, которая может варьировать от 53 до 61 см, у ряда гениальных людей была весьма небольшой (55 см), а у великого поэта Данте даже 54 см.

13. Ответьте на вопросы.

1. Что представляет собой череп?
2. Какие органы расположены в полостях черепа?
3. На какие отделы подразделяется череп?
4. Как выглядит наружная поверхность свода черепа?
5. Как выглядит внутренняя поверхность свода черепа?
6. Что формируют кости лицевого черепа?
7. Как называются утолщения компактного вещества?
8. Какую функцию выполняют контрфорсы?
9. Почему между контрфорсами чаще бывают переломы?
10. Какие различия имеются в строении черепа?
11. Каковы особенности строения черепа новорождённого?
12. Какие изменения происходят в черепе к старости?
13. Чем характеризуются индивидуальные особенности строения черепа?
14. Что такое краниометрия?
15. Какие формы черепной коробки различают учёные?

14. Соотнесите информацию в левой и правой частях таблицы.

1. В полостях черепа расположены ...	а) ... свод (крышу) и основание.
2. Череп подразделяется на два отдела: ...	б) ... мозговой и лицевой.
3. Мозговой череп делится на ...	в) ... сила жевательного давления на соседние кости черепа.

4. Кости лицевого черепа формируют...	г) ... индивидуальные, возрастные и половые различия.
5. По контрфорсам передаётся ...	д) ... головной мозг, органы зрения, слуха, обоняния и вкуса.
6. В строении черепа имеются ...	е) ... формы и размеров черепа.
7. Индивидуальные особенности строения черепа характеризуются рядом показателей: ...	ж) ... стенки глазницы, полости носа, околоносовых пазух, полости рта.
8. Учёные различают 3 основные формы черепной коробки: ...	з) ... черепным индексом, лицевым показателем, лицевым углом.
9. Умственные способности человека не зависят от ...	и) ... короткую, среднюю, длинную.

15. Прочитайте предложения. Расположите их в той последовательности, которая соответствует содержанию текста.

Благодаря родничкам форма и размеры черепа новорождённого могут изменяться во время родов. В строении черепа имеются индивидуальные, возрастные и половые различия. Другой особенностью черепа новорождённого являются роднички. У новорождённого размер мозгового черепа преобладает над размером лицевого: отсутствуют зубы, не развиты воздухоносные пазухи костей черепа.

16. Найдите в тексте отрывок, в котором рассказывается про контрфорсы. Прочитайте его.

17. Используя информацию текста, постройте предложения, которые соответствуют следующим конструкциям:

Что представляет собой что.

Что делится на что.

Что имеет что.

Что — это что.

Что располагается где.

Что называется чем.

Что является чем.

18. Закончите предложения в соответствии с содержанием текста.

1. Наружная поверхность свода черепа имеет
2. Внутренняя поверхность свода черепа неровная из-за прилегания
3. Между контрфорсами располагаются
4. Благодаря родничкам форма и размеры черепа новорождённых
5. Женский череп обычно
6. Индивидуальные особенности строения черепа характеризуются
7. Исследования показали, что

19. Определите, в каких предложениях содержится ложная информация. Исправьте их.

1. Череп подразделяется на два отдела: передний и задний.
2. Наружная поверхность свода черепа гладкая и ровная.
3. Кости лицевого черепа формируют стенки глазницы, полости носа, околоносовых пазух, полости рта.
4. Благодаря контрфорсам увеличивается сила сотрясений и механических толчков, которые череп испытывает при ходьбе, беге, прыжках.
5. Между контрфорсами чаще бывают переломы.
6. У новорождённых размер лицевого черепа преобладает над размером мозгового.
7. Форма и размер черепа новорождённых не могут изменяться во время родов.
8. Женский череп обычно меньше мужского, а его поверхность более гладкая.
9. Раздел медицины, занимающийся определением различий в размерах и форме черепа, называется краниологией.
10. Умственные способности человека не зависят от формы и размеров черепа.

20. Составьте назывной план текста.

21. Перескажите текст «Череп в целом. Краниометрия» по плану.

Тема 9. МЫШЦЫ ГОЛОВЫ

1. Прочитайте слова, значение незнакомых слов определите по словарю.

Мимика, паралич, переживать, зажмуривать, морщить, свистеть.

2. Прочитайте анатомические термины — названия мышц головы.

Мимические мышцы, жевательные мышцы, поперечно-полосатые мышцы, щёчно-губные мышцы, надчерепная мышца, скуловые мышцы, латеральная крыловидная мышца, медиальная крыловидная мышца, височная мышца.

3. К данным словам подберите антонимы. Используйте слова для справок.

Начинаться, поднимать, расширяться, возникать, закрываться, сжиматься, тонкий, мелкий, естественный, мягкий, нижний, частый, поверхностный, вверх, вперёд.

Слова для справок: внутренний, сужаться, вниз, назад, кончаться, крупный, исчезать, искусственный, опускаться, редкий, открываться, верхний, расширяться, толстый, твёрдый.

4. Назовите глаголы, от которых образованы данные существительные.

Движение, глотание, сокращение, переживание, изменение, затруднение, наморщивание.

5. Назовите глаголы, от которых образованы данные причастия.

Окружающий, сморщивающий, опускающий, поднимающий, начинающийся, собирающий, расширяющий, возникающий.

6. Трансформируйте глагольные словосочетания в именные.

Модель: изменять положение — изменение положения.

Участвовать в речи, повреждать лицевой нерв, совершать жевательные движения, смещать челюсть вперёд, поднимать брови, опускать носовую перегородку.

7. Объясните значение данных слов, исходя из их состава.

Щёчно-губной, надчерепной, крыловидный, веерообразный, четырёхугольный, двусторонний, противоположный, клиновидный.

8. Подберите видовую пару к глаголам.

Изменять, обеспечивать, начинаться, окружать, поднимать, собирать, опускать, зажмуриваться, прикрепиться, совершать, закрываться, сжиматься, выдвигать, смещаться.

9. Из данных слов составьте словосочетания.

Модель: мышцы – лицо → мышцы лица.

Кости – череп; положение – язык; ткани – лицо; название – мышцы; свод – череп; кожа – лоб; мышца – глаз; отверстия – ноздри; угол – рот.

10. Согласуйте определения с существительными.

(Глазной) яблоко, (барабанный) полость, (мягкий) нёбо, (определённый) выражение, (глазной) щель, (носовой) отверстие, (круговой) мышца, (верхний) губа, (лицевой) нерв, (глубокий) часть, (клиновидный) кость, (жевательный) мышцы, (мышечный) пучки, (поперечный) складки.

11. Прочитайте текст. Приготовьтесь ответить на вопросы.

Мышцы головы

Мышца — это орган, который состоит из скелетных мышечных волокон, соединённых между собой рыхлой соединительной тканью. Через эту ткань проходят сосуды и нервы. При сокращении мышца становится короче и толще. Во время сложных движений сокращается несколько групп мышц одновременно.

К мышцам головы традиционно относятся мышцы лица и жевательные мышцы. Кроме того, от костей черепа начинаются мышцы глазного яблока, барабанной полости, языка и мягкого нёба.

Мышцы лица (мимические мышцы) представляют собой тонкие и мелкие мышечные пучки, которые группируются вокруг естественных отверстий: рта, носа, глазной щели и уха. Эти мышцы начинаются от костей черепа и прикрепляются к коже или полностью расположены в мягких

тканях лица. При сокращении они приводят в движение кожу лица и придают лицу определённое выражение, которое соответствует какому-либо переживанию. Такое изменение лица называется мимикой. Отсюда и происходит название мышц. Мимические мышцы участвуют также в речи и жевании. Мышцы лица объединяются в четыре группы: мышцы свода черепа; мышцы, окружающие глазную щель; мышцы, окружающие носовые отверстия; щечно-губные мышцы.

К мышцам свода черепа относится надчерепная мышца. Надчерепная мышца находится на своде черепа и состоит из двух частей. Функция надчерепной мышцы — поднимать брови и собирать кожу лба в поперечные складки. К мышцам, окружающим глазную щель, относятся круговая мышца глаза и мышца, сморщивающая бровь.

В состав группы мышц, окружающих носовые отверстия, входят носовая мышца и мышца, опускающая носовую перегородку. Носовая мышца состоит из двух частей: поперечной и крыльной. При сокращении поперечной части мышцы отверстия ноздрей сужаются, а при сокращении крыльной части — расширяются.

К щечно-губным мышцам относятся: круговая мышца рта; мышца, опускающая угол рта; поперечная мышца подбородка; мышца, опускающая нижнюю губу; подбородочная мышца; мышца, поднимающая верхнюю губу; мышца, поднимающая угол рта; большая и малая скуловые мышцы; мышца смеха и щечная мышца.

Паралич мимических мышц является наиболее частым признаком повреждения лицевого нерва. В результате становится невозможным наморщивание кожи лба, глаз не зажмуриваются, пациент не может свистеть, его речь несколько нарушена, возникают затруднения во время еды.

Жевательные мышцы связаны между собой генетически, морфологически (прикрепляются к нижней челюсти) и функционально (совершают жевательные движения нижней челюсти). К жевательным мышцам головы относятся четыре мышцы: височная, жевательная, латеральная крыловидная мышца, медиальная крыловидная мышца.

Височная мышца начинается от костей височной ямки и имеет веерообразную форму. При её сокращении нижняя челюсть поднимается, рот закрывается, а зубы сжимаются. Задние волокна мышцы тянут выдвинутую нижнюю челюсть назад.

Жевательная мышца, которая имеет четырёхугольную форму, начинается от скуловой дуги и скуловой кости. При сокращении жевательной мышцы нижняя челюсть поднимается вверх, поверхностная часть мышцы выдвигает нижнюю челюсть вперёд.

Латеральная крыловидная мышца начинается от большого крыла клиновидной кости и состоит из двух головок. При двустороннем сокра-

щении мышц нижняя челюсть выдвигается вперёд, при одностороннем — смещается в противоположную сторону.

Медиальная крыловидная мышца начинается в крыловидной ямке клиновидной кости. При сокращении мышцы челюсть поднимается.

12. Ответьте на вопросы.

1. Что такое мышца?
2. Что представляют собой мимические мышцы?
3. Почему они так называются?
4. Где находится надчерепная мышца и какова её функция?
5. Что происходит при сокращении поперечной и крыльной частей носовой мышцы?
6. Какие мышцы относятся к щечно-губным? Каковы их функции?
7. Что является признаком повреждения лицевого нерва?
8. Какие мышцы относятся к жевательным мышцам головы?
9. Какую форму имеет височная мышца и какова её функция?
10. Из чего состоит латеральная крыловидная мышца?
11. Какова функция медиальной крыловидной мышцы?

13. Вместо точек вставьте подходящие по смыслу глаголы в правильной грамматической форме. Используйте слова для справок.

1. К мышцам головы ... мышцы лица и жевательные мышцы.
2. Мышцы лица ... вокруг естественных отверстий.
3. Мимические мышцы ... к коже.
4. Мышцы лица ... в четыре группы.
5. Надчерепная мышца ... на своде черепа и ... из двух частей.
6. Наиболее частым признаком повреждения лицевого нерва ... паралич мимических мышц.
7. Височная мышца ... веерообразную форму.
8. Задние волокна височной мышцы ... выдвинутую нижнюю челюсть назад.
9. При сокращении жевательной мышцы нижняя челюсть ... вверх.

Слова для справок: являться, тянуть, относиться, иметь, прикрепляться, подниматься, находиться, объединяться, состоять, группироваться.

14. Измените предложения по модели «функция чего — делать что».

1. Надчерепная мышца поднимает брови и собирает кожу лба в поперечные складки.
2. Жевательная мышца выдвигает нижнюю челюсть вперёд.
3. Мимические мышцы приводят в движение кожу лица.

15. Закончите предложения в соответствии с содержанием текста.

1. Традиционно к мышцам головы относятся
2. Мышцы лица начинаются от костей черепа и
3. Мимические мышцы участвуют в

4. К мышцам свода черепа относятся
5. Функция надчерепной мышцы
6. Мышцы, окружающие носовые отверстия, — это
7. В результате паралича мимических мышц становится невозможным
8. При сокращении височной мышцы
9. Жевательная мышца начинается

16. Вставьте вместо точек подходящие предлоги.

1. Мышцы лица начинаются ... костей черепа и прикрепляются ... коже.
2. ... сокращении мышцы лица приводят ... движение кожу лица.
3. Носовая мышца состоит ... двух частей.
4. Мимические мышцы участвуют ... речи, жевании.
5. Медиальная крыловидная мышца начинается ... крыловидной ямке клиновидной кости.

17. Найдите ошибочные высказывания. Исправьте их.

1. Мимические мышцы представляют собой тонкие и мелкие мышечные пучки, которые группируются вокруг естественных отверстий.
 2. Мимические мышцы не участвуют в речи, жевании.
 3. Мышцы лица объединяются в три группы.
 4. Надчерепная мышца состоит из двух мышц.
 5. Функция надчерепной мышцы — опускать нижнюю губу.
 6. Носовая мышца состоит из трёх частей: поперечной, продольной и крыльной.
 7. Наиболее частым признаком повреждения лицевого нерва является паралич мимических мышц.
 8. Жевательные мышцы головы связаны между собой генетически, морфологически и функционально.
 9. Жевательная мышца имеет веерообразную форму.
- 18. Составьте назывной план текста «Мышцы головы».**
- 19. Перескажите текст по плану.**

Тема 10. МЫШЦЫ ШЕИ

1. От данных существительных образуйте прилагательные.

Модель: шея — шейный.

Голова, система, пара, грудина, ключица, висок, лестница, лопатка, мышца, мимика.

2. Скажите, от каких слов и с помощью каких приставок образованы прилагательные.

Подъязычный, надподъязычный, подподъязычный, подкожный, предпозвоночный, подбородочный.

3. Из данных слов выберите антонимы и запишите их парами.

Передний, глубокий, поднимать, сзади, поверхностный, опускать, вертикальный, начинаться, назад, вверх, нижний, выше, спереди, горизонтальный, заканчиваться, вперёд, вниз, верхний, ниже, длиннее, тоньше, короче, толще, задний.

4. Из данных слов выберите родственные и сгруппируйте их.

Соединить, сдавление, соединяющий, система, предохранение, систематический, предохранитель, предохранённый, сдавленный, предохранять, обеспечение, сдавливать, систематизировать, обеспечивать, системный, обеспеченный, фиксация, соединение, фиксировать.

5. Слова из скобок поставьте в правильную грамматическую форму.

Мышцы (шея), фасция (грудь), область (лицо), угол (рот), отросток (височная кость), поверхность (позвоночный столб), тело (подъязычная кость), диафрагма (рот).

6. Из данных слов составьте словосочетания. Обратите внимание на управление глаголов.

располагаться (в чем?)	передний отдел
начинаться (от чего?)	фасция груди, грудина, ключица, шиловидный отросток
начинаться (чем?)	две головки
заканчиваться (в чем?)	область лица
предохранять (от чего?)	сдавление
прикрепляться (к чему?)	сосцевидный отросток
наклонять (что?)	голова
поворачиваться (куда?)	противоположная сторона
лежать (на чём?)	передняя поверхность
состоять (из чего?)	два брюшка
располагаться (между чем?)	тело нижней челюсти и подъязычная кость
опускать (что?)	нижняя челюсть, подъязычная кость

7. Трансформируйте именные словосочетания в глагольные.

Модель: сокращение мышцы — сокращать мышцу.

Различение двух отростков, натяжение кожи, предохранение поверхностных вен, запрокидывание головы, удерживание головы, приближение щитовидного хряща, смещение подъязычной кости.

8. Используя данные причастия, заполните следующую таблицу.

Инфинитив глагола	Активное причастие (наст. вр., пр. вр.)	Пассивное причастие (наст. вр., пр. вр.)	Краткая форма причастия
соединять соединить	соединяющий соединивший	соединяемый соединённый	соединён

Расположен, покрыт, представлен, фиксированный, опущенный, сокращенный.

9. Трансформируйте данные предложения, используя конструкции что является чем, что представляет собой что.

1. Шея — часть тела, соединяющая голову с туловищем.

2. Подкожная мышца шеи — это широкая тонкая пластинка на переднебоковой поверхности шеи.

3. Мышца — это орган, который состоит из скелетных мышечных волокон.

4. Двубрюшная мышца состоит из двух брюшек — заднего и переднего.

10. Прочитайте текст. Скажите, какой признак деления мышц лежит в основе данной классификации.

Мышцы шеи

Шея — часть тела, соединяющая голову с туловищем. В шее условно различают два отдела: задний и передний. В системной анатомии к мышцам шеи относятся мышцы, которые расположены в её переднем отделе. Сзади на шее находятся мышцы спины. Все мышцы шеи парные и покрыты пластинками шейной фасции.

Мышцы шеи разделяются по генетическому и топографическому признакам. По топографическому признаку мышцы шеи делятся на поверхностные и глубокие, надподъязычные и подподъязычные.

К поверхностным мышцам шеи относятся подкожная мышца и грудино-ключично-сосцевидная мышца. Подкожная мышца шеи — это широкая тонкая пластинка на переднебоковой поверхности шеи под кожей. Она начинается от фасции груди и заканчивается в области угла рта. При сокращении эта мышца натягивает кожу шеи и предохраняет поверхностные вены от сдавления. Кроме того, сокращаясь, подкожная мышца опускает угол рта, что имеет значение для мимики. Грудино-ключично-сосцевидная мышца начинается двумя головками от грудины и ключицы. Прикрепляется она к сосцевидному отростку височной кости. При одностороннем сокращении эта мышца наклоняет голову в сторону сокращения, одновременно лицо поворачивается в противоположную сторону. Двустороннее сокращение мышцы ведёт к запрокидыванию головы и обеспечивает удерживание головы в вертикальном положении.

Глубокие мышцы шеи лежат на передней поверхности позвоночника, позади органов шеи. Они подразделяются на латеральную и медиальную группы. В латеральную группу входят три лестничные мышцы, а медиальная группа представлена предпозвоночными мышцами, расположенными на передней поверхности позвоночного столба по сторонам от средней линии.

К надподъязычным мышцам относятся двубрюшная, шилоподъязычная, челюстно-подъязычная и подбородочно-подъязычная мышцы.

Двубрюшная мышца состоит из двух брюшек — заднего и переднего. Они соединены промежуточным сухожилием, фиксированным к подъязычной кости. Шилоподъязычная мышца начинается от шиловидного отростка височной кости и прикрепляется к телу подъязычной кости. При сокращении она тянет подъязычную кость назад и вверх. Челюстно-подъязычная мышца располагается между телом нижней челюсти и подъязычной костью, образуя диафрагму рта. При сокращении она тянет подъязычную кость вверх и вперёд, а при фиксированной подъязычной кости эта мышца опускает нижнюю челюсть. Подбородочно-подъязычная мышца лежит выше челюстно-подъязычной мышцы. При сокращении она тянет подъязычную кость вперёд и вверх, а при фиксированной подъязычной кости опускает нижнюю челюсть.

К подподъязычным мышцам относятся грудино-подъязычная, грудино-щитовидная, щитоподъязычная и лопаточно-подъязычная. При сокращении грудино-подъязычная мышца опускает подъязычную кость, а грудино-щитовидная мышца тянет гортань книзу. Сокращаясь, щитоподъязычная мышца приближает подъязычную кость и щитовидный хрящ друг к другу, а лопаточно-подъязычная мышца смещает подъязычную кость книзу.

11. Задайте друг другу вопросы по содержанию текста «Мышцы шеи».

12. Выберите окончание предложений в соответствии с содержанием текста.

1. В шее условно различают два отдела: ...	а) ... подкожная мышца шеи и грудино-ключично-сосцевидная мышца.
2. Мышцы шеи разделяются ...	б) ... двубрюшная, шилоподъязычная, челюстно-подъязычная и подбородочно-подъязычная мышцы.
3. К поверхностным мышцам шеи относятся ...	в) ... на латеральную и медиальную группы.
4. Глубокие мышцы подразделяются ...	г) ... задний и передний.
5. К надподъязычным мышцам относятся ...	д) ... грудино-подъязычная, грудино-щитовидная, щитоподъязычная и лопаточно-подъязычная.
6. К подподъязычным мышцам относятся ...	е) ... по генетическому и топографическому признакам.

13. От основ данных слов образуйте сложные прилагательные.

Передний, боковой; один, сторона; два, сторона; два, брюшко; один, время; шило, вид; щит, вид; сосок, вид; шило под языком; щит под языком.

14. Дополните предложения глаголами в нужной форме. Используйте слова для справок.

1. При сокращении подкожная мышца ... кожу шеи и ... поверхностные вены от сдавления.

2. Грудино-ключично-сосцевидная мышца ... двумя головками от грудины и ключицы.

3. При фиксированной подъязычной кости челюстно-подъязычная мышца ... нижнюю челюсть.

4. Сокращаясь, щитоподъязычная мышца ... подъязычную кость и щитовидный хрящ друг к другу.

5. Лопаточно-подъязычная мышца ... подъязычную кость книзу.

Слова для справок: натягивать, опускать, предохранять, начинаться, смещать, приближать.

15. Замените пассивные конструкции активными.

1. Все мышцы шеи покрыты пластинками шейной фасции.

2. Медиальная группа представлена предпозвоночными мышцами.

3. Два брюшка соединены промежуточным сухожилием.

16. Из двух предложений составьте одно с причастным оборотом.

1. В системной анатомии к мышцам шеи относятся мышцы. Мышцы расположены в переднем отделе шеи.

2. Медиальная группа представлена предпозвоночными мышцами. Предпозвоночные мышцы расположены на передней поверхности позвоночного столба по сторонам от средней линии.

3. Два брюшка соединены промежуточным сухожилием. Промежуточное сухожилие фиксировано к подъязычной кости.

4. Шея — часть тела. Часть тела соединяет голову с туловищем.

17. Закончите предложения в соответствии с содержанием текста.

1. Все мышцы шеи парные и покрыты

2. Подкожная мышца начинается от фасции груди и заканчивается в

3. Грудино-ключично-сосцевидная мышца прикрепляется к

4. Двустороннее сокращение грудино-ключично-сосцевидной мышцы ведёт к

5. Подбородочно-подъязычная мышца лежит выше

18. Прочитайте следующие предложения. Согласитесь с информацией или возразите.

1. По генетическому признаку мышцы шеи делятся на поверхностные и глубокие, надподъязычные и подподъязычные.

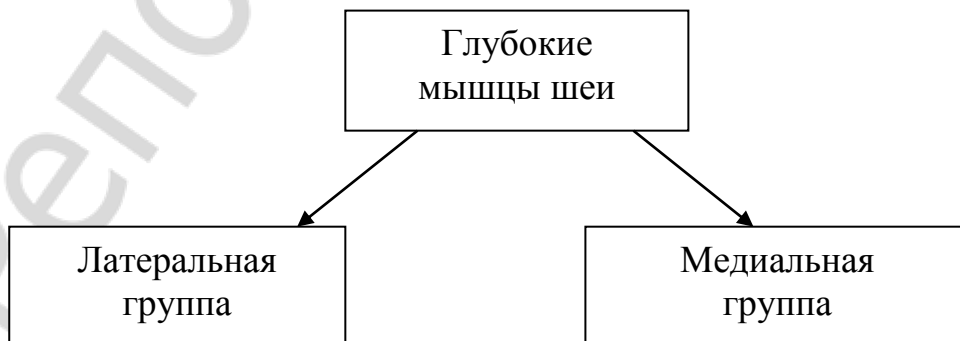
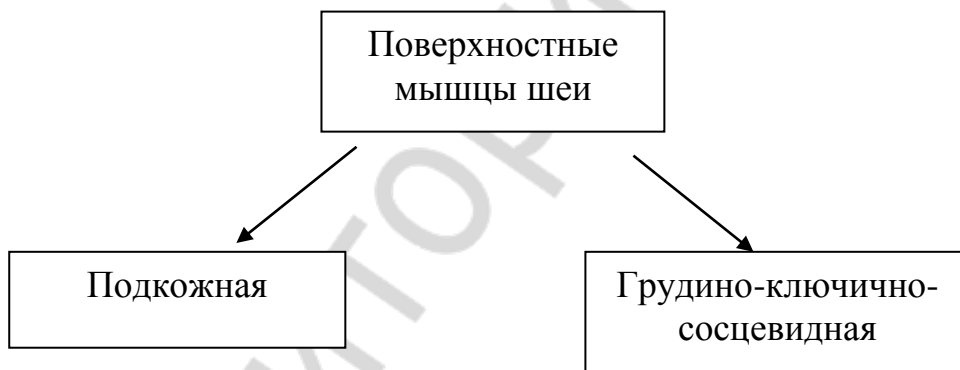
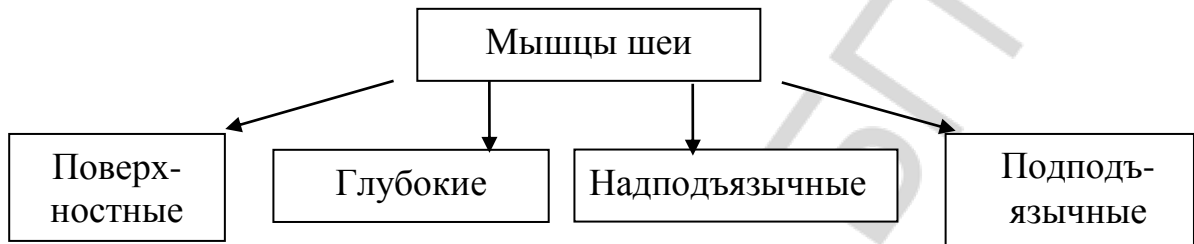
2. Сзади на шее находятся мышцы спины.

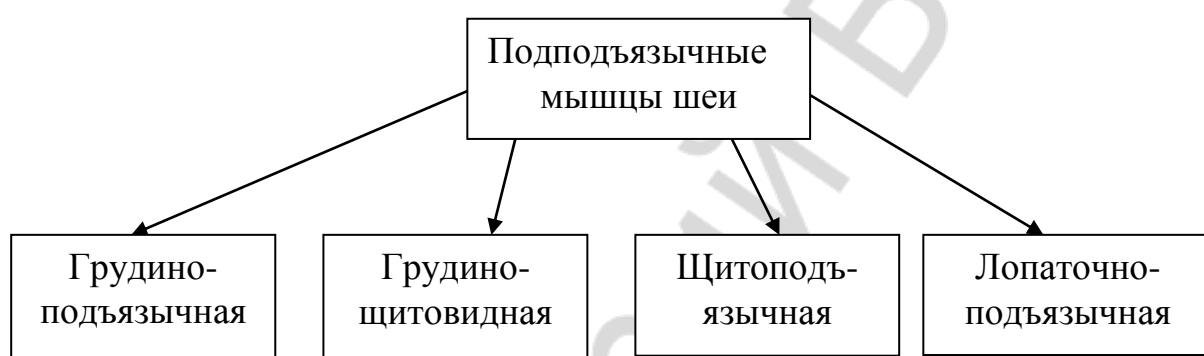
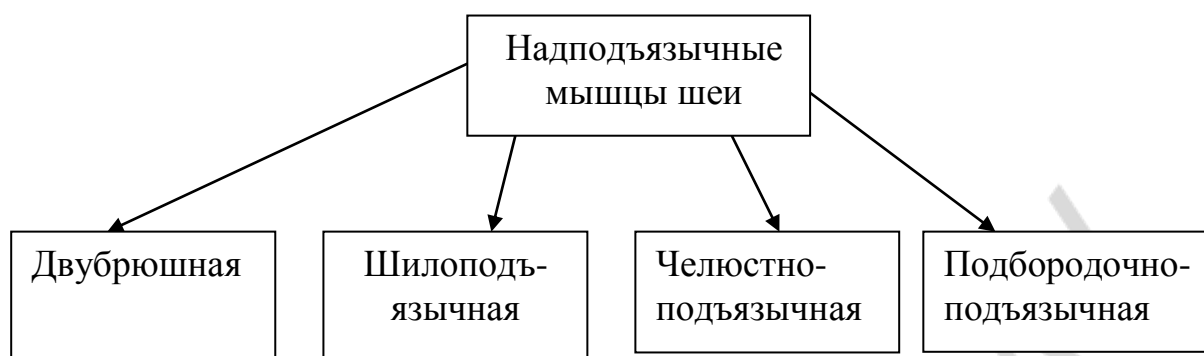
3. Сокращаясь, подкожная мышца опускает угол рта.

4. При сокращении подбородочно-подъязычная мышца тянет подъязычную кость назад и вверх.

5. При сокращении мышца становится длиннее и тоньше.

19. С помощью схем расскажите о том, как делятся мышцы шеи по топографическому признаку. Используйте конструкции что делится на что; что делят на что; что подразделяется на что; что состоит из чего; что представлено чем; что относится к чему.





ОГЛАВЛЕНИЕ

Введение	3
Тема 1. Морфология человека как наука	4
Тема 2. Общая характеристика черепа. Лобная кость	10
Тема 3. Теменная и затылочная кости	15
Тема 4. Височная кость	19
Тема 5. Клиновидная и решётчатая кости.....	23
Тема 6. Верхняя челюсть	27
Тема 7. Нижняя челюсть	32
Тема 8. Череп в целом. Краниометрия	36
Тема 9. Мышцы головы	41
Тема 10. Мышцы шеи.....	45