

*Бахарев И. В., Павлов А. В., Ельцов А. В., Ощепкова И. В.,
Гаврикова О. Е.*

**ТОПОМЕТРИЧЕСКАЯ ХАРАКТЕРИСТИКА
ВЗАИМООТНОШЕНИЙ ЛОБНОЙ ПАЗУХИ И ФОРМЫ
НАДГЛАЗНИЧНОГО КРАЯ ЛОБНОЙ КОСТИ**

*Рязанский государственный медицинский университет
им. академика И. П. Павлова, Россия*

В современной клинической медицине большое внимание уделяется персонализированному подходу в диагностике и лечении пациентов. Как следствие этого, фундаментальная наука особое внимание уделяет индивидуальным особенностям строения отдельных органов и систем. Целью данного исследования было показать связь вариантов анатомического строения лобной пазухи с про-

пространственным расположением надглазничного края лобной кости у людей зрелого возраста. Материалом послужили мацерированные черепа и рентгенограммы условно здоровых людей зрелого возраста. Авторами показана достоверная зависимость особенностей строения лобной пазухи от пространственного расположения надглазничного края лобной кости. При исследовании черепов и их рентгенограмм было обнаружено, что чем более изогнутым был надглазничный край, тем выраженнее была лобная пазуха.

Ключевые слова: череп, краниометрия, лобная кость, лобная пазуха, надглазничный край.

Baharev I. V., Pavlov A. V., Eltsov A. V., Oshchepkova I. V., Gavrikova O. E.
**TOPOMETRIC CHARACTERISTICS OF FRONTAL SINUS ACCORDING
TO THE SHAPE OF THE SUPRAORBITAL MARGIN**

Ryazan State Medical University, Russia

In modern clinical medicine, much attention is paid to the personified approach to the diagnosis and treatment of patients. As a result of this, fundamental science pays special attention to the individual characteristics of the structure of individual organs and systems. The purpose of this study was to show the connection between the variants of the anatomical structure of the frontal sinus and the spatial location of the supra-orbital margin of the frontal bone in people of mature age. The material served as the moored skulls and radiographs of conditionally healthy people of mature age. The authors showed a reliable dependence of the features of the structure of the frontal sinus on the spatial location of the supraorbital edge of the frontal bone. In the study of skulls and their radiographs, it was found that the more curved the supraorbital edge was, the more pronounced the frontal sinus was.

Keywords: skull, craniometry, frontal bone, the frontal sinus, the supraorbital margin.

Вопросами анатомического строения околоносовых пазух занимались многие авторы [2, 3, 5], но при этом, по нашим данным, пазухи изучались изолированно, без связи с костными образованиями, внутри и рядом с которыми они развиваются. В связи с этим представляется актуальным исследовать топографию строения лобной пазухи по отношению к линейным и пространственным характеристикам рядом лежащих образований, в частности, надглазничного края лобной кости.

Цель исследования: показать взаимосвязь особенностей анатомического строения лобной пазухи и пространственного расположения надглазничного края лобной кости у людей зрелого возраста.

Материалы и методы. Краниометрическое исследование проведено на 43 паспортизированных черепах людей обоих полов первого, второго периода зрелого возраста (от 22 до 60 лет). Анатомия лобных пазух изучалась на рентгенограммах как черепов коллекции, так и голов условно здоровых людей в прямой и боковой проекции и имела значительный диапазон изменчивости. Полученные результаты работы подвергались цифровой

обработке и анализу. Статистическую обработку результатов проводили с применением пакета анализа Microsoft Excel и Statistica 6.0, NCSS 2004.

Результаты и обсуждение. В результате исследования было показано, что линейные характеристики надглазничного края лобной кости имеют определенные половые отличия в зависимости от формы черепа [1, 4], а особенности строения лобной пазухи коррелируют с пространственным расположением дуги надглазничного края. По значениям коэффициента изогнутости (КИ) можно разделить надглазничный край во всех исследованных черепах на следующие группы: КИ менее 30 — с небольшой изогнутостью дуги; 30–45 — со средней и более 45 — с большой изогнутостью дуги. Была обнаружена достоверная корреляционная связь умеренной силы ($0,41$; $p < 0,05$) между значениями КИ и степенью развитости пазухи. В частности, при КИ более 45 лобная пазуха была выражена, отличалась наличием бухт и часто заходила за середину надглазничного края (рис. 1, а). При значениях КИ менее 30 пазуха отличалась незначительными размерами, находилась в пределах медиальной трети надглазничного края (рис. 1, б). Нами отмечено, что пространственное расположение глазницы также коррелирует со степенью изогнутости надглазничного края и развитости лобной пазухи: чем менее ротирована глазница, тем более выражен изгиб и развита пазуха (рис. 1, в, г).

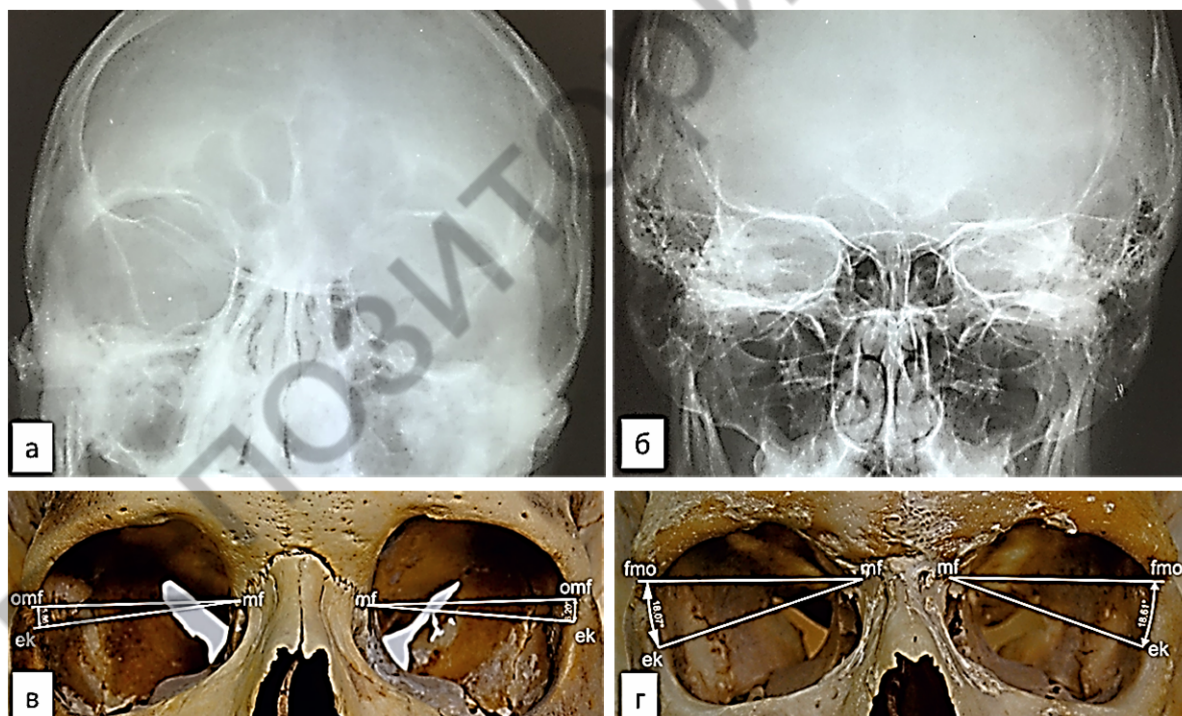


Рис. 1. Топографические отношения между формой надглазничного края и лобной пазухой

Выводы. Полученные результаты позволяют авторам выдвинуть предположение о наличии связи между развитием лобной пазухи и формированием индивидуального рельефа лица человека.

ЛИТЕРАТУРА

1. *Бахарев, И. В.* Типологические особенности надглазничного края лобной кости / И. В. Бахарев // Российский медико-биологический вестник им. акад. И. П. Павлова. 2017. № 2. С. 178–184.
2. *Волков, А. Г.* Лобные пазухи / А. Г. Волков. Ростов на Дону : Феникс, 2000. 512 с.
3. *Форма* и позиция нижней границы верхнечелюстной пазухи при физиологической, дистальной и мезиальной окклюзиях зубных рядов / Л. П. Набатчикова [и др.] // Российский медико-биологический вестник им. акад. И. П. Павлова. 2014. № 2. С. 122–127.
4. *Анатомическая* изменчивость надглазничного края лобной кости у жителей Рязанской области / А. В. Павлов [и др.] // Журнал анатомии и гистопатологии. 2017. Т. 6, № 1. С. 69–73.
5. *Пшенинников, Д. С.* Перспективы ингаляционной терапии риносинусита / Д. С. Пшенинников, И. Б. Анготоева // Наука молодых (Eruditio Juvenium). 2017. № 2. С. 277–282.