

*В.В. Лишенко<sup>1</sup>, С.Н. Шнитко<sup>2</sup>*

## **Профилактика несостоятельности культи бронха и бронхиальных свищей после пневмонэктомии**

*ГОУ ДПО «Санкт-Петербургская академия последипломного образования»,*

*Российская Федерация<sup>1</sup>,*

*Военно-медицинский факультет в УО «БГМУ» <sup>2</sup>*

Проблема профилактики несостоятельности культи бронха (НКБ) после пневмонэктомии (ПЭ) и связанных с ней бронхиальных свищей (БС) и эмпиемы плевры (ЭП) является чрезвычайно актуальной. Лечение больных с этими осложнениями – сложный, трудоемкий и дорогостоящий процесс [3,7].

Несмотря на большое количество публикаций по затронутой проблеме, патогенез НКБ после ПЭ едва ли можно считать досконально изученным, а вопросы ее профилактики полностью решенными [4,11,12]. Большинство исследователей, касавшихся этой темы, во главу угла ставили изучение факторов, оказывающих неблагоприятное воздействие на заживление культи бронха (КБ). Эта методология была, по-видимому, привнесена по аналогии и из опыта желудочно-кишечной хирургии: неблагоприятное воздействие на заживление КБ травматизации тканей, нарушение их кровоснабжения, сшивание неоднородных тканей и т.п. Отсюда вполне объяснимо и большое количество способов закрытия бронхиальной трубки (по аналогии с кишечной) с помощью многорядных и кисетных швов, выкраивания лоскутов и т.п. Разумеется, эти способы закрытия КБ не могли найти широкое применение в практике. Наиболее часто встречающаяся рекомендация по профилактике БС – заботиться о сохранении кровоснабжения КБ. Именно с этой целью были созданы бронхосшивающие аппараты типа УКБ и УБ с продольным (по отношению к оси бронха) расположением скрепок. Однако в настоящее время редко кто использует именно их. Большинство хирургов применяют для ушивания КБ

аппараты типа УКЛ и УО с поперечно расположенными скрепками, однозначно ликвидирующими кровоток в зоне скрепочного шва. При этом не отмечено катастрофического роста частоты НКБ.

Важным моментом в профилактике НКБ и БС после ПЭ считается т.н. плевризация культи – ушивание над ней медиастинальной плевры или укрытие ее выкроенными лоскутами париетальной плевры, перикарда диафрагмы, сальника для улучшения кровоснабжения КБ [8,13,14]. Но разве при этом создаются анастомозы между сосудами лоскута и КБ? Напротив, перед укрытием КБ этим «питающим» лоскутом проводится тщательный гемостаз, а развитие общей сосудистой сети лоскута и КБ не следует ожидать ранее, чем через 2-3 недели. Тогда каков же механизм благотворного влияния плевризации КБ в первые несколько дней после операции, когда чаще всего и возникает НКБ?

Ответы на часть поставленных вопросов уже имеются во многих публикациях [5,6,9,10]. В упомянутых выше публикациях представлены результаты клинко-экспериментальных исследований, в которых однозначно было показано:

1. При всех методах ушивания КБ, независимо от варианта расположения и отхождения бронхиальных сосудов, зона хорошей васкуляризации отмечается только проксимальнее линии наложенных швов, а дистальнее, до уровня пересечения бронха она полностью деваскуляризирована.

2. При всех способах ушивания КБ (в эксперименте на здоровых собаках) не ранее 7-10 дня после операции в дополнительном кровоснабжении культи принимают участие вновь образованные сосуды, отходящие от артерий медиастинальной плевры и легочной связки.

3. В сдавленных и деформированных в зоне бронхиального шва тканях наступают глубокие некротические процессы. Только начиная с 12-х суток после операции наряду с некротическими процессами отмечается пролиферация клеток надхрящницы. В разрушенных шовным материалом участках хряща полной регенерации не наблюдалось даже через семь месяцев.

4. Заживление КБ может проходить по типу первичного, когда срастаются сближенные между собой внутренние поверхности культи бронха, или по типу

вторичного, когда она закрывается перибронхиально формирующемся снаружи соединительнотканым «колпачком».

Однако несмотря на большое количество публикаций по затронутой проблематике, мы так и не нашли в них ответа на следующие, как нам кажется, принципиальные вопросы:

1. За счет чего все же сохраняет герметичность КБ (лишенная кровоснабжения, травмированная во время оперативного вмешательства) в первые 1-7 дней после операции, когда некробиотические и некротические процессы в «разгаре», а репаративные только начинаются?

2. Каков механизм благоприятного воздействия дополнительного ушивания КБ после аппаратного шва и ее плевризации?

Материал и методы. Целью настоящей работы была разработка патогенетически обоснованной системы профилактики и лечения НКБ после пневмонэктомии. В ее основу положены экспериментальные исследования на 24 животных (беспородные собаки); данные анатомических исследований 600 трахеобронхиальных комплексов и средостенных структур, извлеченных при патологоанатомических вскрытиях; данные 1500 фибробронхоскопий и 130 компьютерных томографий с анализом анатомических параметров трахеи и главных бронхов. Нами проведен анализ течения послеоперационного периода и исходов у 249 больных, перенесших пневмонэктомию в клинике госпитальной (торакальной) хирургии ВМедА им. С.М. Кирова и других лечебных учреждениях г. Санкт-Петербурга.

Результаты и обсуждение. Наши исследования показали, что бронх – сложная органно-тканевая структура с чрезвычайно выраженной индивидуальной изменчивостью. Последняя касается, прежде всего, формы поперечного сечения главных бронхов (ГБ), конфигурации хрящевых колец в зоне бифуркации трахеи и правого главного бронха (ПГБ), а также толщины стенки бронха в различных ее отделах. Эти параметры имеют основное значение для формы образующейся КБ, особенно при использовании аппаратного шва. По существу все многообразие форм поперечного сечения можно свести к двум – благоприятной для формирования по

Суиту и неблагоприятной.

В эксперименте на животных мы получили данные подтверждающие, что в КБ после ПЭ развиваются некробиотические и некротические процессы. При этом, именно на пике их развития (5-7 сутки после операции) происходит снижение прочности КБ на 40-50%, что и приводит к ее разгерметизации. Начало усиления прочности КБ происходит в сроки от 7 до 9 суток за счет формирования, созревания и упрочения соединительнотканного «колпачка» вокруг КБ или срастания ее стенок изнутри. К сожалению, если характер репаративных процессов предсказуем, то выраженность некробиотических процессов в КБ оценить и прогнозировать их развитие непросто, как и в любой многофакторной системе. Исследования показали, что НКБ развивается при преобладании в одновременно и закономерно протекающих некробиотических, некротических и репаративных процессах в КБ неблагоприятных, деструктивных изменений. На основании проведенных исследований можно определенно считать, что глубина, выраженность последних связана со степенью участия в формировании стенки КБ мембранозной части – чрезвычайно тонкой, уязвимой и маложизнеспособной структурой, а также степенью травматизации хрящевого кольца в надхрящнице. Она является основной структурой, обеспечивающей прочность КБ в ближайшем и раннем послеоперационном периоде, несмотря на самые неблагоприятные условия, создающиеся в зоне операции. Чем больше эта структура травмирована – пересечением, надсечением, прошиванием (нитями или скрепками), тем менее прочной окажется КБ. Неповрежденное бронхиальное хрящевое кольцо в надхрящнице способно «пережить» неблагоприятный период протяженностью 1,5-2 недели, необходимые для развития новой сосудистой сети, срастания или обрастания КБ. При этом обеспечивается ее герметичность до надежного заживления – по первичному, вторичному или смешанному типу.

Отдельно следует подчеркнуть выявленные нами закономерности. Во-первых, заживление КБ по типу первичного (по Риенхофу) наблюдалось чаще при использовании аппаратного шва за счет того, что при сдавлении внутренних поверхностей бронхиальной трубки браншами сшивающего аппарата разрушалась

тонкая нежная слизистая оболочка бронха и плотно соприкасались его подслизистые слои (Рис. 1).

При благоприятной для аппаратного шва форме поперечного сечения бронха, обеспечивающей его прочность и происходило заживление большей части КБ, преимущественно по типу первичного. Этим, по-видимому, объясняется тот факт, что внедрение аппаратного шва позволило значительно снизить частоту БС по сравнению с ручным швом КБ по Суиту, при котором не происходит сплошного сдавления стенок бронха. В этом случае заживление КБ происходит по смешанному типу – непосредственно в зоне лигатур – по первичному, а в промежутках – по вторичному (Рис. 2).

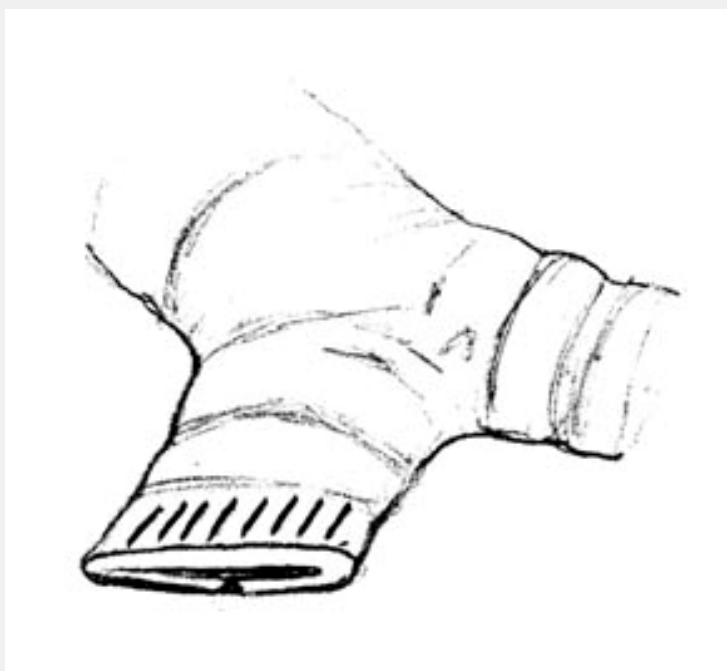

Рис. 1. Формирование культи бронха при помощи сшивающего аппарата

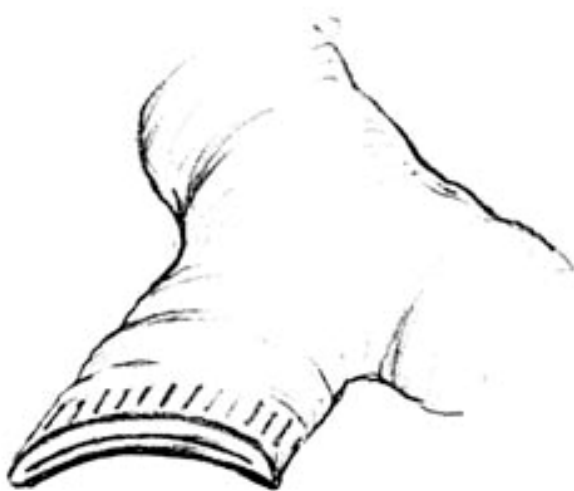

Рис. 2. Формирование культи бронха ручным швом по Суиту

Во-вторых, наши исследования [1] показали, что контакт КБ с плевральным экссудатом при недостаточном ушивании медиастинальной плевры или неполном укрытии ее какими-либо лоскутами приводит к угнетению репаративных процессов в культе бронха за счет более длительного периода отека, инфильтрации, замедленного формирования грануляционной, а затем, и соединительной ткани.

Возникновение НКБ связано, как правило, с прорезыванием швов или скрепок через некротизированную ткань стенки КБ (в подавляющем большинстве случаев – через мембранозную ее часть при обработке по Суиту). Возможно, часть НКБ происходит из-за прорыва в плевральную полость т.н. прикультевых абсцессов, образующихся снаружи КБ из-за инфицирования перибронхиального пространства содержимым бронха через «лигатурные каналы».

При любом из механизмов формирования НКБ появляется сообщение между плевральной полостью и просветом трахеобронхиального дерева (ТБД). Как правило, этот эпизод разгерметизации КБ связывают с повышением давления в ТБД при кашле. В связи с этим были предложены т.н. амортизационные швы, которые якобы рассекали воздушный поток и уменьшали давление в КБ при кашле. Однако наши исследования показали, что это не так. Механизм разгерметизации КБ возможен только в условиях дренированной плевральной полости, когда при

натуживании и кашле при закрытой голосовой щели давление повышается в ТБД, а в плевральной полости понижается в связи со «сбросом» воздуха по дренажу. При этом формируется градиент давления, направленный из просвета ТБД в плевральную полость. Это же происходит и вследствие повышения давления в дыхательном контуре аппарата ИВЛ при пробуждении больного, когда не проводится синхронизация с аппаратом и больной кашляет во время максимального «вдоха». При этом давление в дыхательном контуре аппарата нередко достигает 40-50 см.вод.ст., а в плевральной полости близко к нулю из-за сброса воздуха по дренажу. Когда же дренаж удален и плевральная полость герметична, градиент давления, направленный в плевральную полость из КБ возникает в момент глубокого вдоха. При этом давление в ТБД близко к нулю, а в плевральной полости возникает разрежение. По данным наших исследований (манометрии плевральной полости у 26 больных после пневмонэктомии) разрежение при форсированном вдохе может достигать 30-40 см.вод.ст. Способность к глубокому вдоху восстанавливается у больных после ПЭ на 5-7 сутки, когда при ушивании КБ традиционными способами ее прочность снижается именно в это время. Иногда превышению «критического» порога разрежения для возникновения НКБ способствует и избыточная аспирация воздуха из плевральной полости во время пункции для забора экссудата и введения антибиотиков.

Очевидно, что система мероприятий по профилактике НКБ после ПЭ должна учитывать рассмотренные звенья патогенеза и целенаправленно на них воздействовать следующим образом:

1. При формировании КБ во время ПЭ следует применять такой способ ее обработки, при котором мембранозная часть не участвует в формировании ее стенок.
2. Необходимо максимально бережное отношение к бронхиальному хрящевому кольцу. Крайне нежелательны любые повреждающие воздействия на бронхиальный хрящ и надхрящницу (надсечение, пересечение, прошивание).
3. Предпочтительным способом герметизации культи при ПЭ, обработанной по Оверхольту, является сближение ее стенок путем сдавления извне, при этом весьма

желательно деликатное удаление слизистого слоя бронхиальных стенок в месте их соприкосновения.

4. Образовавшаяся КБ после ПЭ должна быть надежно защищена от экссудата, находящегося в плевральной полости, а также контактировать с живыми тканями для сохранения жизнеспособности хрящевых колец – основной прочностной структуры КБ.

5. В послеоперационном периоде необходимо избегать ситуаций, когда возможно возникновение градиента давления, направленного из ТБД в плевральную полость.

Позвольте остановиться на некоторых особенностях в реализации перечисленных положений. Из всех возможных способов обработки КБ, при которых мембранозная часть не участвует в формировании ее стенок, оптимальным мы считаем модифицированный нами способ Овергольта. Он заключается в сшивании концов хрящевого полукольца с инвагинацией мембранозной части вовнутрь без его пересечения (надсечения) (Рис. 3).

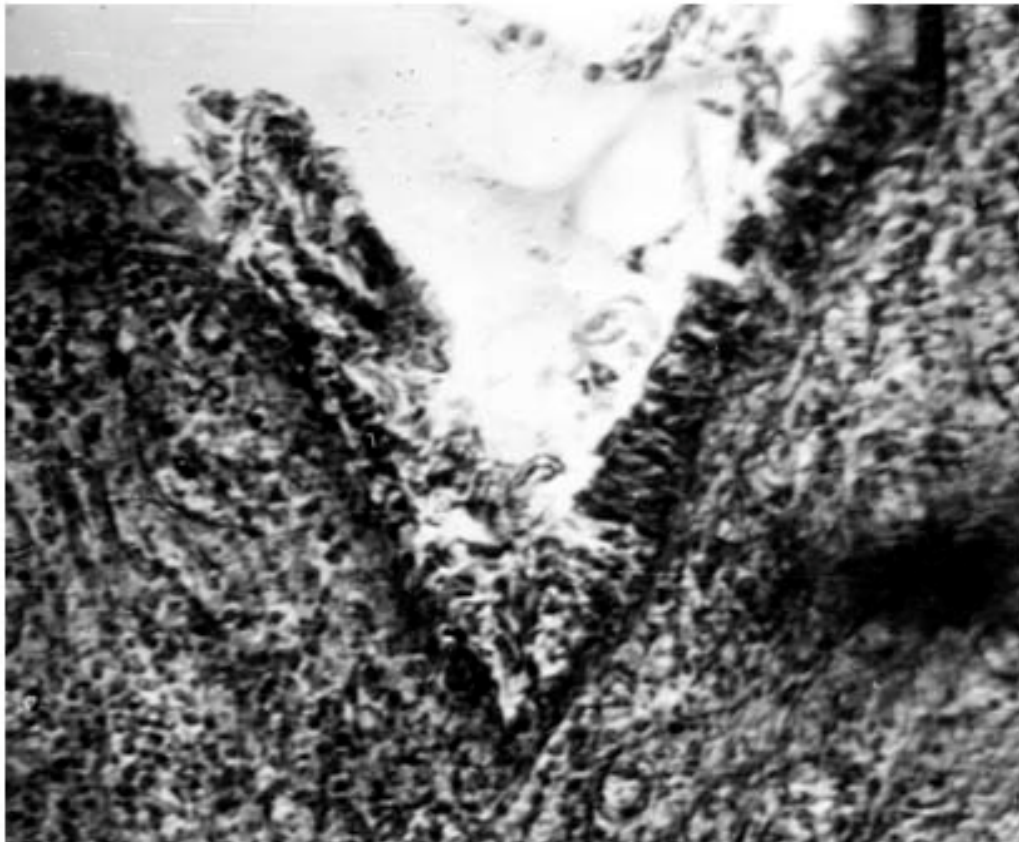




Рис. 3. Микрофотография. Соединение концов хрящевого полукольца с инвагинацией мембранозной части, x 400

Что касается герметизации культи бронха, то, по-видимому, аппаратный шов КБ себя исчерпал, поскольку с прогрессом анестезиологического пособия такие его декларируемые преимущества, как простота и быстрота, не могут «перевесить» высокую степень риска развития НКБ за счет неконтролируемого повреждения бронхиального хряща и сквозного характера шва. По нашему мнению герметизация КБ должна осуществляться за счет сближения и надежного удержания в соприкосновении ее стенок путем их сдавления извне. Нами разработан способ герметизации КБ при ПЭ при помощи специальных клипс. Они накладываются на КБ, обработанную по Оверхольту (Рис. 4). При этом нивелируются как различия в толщине на различных участках КБ, так и в форме поперечного сечения ГБ.

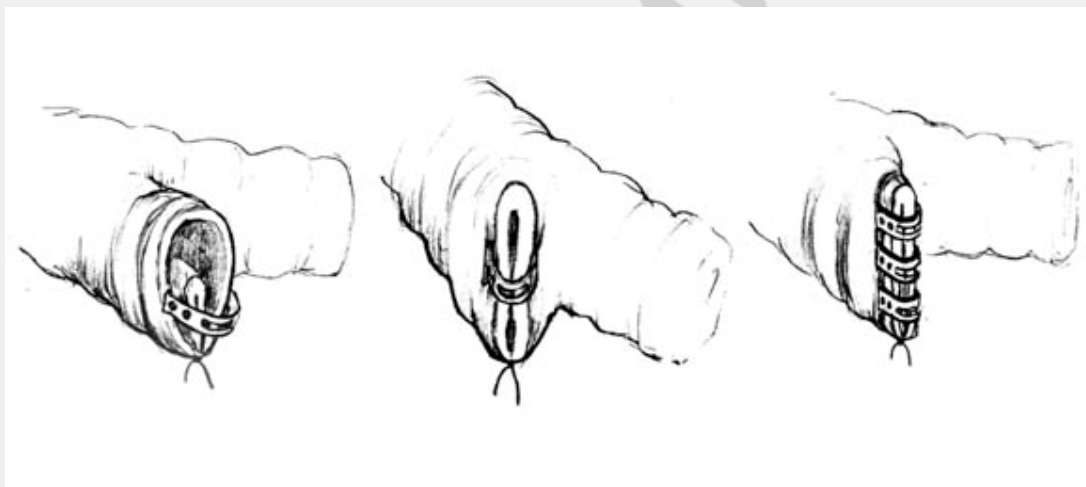


Рис. 4. Герметизация культи бронха с помощью специальных клипс

Укрытие КБ должно осуществляться для обеспечения контакта ее внешней поверхности, представленной «переживающим» хрящом, с живой, кровоснабжаемой тканью, а также ограничения ее от неблагоприятной среды.

Несомненно, в наибольшей степени этим требованиям отвечает мышечный лоскут, однако его выкраивание связано с несоразмерной операционной травмой, значительным увеличением длительности операции, а также увеличением риска послеоперационного внутриплеврального кровотечения. Компромиссным

вариантом может быть использование перикардального жирового лоскута на питающей ножке. При исследованиях на 40 трупах оказалось, что анатомические особенности этой структуры позволяют во всех случаях быстро выкроить подходящий лоскут с питающей артерией и веней и без риска нарушения кровоснабжения в ней надежно укрыть КБ. Оказалось также, что перикардальный лоскут по структуре напоминает сальник, он покрыт мезотелием с двух сторон и обладает такими же адгезивными свойствами.

При угрозе развития НКБ целесообразно использование такого режима ведения плевральной полости, при котором ликвидируется механизм создания градиента давления между ТБД и плевральной полостью. Для этого мы используем специальное устройство, представляющее собой клапан вдоха, расположенный в трубке, которой дренирована плевральная полость [2]. Во время вдоха, при возникающем разрежении в плевральной полости клапан открывается и воздух через фильтр поступает в нее, ликвидируя градиент давления между ТБД и плевральной полостью. Во время выдоха избыток воздуха сбрасывается через дренаж, преодолевая сопротивление 20-25 см вод.ст.

Мы располагаем опытом применения разработанной системы мероприятий по профилактике НКБ (в полном объеме или частично)

у 249 больных, перенесших пневмонэктомию. Так, применение только модифицированного способа Оверхольта при обработке КБ с «произвольной» плевризацией ее, позволило снизить частоту НКБ до 4,7 % (7,1% при правосторонних и 1,4% при левосторонних ПЭ у 170 оперированных больных). Дополнительное применение целенаправленного укрытия КБ лоскутом перикардального жира на сосудистой ножке у 68 больных позволило добиться неосложненного послеоперационного течения у всех 31 больных после левосторонней и 36 больных после правосторонней ПЭ (частота НКБ – 2,8%).

Следует заметить, что возникшая НКБ во всех случаях носила точечный характер и была быстро ликвидирована консервативным лечением, включающем в том числе и применение разработанного клапанного устройства. При использовании разработанного способа герметизации КБ с помощью клипс и

укрытия КБ лоскутом перикардального жира НКБ не отмечено ни у одного из 11 пациентов (10 право- и 1 левосторонняя ПЭ).

Таким образом, разработанная система профилактических мероприятий, включающая обработку КБ по модифицированному способу Оверхолта, герметизацию ее путем сдавления извне клипсами и укрытие лоскутом перикардального жира показала высокую эффективность. Надеемся, что ее широкое применение позволит решить эту давнюю проблему торакальной хирургии.

Выводы. 1. Несостоятельность культи бронха после пневмонэктомии – патологическое состояние, со сложным, многофакторным механизмом развития, в основе которого лежит неизбежный, закономерный и естественный процесс развития некротических и некробиотических процессов в культе бронха. При использовании традиционных способов ее обработки и ушивания в некоторых случаях невозможно предотвратить их развитие, а значит и снижение прочности культи бронха.

2. Только неповрежденное бронхиальное хрящевое кольцо является основным прочностным субстратом, позволяющим культе бронха противостоять высоким разрывным нагрузкам в неблагоприятных условиях, возникающих после пневмонэктомии в ближайшем и раннем послеоперационном периодах.

3. Целостная система профилактических мероприятий (по всем звеньям патогенеза), включающая обработку культи бронха, ее герметизацию, укрытие и рациональный режим «ведения» плевральной полости позволяет во многом решить проблему профилактики несостоятельности культи бронха и бронхиальных свищей после пневмонэктомии.

#### Литература

1. Лищенко, В. В. Обоснование надежного способа закрытия культи бронха при пневмонэктомии / В. В. Лищенко // Вестн. хир. 2006. № 6. С. 38–43.
2. Лищенко, В. В. Система профилактики несостоятельности культи бронха и бронхиальных свищей после пневмонэктомии / В. В. Лищенко // Военная медицина. 2010. № 4. С. 140.

3. Проценко, А. В. Факторы, влияющие на частоту развития бронхиального свища после пульмонэктомии / А. В. Проценко, Ю. В. Лукьянов // Онкология. 2007. № 4. С. 361–364.

4. Решетов, А. В. Хирургическая профилактика бронхиальных свищей после пневмонэктомии / А. В. Решетов, С. М. Лазарев, Г. Н. Волгин // Вестн. хир. 2010. № 5. С. 83–87.

5. Рудин, Э. П. Способы закрытия культи бронха при резекции легких / Э. П. Рудин, С. Х. Биргин. М., 1990. 35 с.

6. Соколов, Е. Г. Новые технологии патогенетического лечения гнойно-деструктивных заболеваний легких и профилактика послеоперационных бронхолегочных осложнений: автореф. дис. ... д-ра мед. наук / Е. Г. Соколов. Томск, 2005. 38 с.

7. Чичеватов, Д. А. Современная статистика послеоперационных бронхоплевральных свищей / Д. А. Чичеватов, А. Н. Горшенев, Е. Н. Синев // Казанск. мед. журн. 2005. № 6. С. 491–493.

8. Чичеватов, Д. А. Прогноз, профилактика и лечение гнойных бронхоплевральных осложнений после пневмонэктомий: автореф. дис. ... д-ра мед. наук / Д. А. Чичеватов. Саратов, 2007. 35 с.

9. Cerfolio, R. J. The incidence, etiology and prevention of postresectional bronchopleural fistula / R. J. Cerfolio // Semin. Thorac. Cardiovasc. Surg. 2001. Vol. 13, № 1. P. 3–7.

10. Darling, G. E. Risk of right pneumonectomy: role of bronchopleural fistula / G. E. Darling, A. Abdurahman, Q. L. Yi // Ann. Thorac. Surg. 2005. Vol. 79, № 2. – P. 433–437.

11. Deschamps, C. Empyema and bronchopleural fistula after pneumonectomy: factors affecting incidence / C. Deschamps, A. Bernard, F. C. Nichols // Ann. Thorac. Surg. 2001. Vol. 72, № 1. P. 243–248.

12. Haraguchi, S. Analysis of risk factors for postpneumonectomy bronchopleural fistulas in patients with lung cancer / S. Haraguchi, K. Koizumi, M. Hioki // J. Nippon Med. Sch. 2006. Vol. 73, № 6. P. 314–319.

13. Kesler, K. A. Carinoplasty airway closure: a technique for right pneumonectomy / K. A. Kesler, Z. T. Hammoud, K. M. Rieger // Ann. Thorac. Surg. 2008. Vol. 85, № 4. P. 1178–1186.

14. Taghavis, S. Bronchial stump coverage with a pedicled pericardial flap: an effective method for prevention of postpneumonectomy bronchopleural fistula / S. Taghavis, G. M. Marta, G. Lang // Ann. Thorac. Surg. 2005. Vol. 79, № 1. P. 284–288.

РЕПОЗИТОРИЙ БГМУ