

Рагимов Р. М.

**УЛЬТРАСТРУКТУРНАЯ ОРГАНИЗАЦИЯ СЕЛЕЗЕНКИ
ПРИ ОСТРОМ ПЕРИТОНИТЕ НА ФОНЕ ВНУТРИБРЮШИННОЙ
ПЕРФУЗИИ ОЗОНИРОВАННОГО ПЕРФТОРАНА**

*Дагестанский государственный медицинский университет, г. Махачкала,
Россия*

Изучена ультраструктурная организация селезёнки в сравнительном аспекте при экспериментальном перитоните на фоне внутрибрюшинного введения озонированного перфторана (1-я серия) и озонированного физиологического раствора (2-я серия). Установлено, что при применении озонированного перфторана электронно-микроскопические изменения клеток структур селезенки менее выражены по сравнению со 2-й серией.

Ключевые слова: *перитонит, перфторан, озон, электронный микроскоп.*

Ragimov R. M.

THE ULTRASTRUCTURAL ORGANIZATION OF THE SPLEEN AT ACUTE PERITONITIS AT THE BACKGROUND OF THE INTRAPERITONEAL PERFUSION OF OZONIZED PERFTORANE

Dagestan State Medical University, Makhachkala, Russia

There the ultrastructural organization of the spleen has been studied in a comparative aspect in experimental peritonitis at the background of intraperitoneal administration of ozonized perftorane (1st series) and ozonized saline infusion (2nd series). It has been determined that with the use of ozonized perftorane, the electron microscopic changes in the cells of the spleen structures are minimal ones compared with those of the 2nd series.

Keywords: *peritonitis, perftorane, ozone, electron microscope.*

В литературе имеются сведения о том, что для стимуляции мононуклеарных фагоцитов перитонеальной жидкости и иммунокомпетентных органов при воспалении брюшины, улучшения результатов лечения перитонита используют перфторан [3–5], который обладает еще сорбционным, цитопротекторным и мембраностабилизирующим свойствами [2].

Однако аспекты ультраструктурных изменений регионарных иммунных органов при воспалительных заболеваниях брюшины на фоне введения озонированного перфторана не достаточно изучены.

Материалы и методы. Нами был проведен анализ ультраструктурных изменений селезенки в динамике развития острого калового перитонита на фоне однократного внутрибрюшинного введения озонированного перфторана (I серия) и озонированного физиологического раствора (II серия) из расчета 2 мл на 100 г массы животного.

Острый каловый перитонит воспроизводилась по методике С. С. Ременника (1965) путем введения в брюшинную полость белых крыс 5 % каловой взвеси из расчета 1 мл на 100 г массы животного. Через 24, 48, 72 часа и 7 суток выжившие животные выведены из эксперимента путем декапитации под хлороформным наркозом. У них были изъяты кусочки селезенки, которые предварительно фиксировали в растворе глютаральдегида на 0,1 М фосфатном буфере. Затем обезживали в спиртах возрастающей концентрации, заливали в эпон и на ультратоме изготавливали срезы для электронно-микроскопического исследования.

Ультратонкие срезы контрастировали уранилацетатом и цитратом свинца и подвергали морфометрическому анализу.

Результаты и обсуждение. В красной пульпе селезенки крыс I серии на первые сутки обнаруживаются лимфоциты, макрофаги, ретикулярные и плазматические клетки, а также широкоплазменные «пенистые» клетки. В цитоплазме последних, помимо обычного набора органелл и лизосом, определяются крупные вакуоли или ассоциации мелких пузырьков

размерами 100–200 нм, а также вторичные лизосомы (фагосомы) с остатками эритроцитов. Пузырьки не окружены мембранами и напоминают мелкодисперсную эмульсию. Указанные клетки в литературе известны как «перфторофаги» [1].

В белой пульпе селезенки часто встречаются крупные клетки с активным ядром, светлым матриксом и множеством полисом в цитоплазме, напоминающие клетки центров размножения. Повсеместно видны и плазматические клетки.

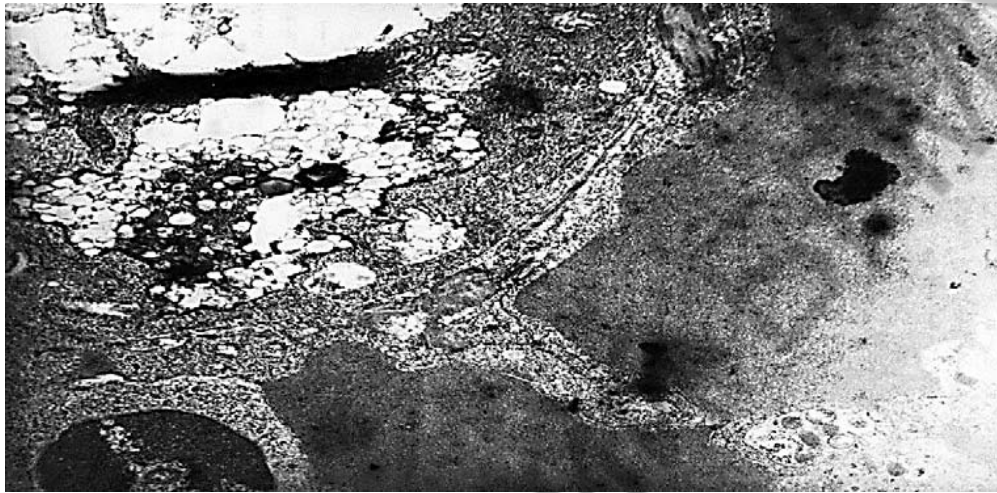
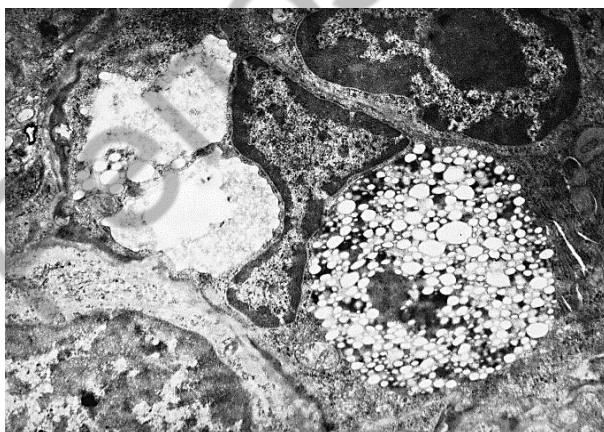
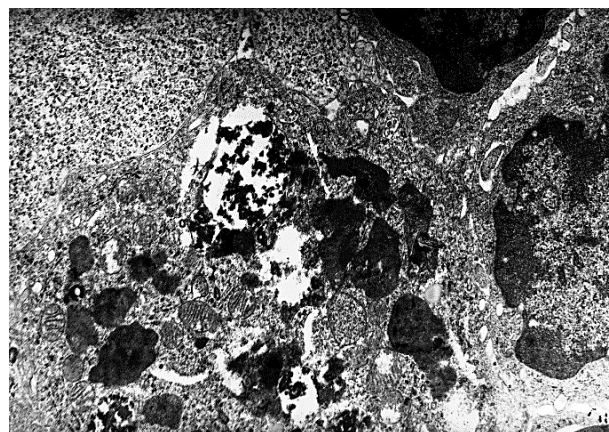


Рис. 1. Активированный макрофаг с лизосомами и фаголизосомами в красной пульпе селезенки через сутки после введения озонированного перфторана. Электронограмма. Увеличение: $\times 25000$

Через 48 часов в красной пульпе селезенки обнаруживаются юные эритроциты. В синусах наблюдаются макрофаги с большими вакуолями и полуразрушенным фагоцитированным материалом и «перфторофаги». В белой пульпе определяется много молодых лимфоцитов с активным синтезом, но митохондрии в отдельных из них разрушены.



а



б

Рис. 2. Красная пульпа селезенки крысы из 1-й серии. Электронограммы. Увеличение: $\times 20000$:

а — макрофаг с мелкодисперсной эмульсией перфторана и вакуолями на 2-е сутки эксперимента; *б* — макрофаг с обширными вакуолями и фагоцитированным материалом на 3-и сутки эксперимента

Через 72 часа электронно-микроскопическая картина красной и белой пульпы селезенки существенно не отличается от предыдущего срока. Однако довольно часто попадаются молодые формы лимфоцитов и плазматические клетки с расширенными цистернами эндоплазматического ретикулума. Видны также некоторые клетки с липидными гранулами.

На 7-е сутки перитонита в красной пульпе селезенки определяются единичные эозинофильные лейкоциты. Относительно много «перфторофагов» с обширными вакуолями. В них содержатся слившиеся пузырьки. Белая пульпа представлена преимущественно молодыми лимфоцитами.

Во II серии на первые сутки острого калового перитонита в просветах синусоидов селезенки выявляются макрофаги с многочисленными лизосомами и остатками эритроцитов, а также дегенеративные нейтрофильные лейкоциты и лимфобласты с поврежденными мембранами и митохондриями, а в интерстиции — нейтрофильные лейкоциты и эритроциты.

Через 48 часов эндотелий синусоидов не всегда прослеживается, между эндотелиоцитами встречаются крупные поры. В просвете синусоидов видны молодые лимфоциты с повреждениями, моноциты, тромбоциты, сладж эритроцитов и деградированные нейтрофильные лейкоциты.

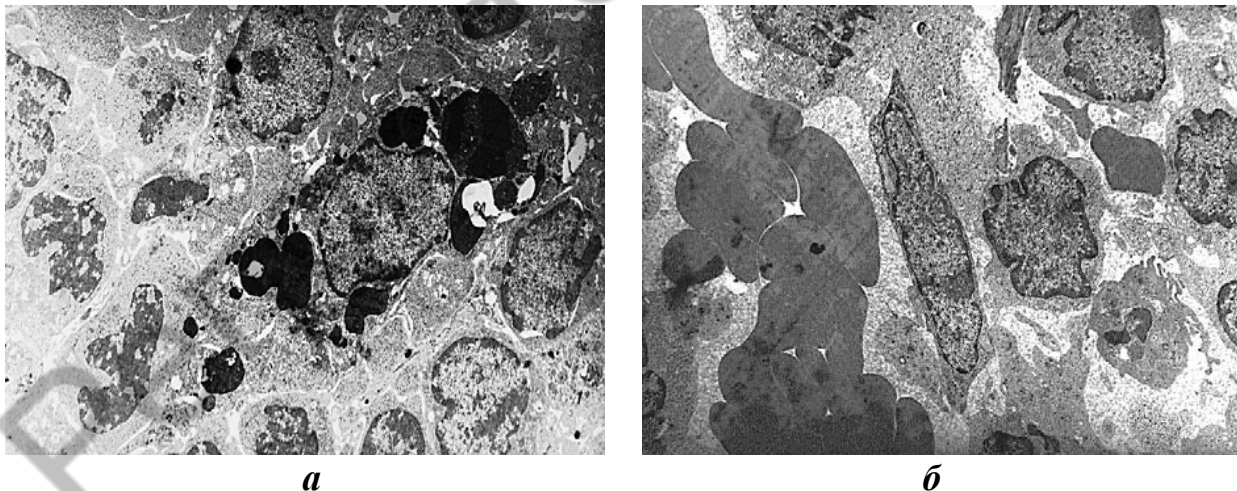


Рис. 3. Электронно-микроскопическая картина через 24 часа (*а*) и на 2-е сутки (*б*) после введения озонированного физиологического раствора на фоне развития острого калового перитонита у крыс. Увеличение: $\times 100006$:

а — лимфоциты с повреждениями в окружении макрофага (в цитоплазме — фагоцитированные фрагменты ядер) в белой пульпе селезенки; *б* — просвет синусоида красной пульпы селезенки: сладж эритроцитов, увеличение щелей между эндотелиоцитами

Встречаются также единичные плазматические клетки с перерастянутыми цистернами эндоплазматического ретикулула, имеющие контакты с макрофагами.

На 3-и сутки перитонита в красной пульпе встречается много деградирующих клеток, эозинофилов и крупных полиморфных макрофагов с фагоцитированным материалом. Эндотелий многих синусоидов селезенки выявляется плохо, но хорошо прослеживаются длинные отростки мигрирующих клеток.

Анализ результатов исследования показывает, что во 2-й серии на 1–3 сутки острого калового перитонита прогрессируют дистрофические изменения клеток иммунных структур и синусоидов селезенки. На этом фоне отмечена гибель животных 2-й серии на 4–7 сутки эксперимента (22,7 %), что связано, как мы полагаем, с повышением всасывания экзо- и эндотоксинов из брюшинной полости и генерализацией воспалительного процесса.

Но при внутрибрюшинной перфузии озонированного перфторана летальность крыс снижается до 5,3 % ($p = 0,005$). Возможно, это результат проявления цитопротекторного, мембраностабилизирующего и сорбционного свойств перфторана. Частицы последнего захватываются перитонеальными макрофагами, по-видимому, при этом и повышается их функциональная активность. Спустя сутки активизированные макрофаги обнаруживаются

в красной пульпе селезенки, где они наблюдаются и в последующие сроки. В цитоплазме некоторых из них определяются обломки разрушенных клеток. При этом нейтрофильные лейкоциты и деструктивные клетки в паренхиме селезенки во все сроки эксперимента встречаются намного реже и структуры селезенки более сохраннее, чем во II серии.

Отмеченные в I серии на 2–3 сутки эксперимента признаки острой фазы воспаления, но менее значительные, чем во II серии, к 7 суткам (на фоне введения озонированного перфторана) уже практически не наблюдаются. Во II серии они имеют прогрессирующий характер, начиная с первых суток острого калового перитонита.

Выводы:

1. При перитоните на фоне введения озонированного перфторана в селезенке стимулируется лимфогенез и бласттрансформация.

2. Озонированный перфторан оказывает стабилизирующее и протекторное влияния на мембранные структуры клеток паренхимы, эндотелия капилляров и синусоидов селезенки.

3. Клетки острой фазы воспаления, встречающиеся в селезенке во все сроки перитонита на фоне введения озонированного физиологического раствора, свидетельствуют о прогрессировании воспалительного процесса брюшины, что приводит к гибели животных на 4–7 сутки эксперимента.

ЛИТЕРАТУРА

1. *Морфофункциональные* особенности и фагоцитарная активность системы фагоцитарных клеток перитонеального экссудата крыс после внутрибрюшинного введения перфторана / А. М. Голубев [и др.] // Физиологическая активность фторсодержащих соединений (эксперимент и клиника). Пущино: ОНТИ ПНЦ РАН, 1995. С. 114–123.

2. *Кузнецова, И. Н.* О механизмах биологической активности эмульсий перфторуглеродов / И. Н. Кузнецова // Физиологически активные вещества на основе перфторуглеродов в экспериментальной и клинической медицине. Санкт-Петербург : ВМедА, 2001. С. 29–31.

3. *Мартышкина, Е. Ю.* Значение внутрибрюшного и внутриматочного применения перфторана при перитонитах генитального происхождения : автореф. дис. ... канд. мед. наук / Е. Ю. Мартышкина. Волгоград, 2007. 20 с.

4. *Рагимова, Д. Р.* Сравнительная эффективность озонированного перфторана при гнойном перитоните / Д. Р. Рагимова, Р. М. Рагимов // Технологии живых систем. Москва, 2016. № 6. С. 57–61.

5. *Федоров, Б. Д.* Оценка эффективности внутрибрюшного применения перфторана при этапных лапаросанациях у больных перитонитом : автореф. дис. ... канд. мед. наук / Б. Д. Федоров. Астрахань, 2005. 18 с.