

## **Восстановление костной ткани челюсти у животных после проведения магнитофореза калия йодида**

В экспериментальных условиях изучали, как происходит восстановление костной ткани челюсти у животных в ретенционном периоде после проведения магнитофореза 3%-ного раствора калия йодида. Выявлено, что проведенное физико-фармакологическое вмешательство не вызывает патологических изменений в костной ткани, она сохраняет способность к реминерализации и дальнейшей перестройке. Полное ее восстановление наступает через 4,0 – 4,5 месяцев.

Лечение зубочелюстных аномалий и деформаций актуально и сегодня, так как сроки лечения таких больных продолжительны, нередки осложнения и рецидивы [1, 4, 5, 7]. Это во многом объясняется анатомо-физиологическими особенностями сформированного прикуса. С возрастом увеличивается плотность компактной пластинки и снижается ее пластичность [1, 4, 7].

По данным литературы с целью увеличения пластичности и уменьшение механической прочности костной ткани альвеолярного отростка перспективно комплексное воздействие на ее физических и лекарственных средств [1, 6, 8]. Учитывая это, нами разработан метод сочетанного воздействия магнитного поля и калия йодида, позволяющего получить локальную прижизненную деминерализацию костной ткани альвеолярного отростка у животных, о чем было сообщено в нашей публикации [2]. Поэтому цель нашего исследования на экспериментально-биологической модели изучить как происходит восстановление костной ткани челюсти у животных в ретенционном периоде после проведения магнитофореза 3%-ного раствора калия йодида и ортодонтического лечения.

**Материал и методы.**

Эксперимент проведен на 27 кроликах породы «шиншилла» в возрасте 9 – 11 месяцев с массой тела 2,9 – 3,1 кг, которые были распределены на 2 группы (опытная) — 16 кроликов и 2 кролика контрольная группа. В опытной группе каждому животному проведено 10 процедур магнитофореза 3%-ного раствора калия йодида в проекции корней нижних центральных резцов по собственной методике [Заявка на изобретение № 20091166]. В зуботехнической лаборатории каждому животному был изготовлен ортодонтический аппарат, состоящий из двух стальных коронок и припаянным к ним раздвижным винтом. Изготовленные ортодонтические аппараты фиксировали висфат-цементом на нижние резцы после проведения 10 процедур магнитофореза 3%-ного раствора калия йодида. На протяжении последующих суток их активировали раскручиванием винта 0.5 оборота. С помощью ортодонтического аппарата расширяли нижнюю челюсть в области центральных резцов. После этого проводили ретенцию аппарата блокированием винта самотвердеющей пластмассой. По окончании эксперимента по два животных выводили из опыта через 1,0, 1,5, 2,0, 5,5, 3,0, 3,5, 4.0 и 4,5 месяца после проведенного магнитофореза 3%-ного раствора калия йодида. Затем выпиливали фрагмент

нижней челюсти с наружной и внутренней компактной пластинкой и губчатым веществом и фиксировали в 10%-ном растворе формалина, декальцинировали в 7%-ном растворе азотной кислоты и заливали в целлоидин. Срезы толщиной 10 – 15 мкм окрашивали гематоксилином и эозином и по методу Ван-Гизона, после чего проводили микроскопическое изучение препаратов.

Для анализа химического состава костной ткани челюсти у кроликов выделяли фрагмент компактной пластинки нижней челюсти 5 x 10 мм еще до морфологической проводки и осуществляли исследование методом резерфордского обратного рассеяния легких ионов (РОР). В нашей работе использовали ускорительный, спектральный и вычислительный комплекс оборудования фирмы «High Voltage Engineering Corporation» (USA). в качестве анализирующего пучка использовали пучок He<sup>+</sup> с энергией 1,5 МэВ. В исследованиях применяли кремниевый поверхностно-барьерный детектор, имеющий энергетическое разрешение — 12 эВ. Общее разрешение спектроскопического анализирующего тракта составляло — 15 кэВ [3]. Полученные данные обрабатывали статистически с использованием пакета программ «Анализ данных» в среде Microsoft Excel 7,0. Достоверность результатов исследования оценивали по доверительным границам показателя к критерию Стюдента.

Результаты и обсуждение.

По данным гистологических исследований в контрольной группе хорошо были выражены многочисленные базофильные линии склеивания, мозаичность компактного и губчатого слоя. Четко были выражены эндост и остеобласты. Наблюдалось некоторое неравномерное кровораспределение в костном мозге. В опытной группе через 1 месяц ретенционного периода, гистологические изменения сходны с таковыми в опыте после 10 процедур магнитофореза 3%-ного раствора калия йодида. В данном же наблюдении можно отметить почти полное прекращение остеокластической реакции клеток обширных участков соединительной ткани на границе с костной. Редкая базофилия стенок питательных каналов, оксифильная гомогенная межучочная субстанция коркового вещества. Единичные базофильные, частью утолщенные, линии склеивания были около полей жировой, волокнистой соединительной ткани (рис. 1) и базального слоя надкостницы.

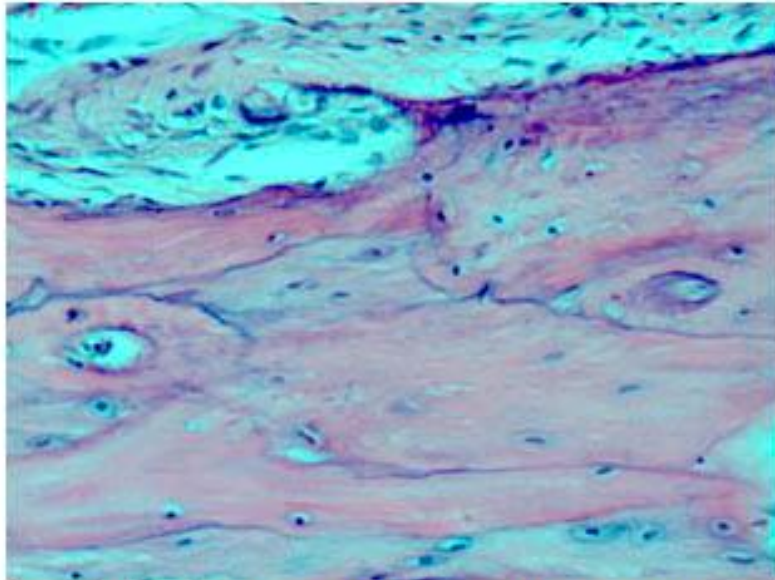


Рис. 1. Базофильные утолщенные линии склеивания на границе с волокнистой соединительной тканью. Опытная группа. 1 месяц ретенционного периода. Окраска гематоксилином и эозином. Ув. 90.

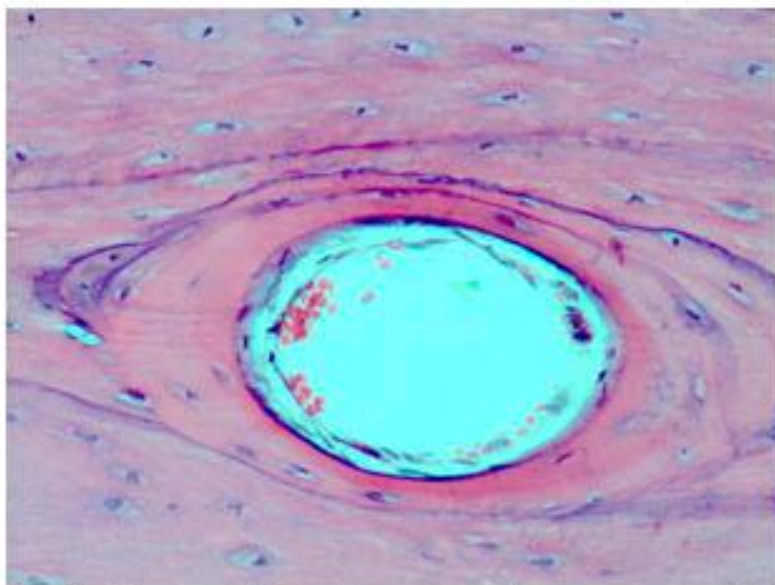


Рис. 2. Питательный канал, окруженный утолщенными базофильными линиями склеивания. Опытная группа. 1,5 месяца восстановления. Окраска гематоксилином и эозином. Ув. 200.

В опытной группе через 1,5 месяца ретенционного периода — отличия от предыдущего опыта были незначительны. Так, встречались очаги утолщения, усиления базофилии, линии склеивания, иногда окружающие слоями, между которыми местами находились гомогенные оксифильные массы, питательный канал (рис. 2). В других участках компактного слоя находились многочисленные мелкие питательные каналы с тонкими базофильными стенками (рис. 3). В опытной группе через 2 месяца ретенционного периода было усиление микроскопических изменений, наблюдающихся в предыдущем опыте. Заметное

утолщение, более интенсивная базофилия линий склеивания, особенно на границе с надкостницей и соединительной тканью, стенок многочисленных питательных каналов. Наблюдались редкие, но выраженные участки перестройки («мозаичности») костной ткани (рис. 4).

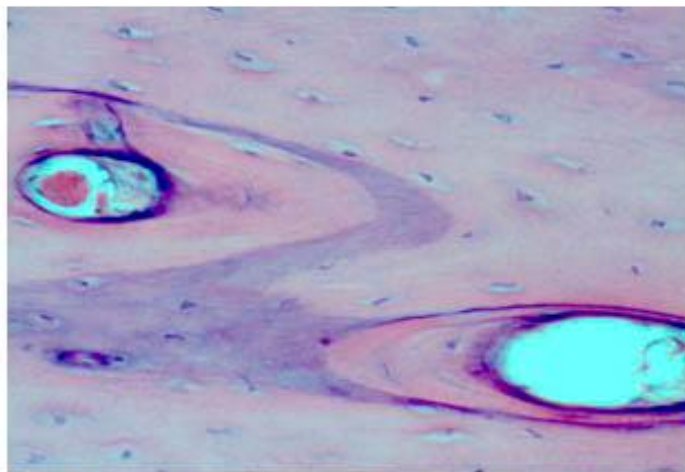


Рис. 3. Многочисленные малкие питательные каналы в компактном слое с тонкими базофильными стенками. Опытная группа. 1,5 месяца ретенционного периода. Окраска гематоксилином и эозином. Ув. 200.

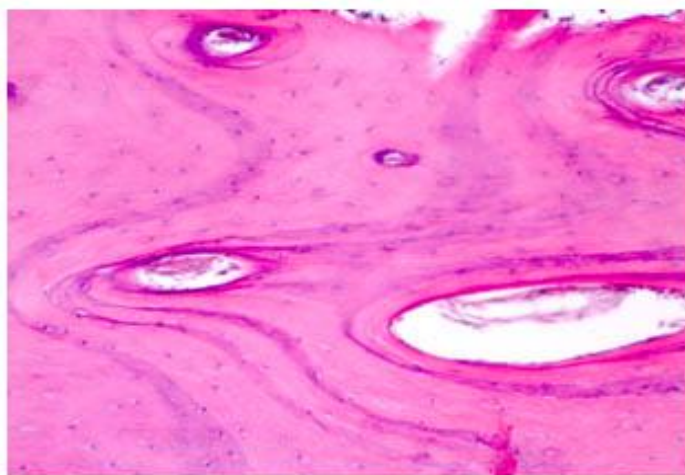


Рис. 4. Перестройка «мозаичность» костной ткани. Опытная группа. 2 месяца ретенционного периода. Окраска гематоксилином и эозином. Ув. 100.

В опытной группе через 2,5 месяца ретенционного периода — было расширение части питательных каналов с утолщенным гомогенным оксифильным слоем в их стенках, сужение, атрофия, исчезновение других (рис. 5). Поля соединительной ткани, богатой клетками, заметно формировали коллагеновые волокна, приобретали пучковое строение, местами с выраженной васкуляризацией и активной гиперемией (рис. 6).

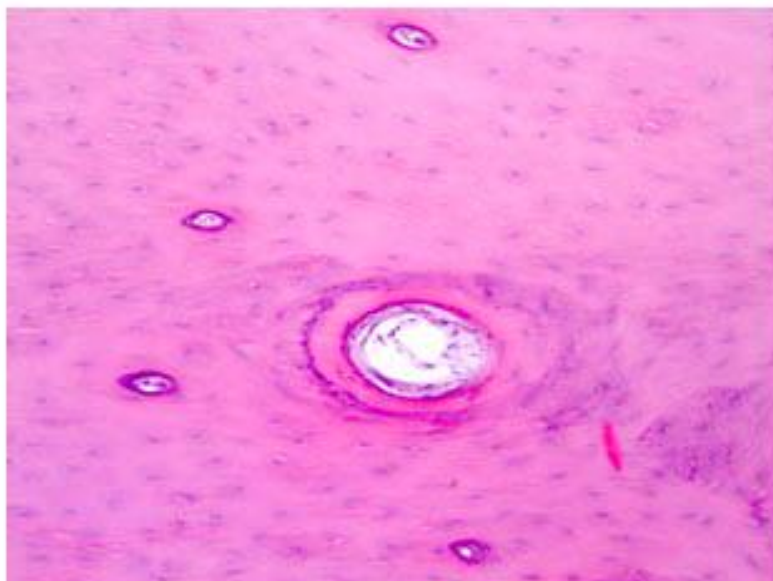


Рис. 5. Расширение питательных каналов с гомогенным оксифильным слоев в стенке, атрофия, исчезновение других каналов. Опытная группа. 2,5 месяца ретенционного периода. Окраска гематоксилином и эозином. Ув. 100.

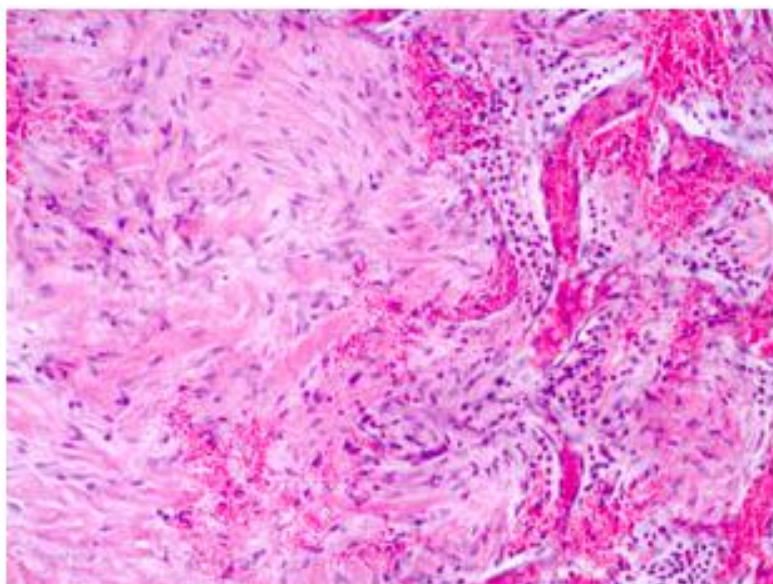


Рис. 6. Фибриллогенез соединительной ткани, местами с васкуляризацией и активной гиперемией. Опытная группа. 2,5 месяца ретенционного периода. Окраска гематоксилином и эозином. Ув. 100.

В опытной группе на 3 месяц ретенционного периода — в микропрепаратах из этого опыта довольно часто встречались участки соединительной ткани разной степени дифференцировки. Часто определялись места постепенного ее перехода в костную, как бы путем «заболачивания» пучков коллагеновых волокон гомогенной межучточной субстанцией компактного слоя (рис. 7). Большинство питательных каналов были с заметно гиперплазированными адвентициальными клетками и у каналов среднего и мелкого калибра (рис. 8). Остеоциты, даже в компактном слое, — редкие, едва различимы с гиперхромными, частью палочковидными ядрами, и едва окрасившейся цитоплазмой.

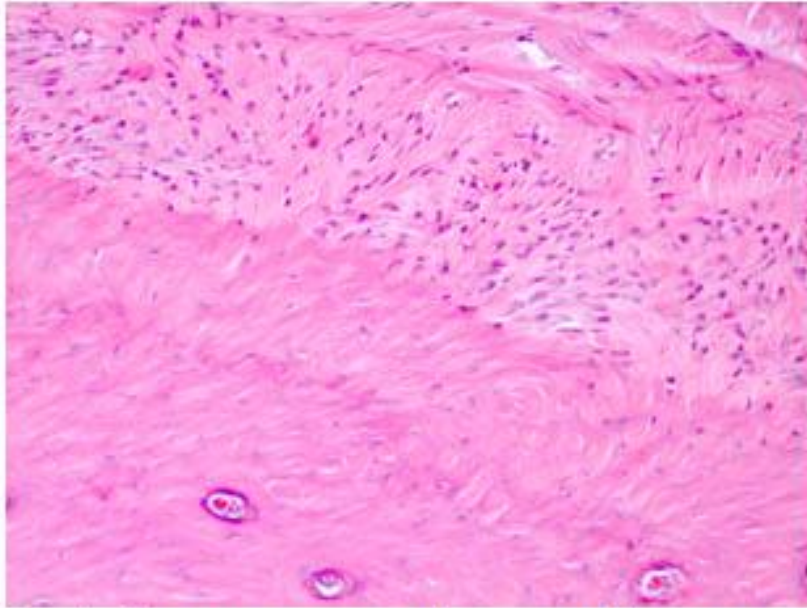


Рис. 7. Участок соединительной волокнистой ткани, переходящей в костную. Опытная группа. 3 месяца ретенционного периода. Окраска гематоксилином и эозином. Ув. 100.

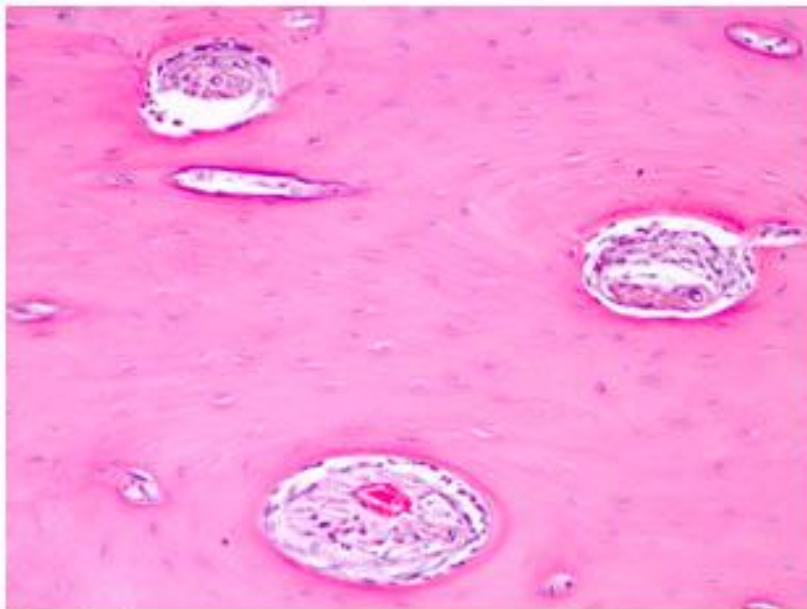


Рис. 8. Гиперплазия клеток адвентиции сосудов питательных каналов разного калибра. Опытная группа. 3 месяца ретенционного периода. Окраска гематоксилином и эозином. Ув. 100.

В опытной группе через 3,5 месяца ретенционного периода, в отличие от предыдущего опыта можно отметить более заметную разницу в диаметре питательных каналов от мелких до крупных, почти не отличимых от костномозговых полостей губчатого слоя (рис. 9). Также встречались скопления остеоцитов, довольно тесно прилежащих друг к другу, большей частью разделенные гомогенным оксифильным межклеточным веществом с питательными каналами среднего диаметра с базофильными стенками (рис. 10). Некоторые

питательные каналы с умеренно широким просветом, тонкой базофильной стенкой лежали среди обширного поля оксифильных масс с мелкими полостями и пограничными базофильными линиями склеивания (рис. 11).

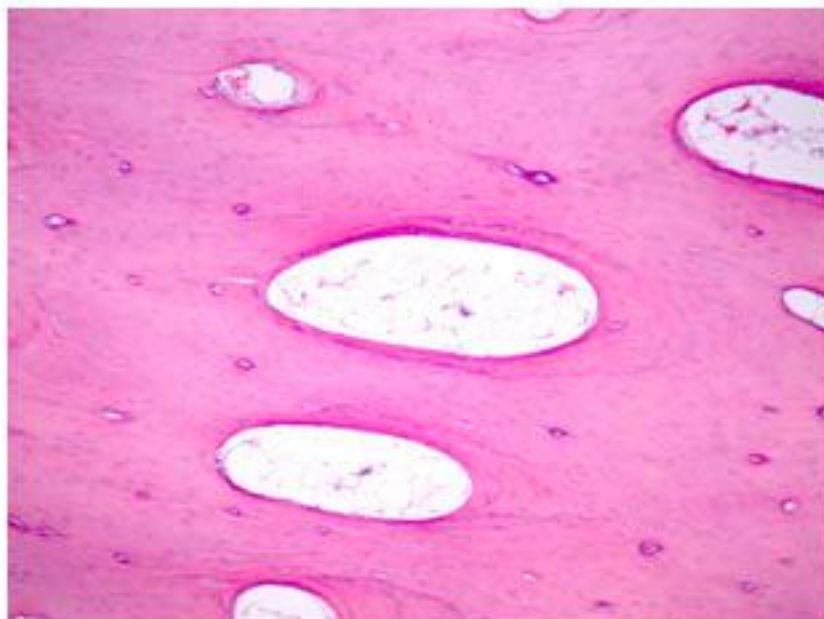


Рис. 9. Крупные питательные каналы, напоминают костномозговые пространства губчатого слоя. Опытная группа. 3,5 месяца ретенционного периода. Окраска гематоксилином и эозином. Ув. 40.

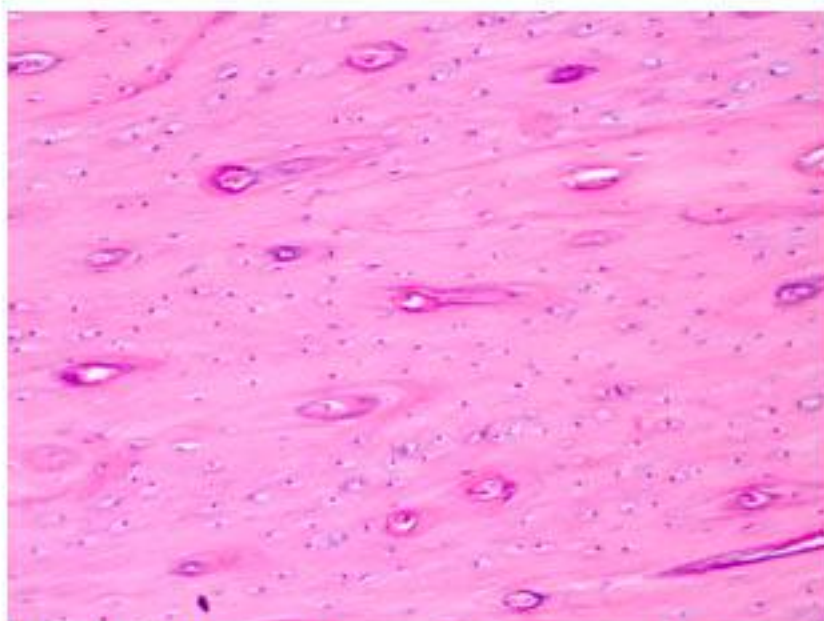


Рис. 10. Многочисленные остеоциты, разделенные межклеточным веществом и питательными каналами. Опытная группа. 3,5 месяца ретенционного периода. Окраска гематоксилином и эозином. У. 100.

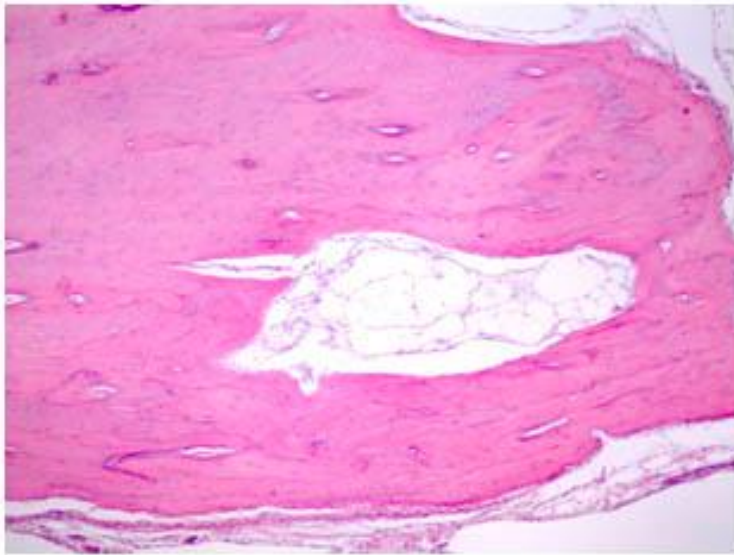


Рис. 11. Питательный канал среди обширного поля гомогенного межуточного оксифильного вещества. Опытная группа. 3,5 месяца ретенционного периода. Окраска гематоксилином и эозином. Ув. 40.

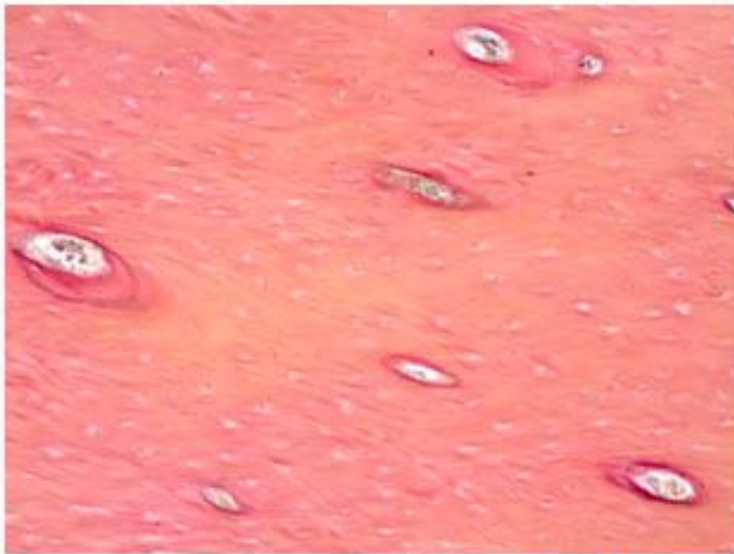


Рис. 12. Участок различной интенсивности эозинофилии межуточной субстанции. Опытная группа. 4 месяца ретенционного периода. Окраска по методу Ван-Гизона. Ув. 100.

В опытной группе через 4 месяца ретенционного периода наблюдался довольно толстый компактный слой с оксифильной межуточной субстанцией, многочисленными питательными каналами различного диаметра, остеоцитами, частью вакуолизированными.

Поля соденительной ткани не определялись, но встречались участки оксифильной субстанции в виде полос различной интенсивности, проходящих параллельно или пересекающихся друг с другом (рис. 12). Костномозговые пространства часто были с толстыми стенками, многочисленными клетками эндоста (рис. 13).



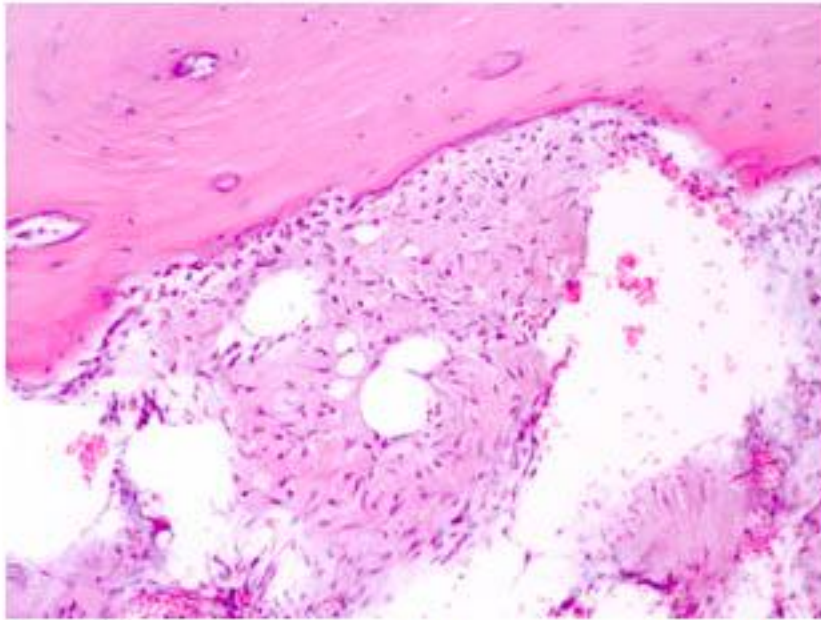


Рис. 13. Костномозговая полость с утолщенными стенками и многочисленными клетками эндоста. Опытная группа. 4 месяца ретенционного периода. Окраска гематоксилином и эозином. Ув. 100.

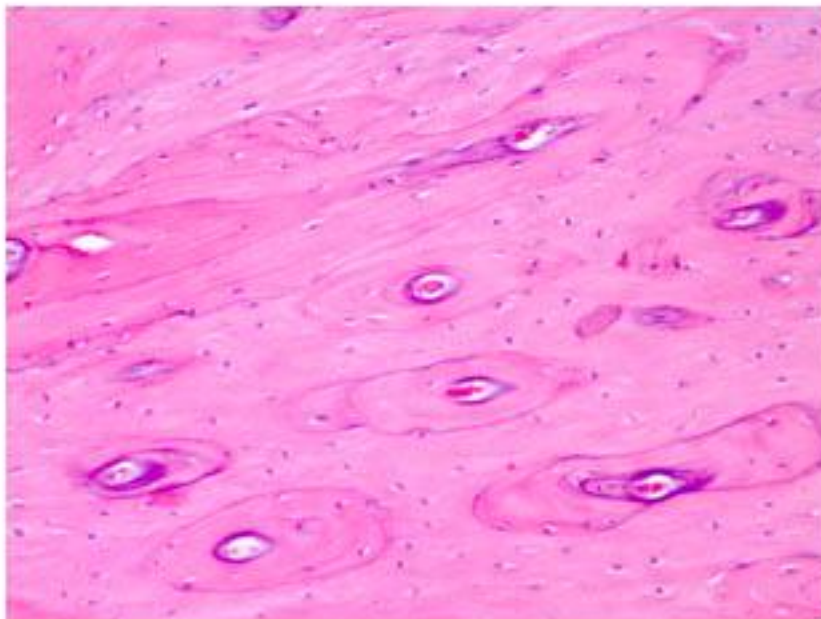


Рис. 14. Резкая мозаичность компактного вещества. Опытная группа. 4,5 месяца ретенционного периода. Окраска гематоксилином и эозином. У. 100.

В опытной группе через 4,5 месяца ретенционного периода — микроскопическая структура костной ткани сходна с предыдущим опытом, но здесь сильнее были выражены перестройка, мозаичность компактного вещества (рис. 14), базофилия многочисленных линий склеивания, стенок питательных каналов, особенно в стенках костномозговых пространств (рис. 15) и на границе с жировой тканью. Встречались небольшие внутрикостные артерии с гипертрофированным мышечным слоем и деформированным, узким просветом.

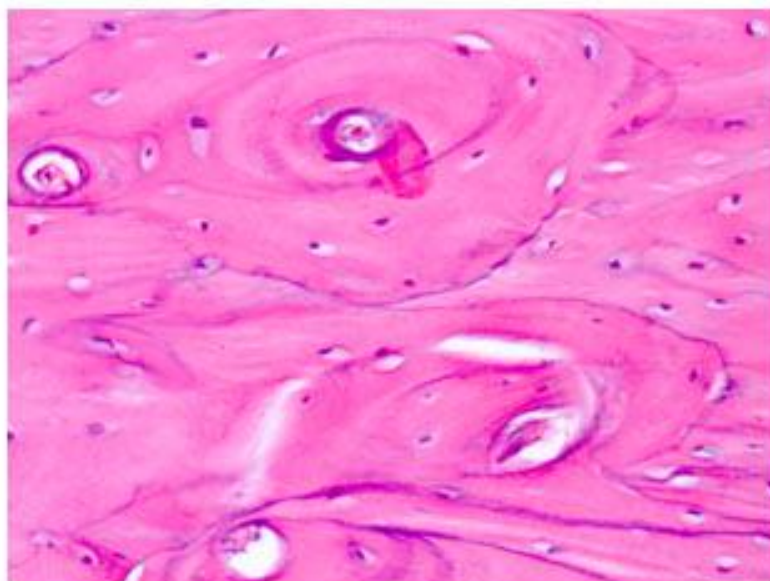


Рис. 15. Мозаичность в стенке костномозгового пространства, выраженная базофилия. Опытная группа. 4,5 месяца ретенционного периода. Окраска гематоксилином и эозином. Ув. 200.

Результаты исследования элементного состава костной ткани челюсти животных в контрольной и опытной группах представлены в таблице 1.

Таблица 1 Содержание основных элементов костной ткани челюсти животных в ретенционном периоде.

Сроки ретенционного периода	Концентрация, атом %				
	Са	Р	O <sub>2</sub>	С	Другие элементы
Контроль	15,01 ± 0,20	12,0 ± 0,40	29,50 ± 2,20	33,50 ± 2,50	9,02 ± 1,01
1 месяц	9,27 ± 0,31*	9,22 ± 0,24*	39,76 ± 6,54	34,53 ± 4,56	7,30 ± 1,38
1,5 месяца	10,12 ± 0,15*	9,65 ± 0,11*	38,19 ± 5,69	35,15 ± 3,87	6,89 ± 1,15
2 месяца	11,39 ± 0,41*	10,26 ± 0,19*	40,12 ± 5,12	34,61 ± 5,14	3,62 ± 0,71*
2,5 месяца	12,10 ± 0,25*	10,65 ± 0,41*	41,39* ± 4,62	33,17 ± 4,13	2,69* ± 0,54
3 месяца	13,56 ± 0,46*	11,05 ± 0,29	42,15* ± 3,79	30,10 ± 3,62	3,14* ± 1,06
3,5 месяца	14,10 ± 0,33*	11,29 ± 0,17	40,27* ± 4,51	29,56 ± 6,29	4,78* ± 1,20
4 месяца	14,46 ± 0,12*	11,57 ± 0,36	35,61 ± 5,63	28,71 ± 4,67	9,66 ± 2,11
4,5 месяца	15,19 ± 0,11	12,11 ± 0,29	30,22 ± 3,46	33,38 ± 5,71	9,10 ± 1,52

Примечание: \* — различия показателей элементов костной ткани челюсти статистически достоверны по сравнению с контролем.

При анализе данных таблицы 1 установлено статистически достоверное

снижение кальция по сравнению с контролем через 1, 1,5, 2, 2,5 месяцев соответственно в 1,62, 1,48, 1,31 и 1,24 раза ( $P < 0,001$ ) и через 3 и 4 месяца снижен в 1,11 и 1,03 раза ( $P < 0,05$ ).

Снижено содержание фосфора по сравнению с контролем через 1, 1,5 в 1,30 и 1,24 раза ( $P < 0,001$ ), через 2 месяца в 1,17 раза ( $P < 0,01$ ), через 2,5 месяца в 1,13 раза ( $P < 0,05$ ).

Кислород повышен через 2,5 и 3 месяца в 1,41 раза ( $P < 0,05$ ) и через 3,5 месяца в 1,36 раза ( $P < 0,05$ ). Наблюдается также достоверное снижение других элементов через 2 — 3,5 месяца ретенционного периода.

Таким образом, данные элементного состава костной ткани челюсти животных свидетельствуют о том, что самовосстановление кальция наступало к 4,5 месяцам, а фосфора к 4 месяцам ретенционного периода.

## **Заключение**

Восстановление костной ткани протекало по общим закономерностям. К одному из наиболее ранних изменений на первом месяце восстановления следует отнести резкое угнетение остеокластической реакции клеток соединительной ткани, развившейся на месте костной. С 1,5 месяца восстановления четко определяется пролиферация мелких артерий формирующих многочисленные питательные каналы с базофильными стенками. С увеличением сроков восстановления более заметна дальнейшая дифференцировка структур костной ткани, увеличиваются размеры части питательных каналов, утолщается адвентиция, их стенки, усиливается базофилия. Выраженный фиброз участков соединительной ткани, частая инфильтрация ее гомогенной межучасточной субстанцией компактного слоя. И одновременно — регенерация, усиление структур собственно костной ткани, утолщение компактного слоя частично и губчатого, нарастания количества базофилии, толщины линий склеивания, мозаичности — свидетельство приспособлений к изменившимся условиям существования и функции костной ткани челюсти подопытных животных. Несколько низкая реминерализация наблюдается на 3 – 3,5 месяцев восстановления, так как в эти сроки еще сохраняются участки соединительной ткани среди костной. К 4 – 4,5 месяцам восстановления «метки» прижизненной декальцинации не определялись. Это позволяет предположить полную или очень близкую к норме реминерализацию.

Морфологические данные подтверждают результаты исследования элементного состава костной ткани челюсти.

Необходимо отметить, что восстановление костной ткани происходило без стимулирующих воздействий. Это свидетельствует о высоких компенсаторных возможностях обменных реакций в этой ткани.

### **Выводы**

1. Магнитофорез 3%-ного раствора калия йодида и проведенное ортодонтическое лечение не вызывает каких-либо патологических изменений в костной ткани челюсти животных, она сохраняет способность к рекальцинации и дальнейшей перестройке и спустя 4,0 – 4,5 месяцев самовосстанавливается.

2. Полученные положительные экспериментальные результаты позволяют рекомендовать новый метод лечения зубочелюстных аномалий и деформаций сформированного прикуса в клинику.

### Литература

1. Величко, Л. С. Особенности ортодонтического лечения зубочелюстных аномалий и деформаций у взрослых / Л. С. Величко, С. В. Ивашенко, Л. В. Белодед // Современ. стомат. 2001. № 4. С. 35–38.
2. Гунько, Т. И. Гистологические изменения в костной ткани челюсти животных после проведения магнитофореза 3%-ного раствора калия йодида / Т. И. Гунько, Г. А. Берлов // Военная медицина. 2010. № 1. С. 130–133.
3. Комаров, Ф. Ф. Неразрушающийся анализ поверхности твердых тел ионными пучками / Ф. Ф. Комаров, М. А. Кумахов, И. С. Ташлыков. Минск: Изд-во Университетское, 1987. 256 с.
4. Наумович, С. А. Диагностика и комплексное лечение вертикальных аномалий зубочелюстной системы / С. А. Наумович, И. И. Гунько, Г. А. Берлов. Минск: БГЭУ, 2001. 118 с.
5. Токаревич, И. В. Способы дистализации верхних постоянных клыков при лечении зубочелюстных аномалий / И. В. Токаревич, Д. В. Хандогий // Современная стоматология. 2008. № 4. С. 28 – 31.
6. Улащик, В. С. Физико-фармакологические методы в современной физиотерапии / В. С. Улащик // Физиотерапия, бальнеология и реабилитация. 2006. № 5. С. 3–8.
7. Хорошилкина, Ф. Я. Ортодонтия. Комплексное лечение зубочелюстных аномалий: ортодонтическое, хирургическое, ортопедическое. М., 2001. 174 с.
8. Opaikb, K. Magnetoostymulacja w leczeniu powikton stomatologicznych / K. Opaikb, A. Dojs, M. Lesiakavcki // Prz. Elekt zotechn. 20