УДК 617.735-007.281-079.4

Дифференциальная диагностика ретиношизиса и отслойки сетчатки

Качан Т. В.[1], Марченко Л. Н.[1], Скрыпник О. В.[1,2], Далидович А. А.[1], Гудиевская И. Г.[1,2], Сущеня Г. А.[1]

[1]Учреждение образования «Белорусский государственный медицинский университет», г. Минск, Республика Беларусь;
[2]Учреждение здравоохранения «3-я городская клиническая больница имени Е. В. Клумова», г. Минск, Республика Беларусь

Реферат. В статье представлены результаты дифференциальной диагностики периферических отслоек сетчатки и ретиношизисов с помощью стандартного офтальмологического обследования и стандартного офтальмологического обследования, дополненного оптической когерентной томографией (ОКТ). В исследование включены пациенты, у которых была затруднена офтальмоскопическая дифференциальная диагностика ретиношизиса и отслойки сетчатки. Стандартное офтальмологическое обследование включало осмотр на щелевой лампе, офтальмоскопию глазного дна с фундус-линзой, ультразвуковое В-сканирование. При дифференциальной диагностике отслойки сетчатки с ретиношизисом установлено статистически значимое возрастание частоты выявляемости ретинальной абляции при включении оптической когерентной томографии в стандартное клиническое обследование. Таким образом, для дифференциальной диагностики периферических отслоек сетчатки и ретиношизиса показано использование ОКТ.

Ключевые слова: оптическая когерентная томография, ретиношизис, отслойка сетчатки.

Введение. Дифференциальная диагностика периферического ретиношизиса и отслойки сетчатки является сложной и ответственной задачей, так как определяет дальнейшую тактику лечения и, в конечном счете, сохранность зрительных функций пациента. Ретиношизис отличается от отслойки сетчатки тем, что при нем происходит расслоение ретины на уровне 5–6 или 9 слоев как следствие

Репозиторий

дистрофических процессов или пороков ее развития [1, 2], а при отслойке сетчатки отделяется второй от первого слоя за счет попадания жидкости из полости стекловидного тела, т. е. фоторецепторного слоя от пигментного эпителия. Абляция ретины при распространении процесса домакулярной области вызывает необратимое снижение остроты зрения [3], а изолированный ретиношизис чаще всего не несет потенциальной угрозы зрительным функциям пациента. При наличии дефектов во внутреннем либо наружном слое разделенной сетчатки может произойти отслой каретины за счет проникновения жидкости из измененного в результате синерезиса стекловидного тела в пространство под наружным слоем ретиношизиса [4]. Таким образом, отслойка сетчатки и ретиношизис требуют принципиально разных подходов к лечению пациента: срочного хирургического лечения при отслойке сетчатки и динамического наблюдения или лазерной коагуляции при ретиношизисе.

Традиционно для дифференциальной диагностики ретиношизиса и отслойки сетчатки используются стандартные диагностические методы, включающие офтальмоскопию (осмотр глазного дна с фундус-линзой) и ультразвуковое В-сканирование [4].

На наличие отслойки сетчатки указывают четыре клинических характеристики: 1) разрыв внешнего слоя; 2) неоднородный вид ретиношизиса (одна зона более приподнята, чем рядом расположенная или ткань выглядит более прозрачной на одном из участков); 3) наличие деколорированной в желтый цвет линии во внутреннем слое, которая контактирует с разрывом наружного слоя, 4) появление пигментированной демаркационной линии. Проявляется только при наличии разрыва во внешнем слое, который не подвергается изменениям в течение определенного периода времени [5].

Однако схожесть офтальмоскопических и ультразвуковых данных при этих двух патологиях далеко не всегда позволяет дифференцировать оба эти состояния. Единственным методом исследования, позволяющим определить соотношение слоев сетчатки, является оптическая когерентная томография (ОКТ) [6]. Традиционно она используется для качественной и количественной оценки структур сетчатки в центральной зоне глазного дна и ограниченно применяется при исследовании периферии сетчатой оболочки в силу технических особенностей ОКТ-приборов [7].

Появились первые сообщения о результатах использования ОКТ при патологии периферических отделов сетчатки на средней и даже крайней периферии при наличии максимального мидриаза, достаточной подвижности глазного яблока и прозрачности оптических сред [7]. Исследования выявили способность ОКТ с высоким разрешением (4 мкм) визуализировать, в каком слое сетчатки на периферии имеются ретинальные патологические изменения, выявлять неразличимые глазом отслойки сетчатки [2].

Цель работы — повышение эффективности дифференциальной диагностики периферических отслоек сетчатки и ретиношизиса.

Материалы и методы. В исследование включено 69 глаз 59 пациентов с периферическим расслоением сетчатки в возрасте 59,0 (18,0–81,0)(Me (25–75%)) года, 23 мужчин и 36 женщин, у которых была затруднена офтальмоскопическая дифференциальная диагностика ретиношизиса и отслойки сетчатки. Всем пациентам проводилось обследование в условиях городского офтальмологического консультативно-диагностического центра УЗ «3-я ГКБ им. Е. В. Клумова» г. Минска с января 2017 г. по август 2019 г. Информированное согласие было получено от всех субъектов. Каждому пациенту проводилось обследование, которое включало осмотр на щелевой лампе, глазного дна с фундус-линзой, ультразвуковое В-сканированиеи ОКТ заднего отрезка глазного яблока. Осмотр на щелевой лампе осуществлялся на аппарате *Carl Zeiss.* Обследование проводилось бесконтактно в положении пациента сидя с вертикальной установкой головы, которая контролировалась налобным фиксатором и регулировалась подбородником. Световые лучи устройства направлялись в глаз пациента, который смотрел через специальную систему линз прибора. Основой данного метода является световая контрастность, которая помогает распознать различные дефекты в строении глаза. Используя разное освещение, которое варьировалипо длине, ширине и интенсивности светового пучка (переменное, непрямое, прямое фокальное, диффузное, метод зеркального поля, скользящий луч, проходящий свет), оценивали степень прозрачности оптических сред.

Для осмотра глазного дна с фундус-линзой использовали трехзеркальную линзу Гольдмана. Диагностическую линзу, имеющую три зеркала, расположенные под углом 59, 67 и 73°, увлажняли прозрачным гелем по всей площади контакта с глазом. Использовали (Корнерегель, *Bausch&Lomb*, Видисик, *Bausch&Lomb*). Контактную линзу устанавливали на роговицу пациента, что позволяло осмотреть периферию глазного дна и угол передней камеры. Центральная область заднего отдела глазного осматриваличерез центральное зеркало в прямом виде в 30-градусном диапазоне.

Ультразвуковое *B*-сканирование осуществлялось на офтальмологическом *B*-сканере *Tomey UD* 8000. Это неинвазивное обследование проводилось при закрытых глазах пациента. Веки увлажнялись специ-

Репозиторий БГМУ

альным гипоаллергенным гелем, предназначенным для проведения ультразвуковой диагностики. На верхнее веко устанавливался датчик. Результаты исследования заносились в протокол.

Для проведения ОКТ использовалась система *Stratus OCT* 3000 (*Carl Zeiss Meditec*) с источником света длиной волны 820 нм. Исследование пациента проводилось бесконтактно в положении сидя с вертикальной установкой головы. При этой методике излучаемый из суперлюминесцентного диода лазерный луч разделяется на две части: контрольный и луч, сканирующий ткань сетчатки. Отраженный от исследуемых структур сигнал подвергается программной обработке компьютерными средствами, входящими в состав оптического когерентного томографа. Результат компьютерной обработки в виде оптического среза сетчатки выводится на экран и подвергается анализу. Для удобства исследования периферических отделов сетчатки использовали протокол сканирования line.

Критериями включения были: выявленное при осмотре с фундус-линзой локальное отслоение/расслоение оболочек; наличие отслоечного сигнала при проведении ультразвукового В-сканирования. Критерии исключения: непрозрачность оптических сред и недостаточный для проведения ОКТ мидриаз. При сравнении двух исследуемых групп использовали критерии $\chi 2$ и Фишера.

Результаты и их обсуждение. При поведении осмотра глазного дна с фундус-линзой и В-сканирования в 49 глазах (71,1 %) был выявлен ретиношизис, в 20 глазах (28,9 %) обнаружена отслойка сетчатки. При дополнительном использовании ОКТ у этих пациентов наличие отслойки сетчатки верифицировано в 39 глазах (56,5 %). Таким образом, дополнение стандартного обследования оптической когерентной томографией позволило изменить диагноз на ретинальную отслойку в 19 глазах (27,5 %), в которых предварительно был установлен ретиношизис (таблица 1). Кроме того, в 10 глазах (14,5 %) имело место сочетание ретиношизиса и отслойки сетчатки, при этомретиношизис маскировал абляцию ретины при офтальмоскопическом способе диагностики.

Таблица 1 — Количество глаз с ретиношизисом и отслойкой сетчатки, по данным стандартного обследования и стандартного обследования, дополненного ОКТ, (%, абс.)

Показатель	Стандартное обследование (n = 69)	Стандартное обследование + ОКТ (n = 69)
Отслойка сетчатки	(28,9)20	(56,5) 39
Ретиношизис	(71,1) 49	(43,5) 30
Статистическая значимость различий	$\chi 2 = 10{,}7$, $p < 0{,}01$	

При стандартном обследовании из выявленных 20 глаз с отслойкой сетчатки было отмечено гендерное превалирование женщин — 15 глаз (21,7 %), мужчины составили 7,2 % (5 глаз). После расширенного обследования с выполнением ОКТ у мужчин отслойка сетчатки определена в 15 глазах (21,7 %), у женщин — в 24 глазах (34,8%).

У пациентов с ретиношизисом, как при стандартном обследовании (36,2 % мужчин, 25 глаз; 34,7 % женщин, 24 глаза), так и при дополнительном использовании оптической когерентной томографии (20,2 % мужчин, 14 глаз; 23,2 % женщин, 16 глаз), не было значимых отличий по половой принадлежности (таблица 2).

Таблица 2 — Распределение глаз пациентов с ретиношизисом и отслойкой сетчатки по полу (%, абс.)

Показатель	Стандартное обследование (n = 69)		Стандартное обследование + ОКТ (n = 69)	
	Мужчины	Женщины	Мужчины	Женщины
Отслойка сетчатки	(7,2) 5	(21,7) 15	(21,7) 15	(34,8) 24
Ретиношизис	(36,2) 25	(34,7) 24	(20,2) 14	(23,2) 16

Пациенты с отслойкой сетчатки, выявленной с помощью ОКТ (19 глаз), распределились следующим образом — 9 женщин (47,4 %) и 10 мужчин (52,6 %).

На рисунке 1 представлено изображение отслойки сетчатки, в которой отделение слоев на уровне фоторецепторов и пигментного эпителия выявлено при проведении ОКТ. При осмотре глазного дна с фундус-линзой диагностирован ретиношизис.

На рисунке 2 изображен ретиношизис — расслоение сетчатки на уровне 5–6 слоев; при осмотре глазного дна с фундус-линзой и В-сканировании предполагалась отслойка сетчатки.

Репозиторий БГМУ

Сочетание двух состояний — ретиношизиса и отслойки сетчатки установлено с помощью ОКТ (рисунок 3). Стандартное обследование не свидетельствовало о наличии отслойки сетчатки.

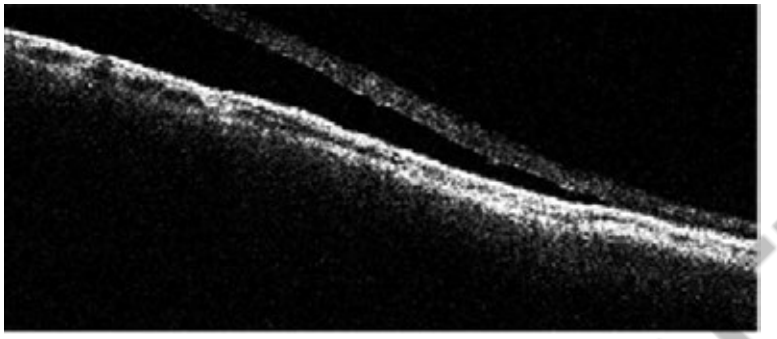

Рисунок 1 — Отслойка сетчатки, отдифференцированная от ретиношизиса оптической когерентной томографией

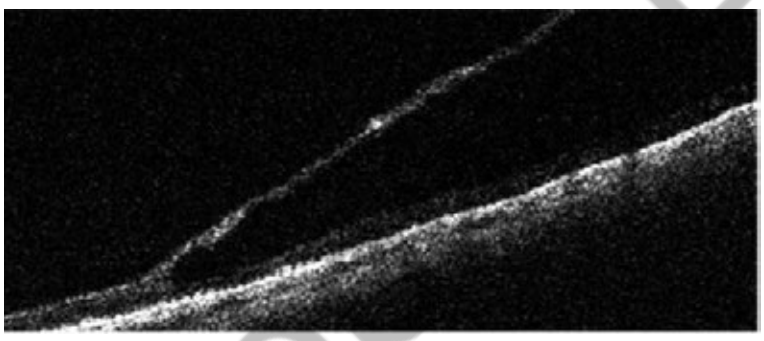

Рисунок 2 — Ретиношизис, подтвержденный оптической когерентной томографией

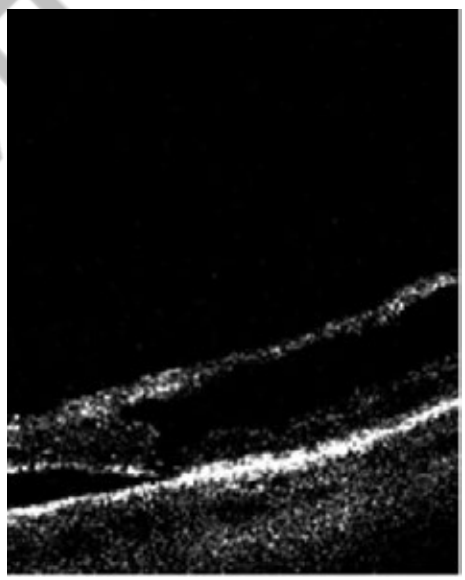

Рисунок 3 — Сочетание ретиношизиса и отслойки сетчатки, выявленное при проведении оптической когерентной томографии

Таким образом, оптическая когерентная томография позволила получить изображения периферических отделов с высокой разрешающей способностью. При оценке полученных томограмм удалось визуализировать уровень поражения сетчатки, что позволило дополнительно в 27,5 % выявить отслой-

Репозиторий БГМУ

ку сетчатки, которая не определялась стандартными методами. В результате были предприняты меры по предотвращению ее распространения со снижением зрительных функций: лазерная коагуляция сетчатки либо экстрасклеральная хирургия. У наблюдаемой группы пациентов не было зарегистрировано ни одного случая распространения отслойки сетчатки на центральную область, что свидетельствует о ее ранней диагностике. В результате было проведено своевременное хирургическое лечение.

Следует отметить, что для проведения ОКТ у пациентов с периферической ретинальной патологией требуется расширение зрачка до 8 мм, наличие у них достаточных когнитивных способностей, высокие диагностические профессиональные навыки врача-офтальмолога.

Заключение. Из изложенного можно сделать следующие выводы:

– использование оптической когерентной томографии позволяет статистически значимо повысить выявляемость периферических отслоек сетчатки;

– рекомендуется применение оптической когерентной томографии для диагностики периферических отслоек сетчатки при наличии ретиношизиса.

Литература

1. Астахов, Ю. С., Луковская, Н. Г. Ретиношизис. 1. Диагноз, классификация, методы исследования // Вестник офтальмологии. — 2004. — № 120(1). — С. 26–29.

2. Lewis, H. Peripheral retinal degenerations and the risk of retinal detachment. — Am J Ophthalmol. — 2003. — Jul;136(1). — P. 15–60.

3. Steel, D. Retinal detachment. BMJ ClinEvid. — 2014. — Mar. 3. — 2014. — P. 7–10.

4. Kuhn, F., Aylward, B. Rhegmatogenous retinal detachment: a reappraisal of its pathophysioligy and treatment. Ophthalmic Res. — 2014;51(1). — P. 15–31.

5. Byer, N. E. Long-term natural history study of senile retinoschisis with implications for management. Ophthalmology. — 1986. — 93. — P. 1127–1136.

6. Byer, N. E. Perspectives on the management of the complications of senile retinoschisis.Eye (Lond). — 2002. — Jul;16(4). — P. 359–364.

7. Matteo, G. Optical coherence tomography 2. Diagnostic tool to study peripheral vitreoretinal pathologies. RETINA. — February, 2019. — V. 39. — Iss. 2. — P. 415–421.

Differential diagnosis of retinoschisis and retinal detachment by optical coherence tomography

Marchenko L. N.[1], Kachan T. V.[1], Skrypnik O. V.[1,2], Dalidovich A. A.[1], Gudievskaya I. G.[1,2], Sushchenia G. A.[1]

[1]Educational Establishment "Belarusian State Medical University", Minsk, Republic of Belarus;
[2] Health Care Institution "3rd Municipal Clinical Hospital named E. V. Klumovs", Minsk, Republic of Belarus

Purpose to improve the effectiveness of differential diagnosis of peripheral retinal detachments and retinoschisis by using of OCT.

The study included 69 eyes of 59 patients. The differential diagnosis of retinoschisis and retinal detachment at that group of patients was difficult. Patients were examined in «3 City Clinical Hospital named Klumov", Minsk. Ophthalmological examination included slit biomicroscopy, fundus examination with a lens, B- and OCT scans.

Results and discussion. A statistically significant difference was revealed in the diagnosis of retinoschisis and retinal detachment during a comprehensive study, which includedbiomicroscopy, fundus examination with a fundus lens and B scanning and when conducting a comprehensive study with optical coherence tomography.

The use of OCT significantly increases the detection of peripheral retinal detachments.

Keywords: optical coherence tomography, retinoschisis, retinal detachment.

Поступила 31.10.2019

Репозиторий БГМУ