

С. А. Алексеев, О. А. Фатеева, Н. Я. Бовтюк, Н. Е. Николаев,  
В. В. Груша, В. С. Алексеев

## ГЕРНИОПЛАСТИКА ПО МЕТОДУ DESARDA

УО «Белорусский государственный медицинский университет»,  
УО «Витебский государственный медицинский университет»

*Введение:* лечение паховых грыж является актуальной проблемой. Связано это с высокой распространенностью данной патологии, с тем, что в хирургическом отделении грыжесечение с герниопластикой является наиболее часто выполняемой операцией. Кроме того, за более чем 130-ю историю лечения паховых грыж было создано более 80 способов пластики пахового канала, но один из них не является идеальным.

*Цель:* оценить ближайшие и отдаленные результаты лечения первичных паховых грыж методом Desarda.

*Методы:* выполнен анализ 26 медицинских карт стационарных пациентов, которые оперированы по поводу первичных приобретенных вправимых паховых грыж в хирургическом отделении УЗ «3-я городская клиническая больница им. Е. В. Клумова».

*Результаты:* в раннем послеоперационном периоде у одного пациента (3,85 %) был инфильтрат послеоперационной раны, среди поздних осложнений у двух (8,33 %) пациентов наблюдалось развитие лигатурных свищей, рецидивов не отмечено. К привычной ежедневной трудоспособности через две недели вернулись 19 пациентов (73,08 %), через месяц – 24 пациента (92,31 %).

*Выводы:* данная пластика может широко использоваться в технологии «Хирургия одного дня», за счет своей эффективности, простоты исполнения она расширяет арсенал уже известных хирургу методов операции, а также служит альтернативой для пациентов, у которых не могут быть использованы сетчатые импланты.

**Ключевые слова:** паховая грыжа, грыжесечение, герниопластика, Desarda.

**S. A. Alekseev, O. A. Fateeva, N. Ya. Bovtuk,  
N. E. Nikolaev, V. V. Grusha, V. S. Alekseev**

## DESARDA TECHNIQUE FOR INGUINAL HERNIA REPAIR

*Introduction:* the treatment of inguinal hernias is a topical issue. This is due to the high incidence of this pathology, also in the surgical department herniotomy with hernioplasty is the most frequently performed operation. In addition, for more than 130 history of inguinal hernia treatment, more than 80 methods of inguinal canal repair have been created, but one of them is not ideal.

*Objective:* to evaluate the immediate and long-term results of the treatment of primary inguinal hernias with Desarda technique.

*Methods:* 26 case histories analysed, these are patients who were operated on for the primary acquired reducible inguinal hernias in the surgical department of the "3rd City Clinical Hospital named E. V. Klumova".

*Results:* in the early postoperative period, one patient (3.85 %) had a postoperative wound infiltrate, among the late complications in two (8.33 %) patients had the suture sinus, no relapses were noted. After two weeks, 19 patients returned to their usual daily working capacity (73.08 %), and 24 patients (92.31 %) a month later.

*Conclusions:* this repair can be widely used in the "One Day Surgery" technology, due to its efficiency, ease of execution, it expands the arsenal of the surgical methods already known to the surgeon, and also serves as an alternative for patients who cannot use mesh implants.

**Key words:** inguinal hernia, herniotomy, hernioplasty, Desarda.

**П**роблема лечения паховых грыж не теряет своей актуальности. Обусловлено это высокой частотой встречаемости данной патологии и тем, что грыжесечение с герниопластикой

у мужчин являются одной из наиболее распространенных операций в общехирургических стационарах. В год выполняется около 13 операций на 1000 населения всех возрастов [10]. Иссле-

дования показали, что паховая грыжа составляет 73 % всех грыж передней брюшной стенки [3, 4], а ежегодный процент заболеваемости в разных странах может варьировать от 100 до 300 к 100 000 населения [1] при достаточно отчетливой тенденции к увеличению. Затраты на одно вмешательство только в США составляют 10 600\$ (2006 г.), общие затраты – 5,2 млрд долларов США на более чем 800 000 вмешательств в год. В Великобритании средняя стоимость операции составляет 1520\$, затраты на более чем 70 000 составляют 107 млн долларов США. Количество рецидивов достигает 1–15 %.

С 1887 г. известно о более чем 80 методах пластики пахового канала [3]. Наиболее надежными из них являются методы с пластикой задней стенки. С началом применения в 80-х гг. XX века полипропиленовых сетчатых имплантатов значительно уменьшилось количество рецидивов и осложнений. За свою простоту и быстроту в исполнении методика, предложенная Lichtenstein в 1989 г., названа «золотым стандартом» в лечении паховых грыж и является предпочтительной в ряде развитых стран [11]. Однако понятие «золотой стандарт» теряет своё значение в том случае, когда пациент не в состоянии приобрести дорогой имплантат и необходимый шовный материал для его фиксации [5]. Кроме того, использование синтетического материала особенно у молодых людей приводит к развитию ряда специфических осложнений. Ощущение инородного тела, хроническая боль, инфекционные осложнения, сексуальные расстройства является основными проблемами аллопластики, которая нуждается в определении индивидуальных показаний к ее использованию [2, 8]. Очень часто хирург использует привычный, знакомый, понятный для него способ герниопластики, который не всегда подходит для конкретного пациента, что отражается на результатах лечения. Поэтому выбор метода операции должен быть сделан в соответствии с вариантом паховых грыж. Освоение хирургии новых методов расширяет спектр возможных способов пластики пахового канала.

С 2005 г. всё большее распространение получает метод Desarda. Индийский профессор М. Р. Desarda в 1983 году предложил технику операции при паховой грыже, которую назвал «безрецидивной аутопластической ненапряжной пластикой пахового канала, которая базируется на физиологических принципах» [7].

Суть метода Desarda заключается в укреплении задней стенки пахового канала за счет формирования аутотрансплантата из верхнего лоскута апоневроза наружной косой мышцы живота на двух ножках, перемещенного затем в проекцию пахового промежутка (рис. 1, 2). К недостаткам метода следует отнести то, что он не может быть использован при высоком паховом промежутке, когда не представляется возможным выкроить достаточную по ширине полоску. Кроме того, он не так эффективен в случаях значительного разрушения задней стенки пахового канала, когда невозможно выполнить ушивание дефекта поперечной фасции. Иногда формированию и перемещению полоски мешает расположение п. Iliohypogastricus, проходящего сквозь медиальный лоскут апоневроза наружной косой мышцы живота. В частности, это бывает при его разветвленном строении [13–15].

**Цель работы:** оценить ближайшие и отдаленные результаты лечения первичных паховых грыж методом Desarda.

**Материалы и методы.** Проведен анализ 26 медицинских карт стационарных пациентов, прооперированных по поводу первичных приобретенных вправимых паховых грыж в хирургическом отделении УЗ «3-я городская клиническая больница им. Е. В. Клумова». Телефонный опрос для оценки эффективности метода Desarda провели у 24 пациентов.

В группу исследования вошли мужчины в возрасте от 26 до 87 лет, средний возраст которых составил  $63,23 \pm 15,68$  года. Косые паховые грыжи были установлены у 10 (38,5 %) пациентов, прямые – у 16 (61,5 %). По классификации Nyhus (1993 г.) II тип паховых грыж наблюдался у 9 (34,6 %) исследуемых, III A – у 16 (61,5 %) и у одного пациента была грыжа III B типа (3,8 %). Слева грыжи определялись в 6 (23,1 %) случаях, справа – в 20 (76,9 %). Индекс массы тела пациентов колебался от 20 до 30, средним показателем являлось значение 25. Из всех опрошенных четверо (16,7 %) на момент операции были активными курильщиками, 5 (20,8 %) курили длительное время в прошлом (более 20 лет). Тяжелая сопутствующая патология у всех наблюдаемых отсутствовала. Пациентам проведены клиничко-лабораторные исследования амбулаторно (ОАК, ОАМ, БАК, гемостазиограмма, ЭКГ, консультации смежных специалистов при необходимости).

Оперативное вмешательство проведено под спинальной анестезией у 22 (84,6 %) пациентов, под местной инфильтрационной анестезией – у одного (3,9 %), в трех (11,5 %) случаях применен эндотрахеальный наркоз. Перед операцией антибиотикопрофилактика не проводилась.

Операцию выполняли следующим методом. Косым доступом в паховой области было обнажено наружное паховое кольцо. Апоневроз наружной косой мышцы живота рассекался на 1–1,5 см выше и параллельно паховой связке до уровня верхнего края внутреннего пахового кольца. Затем при всех видах паховых грыж выделялся и иссекался грыжевой мешок. После чего в обязательном порядке ушивали поперечную фасцию. Далее верхний лоскут апоневроза наружной косой мышцы живота подшивался к паховой связке от бугорка лонной кости до внутреннего пахового кольца непрерывной полипропиленовой нитью (рис. 1).

Затем, отступив вверх от паховой связки на 2–2,5 см, вдоль волокон апоневроза наружной косой мышцы живота выкраивали полоску, начиная от уровня глубокого пахового кольца до края наружной косой мышцы живота, которую фиксировали непрерывной полипропиленовой нитью к прилежащим мышцам (рис. 2). При этом сохраняется питание аутолоскута за счет соединения с апоневрозом наружной косой мышцы живота при помощи ножек в медиальном и ла-

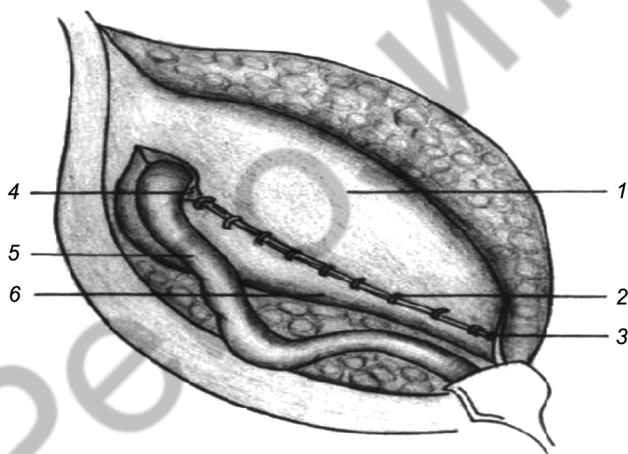


Рисунок 1. Верхний лоскут апоневроза наружной косой мышцы живота подшит к паховой связке: 1 – верхний лоскут апоневроза наружной косой мышцы живота; 2 – швы, соединяющие верхний лоскут апоневроза наружной косой мышцы живота и паховую связку; 3 – бугорок лонной кости; 4 – внутреннее паховое кольцо; 5 – семенной канатик; 6 – нижний лоскут апоневроза наружной косой мышцы живота [9, 12]

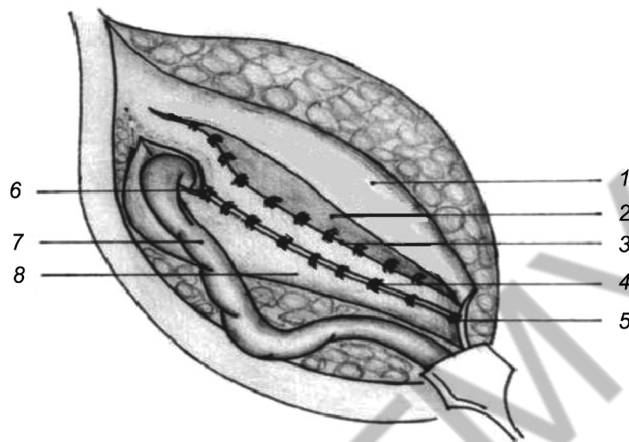


Рисунок 2. Полоска апоневроза наружной косой мышцы живота образует заднюю стенку пахового канала: 1 – оставшаяся часть верхнего лоскута апоневроза наружной косой мышцы живота; 2 – внутренняя косая мышца живота; 3 – полоска апоневроза наружной косой мышцы живота подшитая к прилежащим мышцам; 4 – швы, соединяющие верхний лоскут апоневроза наружной косой мышцы живота и паховую связку; 5 – бугорок лонной кости; 6 – внутреннее паховое кольцо; 7 – семенной канатик 8. Нижний лоскут апоневроза наружной косой мышцы живота [9, 12]

теральном направлении. Это также позволяет добавить к ткани апоневроза дополнительную мышечную силу, аутопротезировать поперечную фасцию и внутреннюю косую мышцу живота за счет перемещенного лоскута наружной косой мышцы живота [6].

Семенной канатик укладывали на вновь сформированную заднюю стенку пахового канала, а затем над канатиком сшивали без натяжения края нижнего более широкого лоскута и край оставшейся части верхнего лоскута апоневроза наружной косой мышцы живота. Операцию заканчивали ушиванием подкожно-жировой клетчатки и кожи.

Оценку эффективности пластики пахового канала методом Desarda проводили по следующим критериям: длительность и интенсивность болевого синдрома; осложнения в послеоперационном периоде; рецидив грыжи; длительность периода восстановления (привычного уровня трудоспособности). Для описания интенсивности болевого синдрома после оперативного вмешательства во время нахождения пациента в стационаре использовали вербальную описательную шкалу оценки боли. По этой шкале возможны шесть вариантов оценки боли: 0 – отсутствие боли; 2 – слабая боль; 4 – умеренная боль; 6 – сильная

боль; 8 – очень сильная боль; 10 – нестерпимая боль.

**Результаты и обсуждение.** В интраоперационном периоде осложнений не установлено. Среднее время операции составило  $57,88 \pm 5,51$  минут.

В послеоперационном периоде обезболивание проводили кеторолаком, при этом у 23 (88,46 %) пациентов потребовалось лишь однократное его введение в послеоперационном периоде. Двигательная активность пациентов не ограничивалась. Нахождение пациентов в хирургическом отделении в среднем составило  $2,9 \pm 1$  койко-дня.

Среди осложнений в раннем послеоперационном периоде у одного пациента (3,85 %) был отмечен инфильтрат послеоперационной раны, разрешившийся за счет консервативных мероприятий. Нагноений послеоперационных ран и орхоэпидидимитов не выявлено. Все раны зажили первичны натяжением. Среди поздних осложнений у двух (8,33 %) пациентов наблюдалось развитие лигатурных свищей. Рецидивов не отмечено (в сроке наблюдения более года).

Интенсивность болевого синдрома после пластики пахового канала по вербальной описательной шкале составила от двух до шести баллов. Оценку боли в два балла дал 21 (80,77 %) пациент и лишь 5 (19,23 %) оценили интенсивность болевого синдрома в шесть баллов.

К привычной ежедневной трудоспособности через неделю вернулись два пациента (8,33 %), через две недели – 17 (70,83 %), через месяц – 5 пациентов (20,83 %). Полное исчезновение боли (в том числе исчезновение «дискомфорта, потягивания при движении, неприятных ощущений в месте операции») через неделю отметили 2(8,33 %) пациента, через месяц 16(66,67 %), через 6 месяцев – 6 (25 %) исследуемых.

### Выводы

1. Среди открытых вмешательств герниопластика по методу Desarda за счет своей эффективности, простоты исполнения расширяет арсенал уже известных хирургу методов операции, тем самым способствует более индивидуальному подходу в соответствии с имеющимся вариантом паховых грыж (по L. M. Nyhus).

2. Герниопластика по Desarda предотвращает развитие ряда осложнений, связанных с применением сетчатых имплантов.

3. Представленный вид аутопластики служит альтернативой для пациентов, у которых не могут быть использованы сетчатые импланты.

4. Использование данной пластики возможно в технологии «Хирургия одного дня».

### Литература

1. Иванова, Т. Е., Богдан В. Г., Толстов Д. А., Дорох Н. Н., Попченко А. Л., Кузьмин Ю. В., Рачко С. А., Шепетько В. И., Операция М. Р. Desarda в лечении паховых грыж / Т. Е. Иванова [и др.] // Военная медицина. – 2015. – № 3 [Военная медицина: реалии и перспективы: материалы Респ. науч.-практ. конф. с междунар. участием, Минск, 4 июня 2015 г.]. – С. 95–96.
2. Мясников, А. Д. Герниология для врачей общехирургических стационаров / А. Д. Мясников, С. А. Колесников. – Белгород, 2005. – 348 с.
3. Ali, N. I., Israr M. U., Usman M. U. Recurrence after primary inguinal hernia repair: Mesh versus Darn. Pak J. Surg. – 2008;24(3):153–5.
4. Berliner, S. D. When is surgery necessary for groin hernias? // Postgrad Med. – 1990;87(1):149–52.
5. Desarda, M. P. Comparative study of open mesh repair and Desarda's no mesh repair in a set up of a district hospital in India // East&Centr Afr. J. Surg. – 2006; 2(11):28–34.
6. Desarda, M. P. No-mesh inguinal hernia repair with continuous absorbable sutures: a dream or reality? (A study of 229 patients) // Saudi J. Gastroenterol. – 2008;3(14):122–127.
7. Desarda, M. P. Physiological repair of inguinal hernia: a new technique (study of 860 patients) // Hernia. – 2006; 10:143–146.
8. Kusnierczuk, R., Lorek M. Inguinal hernia repair using own surgical technique – results of 500 operative procedures // Chirurgia Polska. – 2003;5(3):145–153.
9. Mohan, P. D. Surgical physiology of inguinal hernia repair – a study of 200 cases: BMC Surgery. – 2003. – № 3.
10. Primatesta, P, Golacre MJ. Inguinal hernia repair, incidence of elective and emergency surgery, readmission and mortality // Int. J. Epidemiol. – 1996;25(4):835–9.
11. Read, R. C. The contributions of Usher and others to the elimination of tension from groin herniorrhaphy // Hernia. – 2005;9(3):208–211.
12. Situma, S. M., Kaggwa S., Masiira N. M., Mutumba S. K., Comparison of Desarda versus Modified Bassini inguinal Hernia Repair: A Randomized controlled trial: East Cent. Afr. j. surg. (Online) ISSN 2073–9990.
13. <https://medconfer.com/node/2573>
14. <http://www.findpatent.ru/patent/245/2452405.html>.
15. <https://www.science-education.ru/ru/article/view?id=6993>.

Поступила 2.10.2019 г.