

Задний доступ Кохера-Лангенбека в хирургическом лечении переломов вертлужной впадины

ГУ РНПЦ травматологии и ортопедии МЗ РБ

В статье проведен анализ использования заднего доступа Кохера - Лангенбека при оперативном лечении 69 пациентов со смещенными переломами вертлужной впадины. Уточнены возможные показания и противопоказания к его применению, освещены основные этапы и особенности проведения, возможные осложнения при выполнении данного доступа. Используются методики внутренней фиксации переломов задних отделов вертлужной впадины с помощью реконструктивных пластин, "пластин - рессор". Отдаленные результаты изучены у 48 пациентов. Применение заднего доступа, как одиночного, так и в комбинации с передними, позволило достичь адекватной визуализации различных типов переломов вертлужной впадины и в 83 % получить положительные результаты лечения.

Ключевые слова: перелом вертлужной впадины, доступ Кохера - Лангенбека, остеосинтез, реконструктивная пластина, гетеротопическая оссификация, коксартроз.

Цель исследования: Изучение возможности применения заднего доступа Кохера – Лангенбека в хирургическом лечении переломов вертлужной впадины, выявление возможных причин неблагоприятных исходов при его использовании, анализ отдаленных результатов лечения.

Введение.

Развитие и внедрение методик хирургического лечения смещенных переломов вертлужной впадины продолжается во всем мире в течение последних десятилетий. Однако, на сегодняшний день не существует однозначных мнений по многим решающим вопросам. В литературе описываются различные мнения по поводу определения показаний к оперативному лечению, выбору адекватного доступа и способов фиксации переломов. Основными принципами всё же остаются точная репозиция, стабильная первичная фиксация и раннее начало реабилитационных мероприятий. Только при соблюдении этих условий, возможно достичь хороших клинических и рентгенологических результатов. [2, 7, 8, 9, 10, 15]. Адекватная репозиция и стабилизация может быть получена при правильном и точном раскрытии мест переломов, одновременно с уменьшением степени нанесения травмы окружающим мягким тканям [16, 17]. Выбор хирургом того, либо иного доступа осложняется сложным анатомическим взаимоотношением костей таза с магистральными сосудами и нервами, внутренними органами, и зависит от уровня подготовленности специалистов, а также наличия необходимого репозиционного и фиксирующего инструментария. Большинство повреждений вертлужной впадины, из-за особенностей механизма возникновения (действие силы, направленной по оси бедра в зависимости от степени его сгибания), сопровождаются повреждениями задних её структур. В таких ситуациях целесообразно использование разновидностей заднего доступа. Широко применяемый доступ Кохера - Лангенбека в настоящее время

достаточно хорошо известен и отработан. По данным Letournel [8], его возникновение начиналось еще в 19 веке, когда Langenbeck в 1874 году предложил доступ, проходящий через ягодичные мышцы от большого вертела по направлению к задне - верхней ости. Он давал обзор к задней поверхности сустава, однако место для манипуляций было слишком узко и ограничено в дистальном направлении. В 1907 году Kocher предложил двухвекторный угловой разрез, при котором вершина угла соответствовала большому вертелу, а линия разреза шла по наружной поверхности бедра вверх не доходя 6-8 см до задне-верхней ости. В 1950 году Gibson описал в литературе этот доступ и долгое время он носил его имя. Judet и Lagrange в 1958 году объединили два классических доступа и с 1960 года он стал называться доступом Кохера – Лангенбека (Рисунок 1).

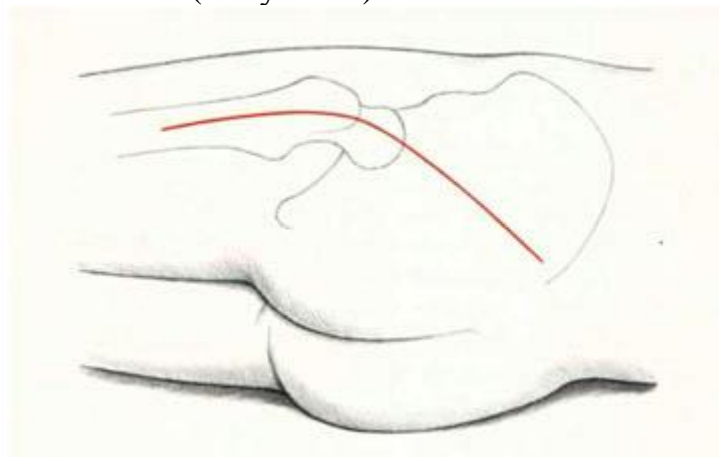


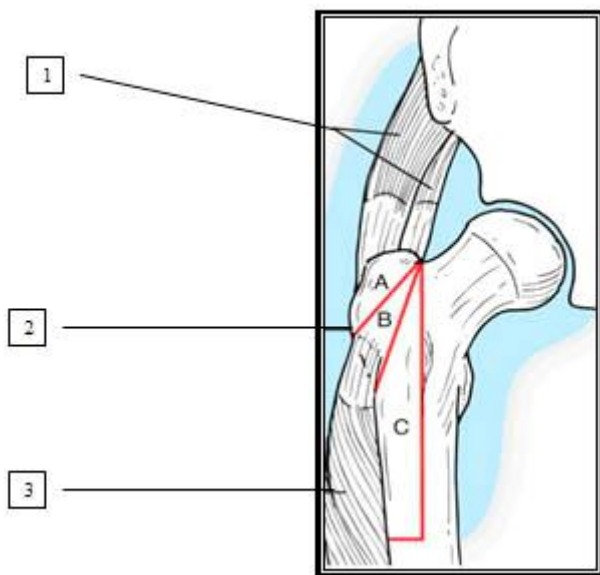
Рисунок 1 – Схематическое изображение доступа Кохера – Лангенбека. Доступ позволяет обнажить заднюю поверхность сустава от седалищного бугра до нижней части крыла подвздошной кости. Применен он при хирургическом лечении переломов заднего края, задней колонны, поперечных переломах, Т-образных переломах с незначительными передними смещениями, а также при невправленных задних вывихах головки бедра [14]. Противопоказаниями для его использования являются изолированные, либо сочетанные переломы передней колонны или передней стенки вертлужной впадины [9,14].

Letournel, Judet, Matta описывают положение пациента на животе с фиксацией конечностей на ортопедическом столе, что позволяет производить тракцию по оси поврежденной конечности при вправлении [7, 8, 9]. В случае невозможности использования стола Judet, операция может проходить в положении пациента на здоровом боку с фиксацией таза боковыми упорами.

Частота послеоперационных нейропатий седалищного нерва по литературным данным достигает 12 % [7], параартикулярная оссификация мягких тканей тазобедренного сустава (стадия Brooker III –IV) может встречаться в 8,3 - 26,1 % случаев использования заднего доступа [8, 14]. Helfet [5] отмечает 6 % случаев возникновения неврита полового нерва при проведении интраоперационной тракции конечности с помощью стола Judet из-за длительной компрессии упором области промежности.

При недостаточном обзоре всех линий переломов может выполняться расширение заднего доступа за счет остеотомии большого вертела бедра [2, 4]. Подобные методики широко применяются при эндопротезировании

тазобедренного сустава. В классическом варианте уровень остеотомии может быть ниже места прикрепления средней и малой ягодичной мышцы к большому вертелу. Другим вариантом является «flip»- остеотомия, при которой латеральная широкая мышца бедра и отводящие мышцы остаются прикрепленными к большому вертелу, что не ухудшает питание головки бедра и не затрудняет процесс консолидации вертела (Рисунок 2). После манипуляций вертел фиксируют на прежнее место с помощью шурупов или проволоки. Описанные приёмы улучшают обзор свода впадины и могут использоваться при поперечных, т- образных переломах, застарелых переломах- вывихах тазобедренного сустава [1, 2, 19]. Такое расширение доступа также облегчает выполнение фиксации передней колонны с помощью длинных шурупов через задний доступ. Нежелательными последствиями остеотомии большого вертела могут быть удлинение времени операции и кровопотери, риск возникновения бурсита, оссификации тканей, а также ухудшение функции отводящих мышц и развитие хромоты.



А - стандартная остеотомия вертела с местом прикрепления отводящих мышц
 В- «flip»-остеотомия вертела с отводящими и латеральной широкой мышцами бедра

С – расширенная остеотомия большого вертела

1 – отводящие мышцы

2 – большой вертел бедра

3 – латеральная широкая мышца бедра

Рисунок 2 - Типы остеотомий большого вертела [4]

Сложные комплексные переломы с наличием больших смещений в передних и задних отделах вертлужной впадины для точной репозиции часто требуют применения не только заднего доступа, но и других различных комбинаций доступов. Это относится к переломам обеих колон, передним и задним полупоперечным переломам, поперечным переломам в сочетании с переломами заднего края, сложным Т-образным переломам вертлужной впадины [16].

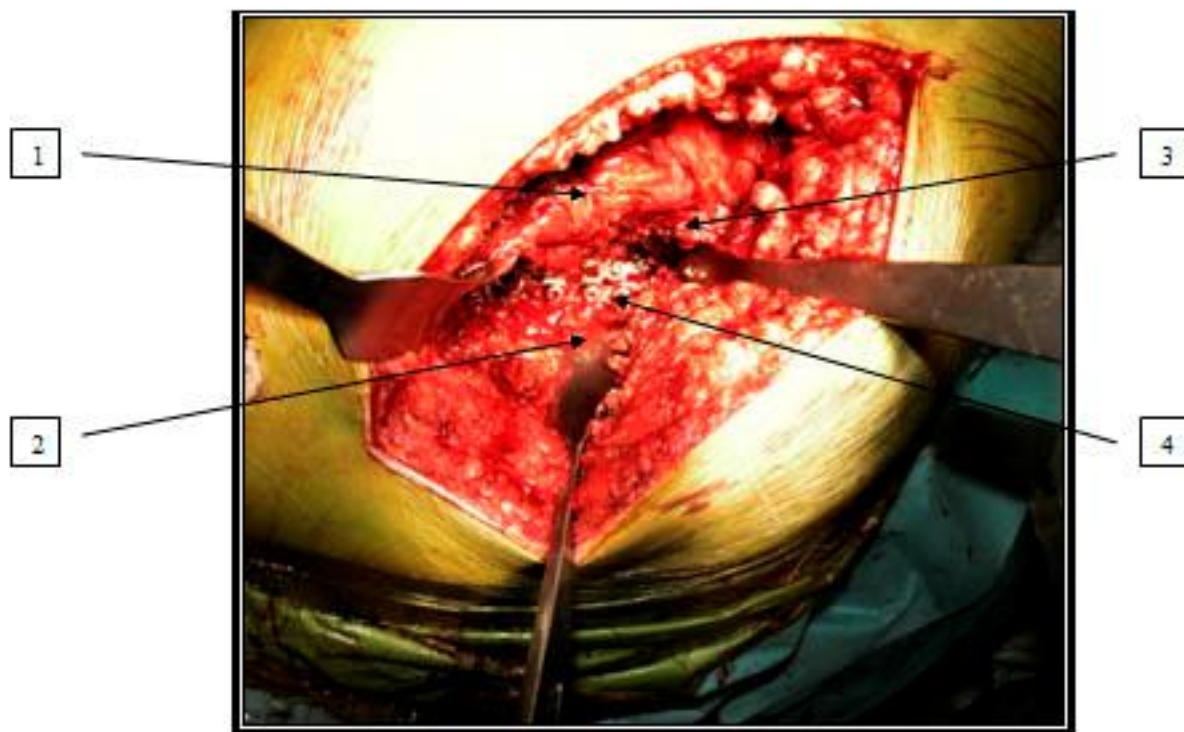Материал и методы.

За период с 2000 г. по 2009 г. на базе клиники РНПЦТО (ранее - БелНИИТО) было выполнено 69 операций с использованием заднего доступа Кохера - Лангенбека при смещенных переломах вертлужной впадины. Средний возраст пострадавших составил 36 лет (от 16 до 70 лет). Пациентов мужского пола было 43 (62 %), женского 26 (38 %). Обстоятельствами возникновения травмы явились ДТП в 60 случаях (87 %), падение с высоты в 9 случаях (13 %). Средние сроки поступления в клинику РНПЦТО после получения травмы составили 9 суток (от 1 до 31 дня). Средний предоперационный период составил 19 дней. В первые 3 недели после травмы было прооперировано 73 % пациентов, у 27 % пострадавших операция выполнялась позже 3 недель.

С целью диагностики пациентам выполнялись рентгенограммы таза в прямой, косой запирательной и подвздошной проекциях по Letournel [8], КТ с трехмерной реконструкцией. Согласно классификации Judet и Letournel [7], все переломы вертлужной впадины, по поводу которых проведено оперативное вмешательство с использованием заднего доступа, были распределены следующим образом: тип А (перелом задней стенки) - 26 случаев (38%), тип F (перелом задней колонны и задней стенки) - 5 случаев (7 %), тип G (перелом заднего края и поперечный перелом) - 29 случаев (42 %), тип H (Т-образный перелом) - 5 случаев (7 %), тип I (передний и задний полупоперечный перелом) - 2 случая (3%), тип J (перелом обеих колонн) - 2 случая (3%).

В 12 случаях (17,3 %) при комплексных переломах вертлужной впадины задний доступ выполнялся в комбинации с передним: в 8 случаях с подвздошно-паховым доступом, в 3 случаях - в комбинации с подвздошным доступом, в одном - с доступом Пфанненштиля одномоментно, через который производился остеосинтез лобкового сочленения.

Доступ Кохера - Лангенбека выполняли в положении пациента на здоровом боку с фиксацией таза боковыми упорами под эндотрахеальной анестезией. Кожа и мягкие ткани рассекались от уровня ниже задне - верхней подвздошной ости, затем разрез шел через проекцию большого вертела и вниз вдоль бедра. В среднем, длина разреза составляла 20-25 см. Производилось рассечение мышцы, напрягающей широкую фасцию от уровня большого вертела книзу, кверху рассекалась большая ягодичная мышца. В проксимальной части раны определялись верхний ягодичный нерв, а также одноименная артерия и вена. В нижней части - между квадратной мышцей бедра и нижними близнецовыми мышцами определялась медиальная огибающая артерия, питающая головку бедра. Как правило, на этапе выполнения доступа в целях предупреждения развития соответствующих осложнений, данные структуры сохранялись [6, 18]. Сухожилие грушевидной мышцы отсекалось от места прикрепления во всех случаях, в конце операции производили её реинсерцию к межвертельной зоне бедра. Для предупреждения повреждения седалищного нерва задний ретрактор устанавливался как можно ниже и субпериостально за седалищную кость, второй, с тупым крючком, заводился в большую седалищную вырезку (Рисунок 3). Во время операции для уменьшения натяжения седалищного нерва голень с поврежденной стороны удерживалась в положении сгибания 90 градусов.



1 – ягодичные мышцы

2 – ретрактор для защиты седалищного нерва

3 – наружные ротаторы бедра

4 – фиксирующие пластины

Рисунок 3 – Пациент Т. Остеосинтез перелома типа G

с применением заднего доступа Кохера - Лангенбека

В двух случаях при больших сроках после травмы с невправленным вывихом головки бедра доступ дополняли отсечением большого вертела с последующей его фиксацией после выполнения остеосинтеза.

Фиксация переломов вертлужной впадины осуществлялась с помощью реконструктивных пластин. В своей работе мы использовали 3,5 мм стальные и титановые реконструктивные пластины на 6-8 отверстий (производство Польша, Швейцария, Беларусь) и 4,0 мм малые спонгиозные и кортикальные шурупы. Для упрощения их имплантации, пластины изгибались в трех плоскостях с учетом формы тазовой кости, используя макет таза до операции. Фиксировалась пластина по задней поверхности вертлужной впадины на расстоянии 1,5 см от её края. Для создания большей ротационной устойчивости при сочетании переломов задней стенки и задней колонны, фиксацию дополняли второй пластиной, уложенной вдоль окружности большой седалищной вырезки, либо межфрагментарным компрессирующим шурупом. В 5 случаях при наличии осколков задней стенки применяли методику фиксации пластиной - рессорой [12,13]. При этом фрагмент 1/3 трубчатой пластины разрезали посередине отверстия. Концы сгибали, формируя зубцы (Рисунок 4). Эти фиксаторы укладывались под опорную пластину и компрессировали мелкие фрагменты, не поддающиеся фиксации шурупами.



Рисунок 4.- Титановая реконструктивная пластина «Медбиотех» в комбинации с пластинами- «рессорами»

Данные о времени операций и интраоперационной кровопотери представлены в таблице 1. Максимальные величины этих показателей при выполнении одиночного заднего доступа отмечались в случаях больших сроков после травмы (более 3 недель) и при оскольчатых переломах. Применение комбинированных доступов в таких случаях было более оправдано, так как при схожей степени тяжести вмешательства, качество первичной репозиции отломков было значительно выше.

Таблица 1. Характеристика показателей времени операций и кровопотери при проведенных вмешательствах.

	Одиночный задний доступ			Комбинация заднего и переднего доступа		
	Мин.	Макс.	Среднее	Мин.	Макс.	Среднее
Время операции часы. минуты	1.30	5.00	2.50	3.10	6.20	4.30
Кровопотеря мл.	250	3000	1000	500	3000	1760

Послеоперационная рана дренировалась вакуумным дренажом, который удалялся на 2-3 сутки после операции. Дренажная кровопотеря в среднем составляла 250-500 мл. Предупреждение тромбоэмболических осложнений производилось путем ежедневного введения профилактических доз низкомолекулярных гепаринов и эластичной компрессии конечности. Послеоперационная активизация пациентов начиналась с первых суток после операции. Назначалось изометрическое напряжение мышц конечностей, активные и пассивные движения в коленном и тазобедренном суставах. Вертикализация и ходьба с помощью костылей с осевой нагрузкой 5-7 кг (касание стопой пола) начиналась на 3-5 сутки. Ограничивались ротационные движения в тазобедренном суставе на срок до 6 недель. Через 3 месяца после

вмешательства на основании данных контрольной рентгенографии, решался вопрос о постепенном переходе к полной нагрузке.

Результаты и обсуждение.

Отдаленные результаты лечения нами были изучены у 48 из 69 больных (70 % пациентов). Сроки наблюдения составили от 1 года до 9 лет, средние сроки наблюдения- 3 года и 6 месяцев. Результаты изучались на основании данных анамнеза, клинического осмотра, рентгенограмм, компьютерной томографии. Оценка клинических результатов лечения осуществлялась согласно системе Merle D'Aubigne and Postel [11] у всех исследуемых больных. Оценивался характер болевых ощущений, объем движений в суставе, возможность передвижения. Согласно данной системе, отличные результаты (17-18 баллов максимально) были получены у 27 пациентов (56 %), хорошие (15-16 баллов) у 7 пациентов (14,5%), удовлетворительные (13-14 баллов) у 6 пациентов (12,5 %) и неудовлетворительные (менее 12 баллов) у 8 человек (17 %).

Рентгенологические результаты операций оценивались в соответствии с критериями Matta [9] (Таблица 2).

Таблица 2. Оценка рентгенологических результатов оперативного лечения в соответствии с критериями Matta.

Оценка результата лечения	Рентгенологическая характеристика
ОТЛИЧНО	нормальная рентгенологическая картина тазобедренного сустава
ХОРОШО	минимальные изменения: сужение суставной щели менее чем на 1 мм, минимальный субхондральный склероз суставной поверхности
УДОВЛЕТВОРИТЕЛЬНО	наличие остеофитов, сужение суставной щели более чем на 50 %, выраженный субхондральный склероз
НЕУДОВЛЕТВОРИТЕЛЬНО	развитие больших остеофитов, резкое истончение суставной щели (более 50 %), картина кистовидной дегенерации головки бедра и участков вертлужной впадины

Согласно данным критериям, отличный и хороший рентгенологический результат был отмечен у 70 % исследуемых пациентов. Неудовлетворительный рентгенологический результат в виде признаков коксартроза III степени был выявлен у всех больных имеющих отрицательный клинический результат.

Данной группе пациентов выставлялись показания к тотальному эндопротезированию тазобедренного сустава. Миграций и переломов использованных реконструктивных пластин отмечено не было.

Степень развития гетеротопической параартикулярной оссификации оценивалась согласно классификации Brooker [3]. При одиночном заднем доступе Кохера-Лангенбека оссификация II- степени наблюдалась в 17,5 %

случаев, при сочетании заднего и переднего доступа при лечении комбинированных типов переломов - в 12,5 % случаев.

Осложнениями при выполнении операций с применением заднего доступа были следующие. В 10 случаях в послеоперационном периоде наблюдался неврит седалищного нерва, связанный с постановкой задних ретракторов, регресс которого, как правило, наступал к 6- 12 месяцам после операции. Поверхностное нагноение послеоперационной раны в связи с образовавшейся гематомой мягких тканей после выполнения заднего доступа отмечено в 2 случаях. Данные осложнения были купированы консервативно, и не повлияли на исход операции. У 4 пациентов при выполнении послеоперационной компьютерной томографии было выявлено проведение шурупов через суставную полость; это потребовало ревизионной операции по удалению шурупов через 6 недель. Подобные технические ошибки отмечались при невозможности интраоперационного рентгеновского контроля с помощью ЭОП и на первых этапах работы.

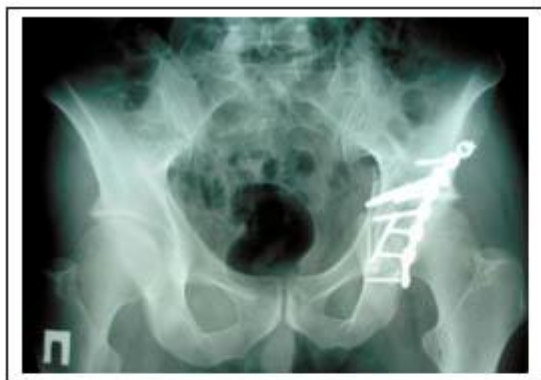Анализируя результаты проведенных вмешательств нужно отметить, что частота возникновения неблагоприятных исходов лечения не превышает данные других авторов, использующих подобные методики [5, 9, 14]. Отмечается несколько высокий уровень возникновения неврологических осложнений и нежелательных технических погрешностей при имплантации шурупов. Данные явления напрямую зависят от инструментального обеспечения операционных, а также опыта и подготовленности операционной бригады.

Клинический пример.

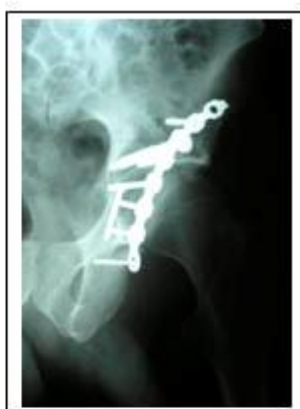Пациент Л., 39 лет. История болезни № 2462/438. Травма в результате ДТП. Поступил в клинику РНПЦТО 18.05.2007 на 5 сутки после получения травмы из районной ЦРБ.

Диагноз: Закрытый подвздошный травматический вывих головки левого бедра, поперечный перелом, перелом заднего края левой вертлужной впадины со смещением отломков (тип G). Закрытый перелом внутренней лодыжки, нижней трети малоберцовой кости левой голени, сотрясение головного мозга (Рисунок 5).

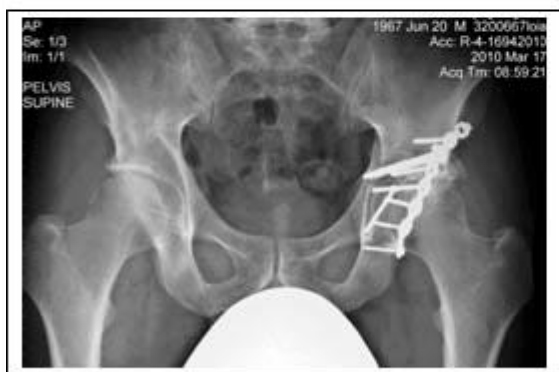Произведено закрытое устранение вывиха головки бедра, налажена система скелетного вытяжения. После рентгенологического дообследования выставлены показания к оперативному лечению. 31.05.2007г. на 18 сутки после травмы из заднего доступа Кохера- Лангенбека выполнена открытая репозиция переломов левой вертлужной впадины, остеосинтез реконструктивной пластиной и межфрагментарными шурупами (Рисунок 6). Время операции 3 часа 50 минут, кровопотеря 2000 мл. В послеоперационном периоде - нейропатия седалищного нерва.



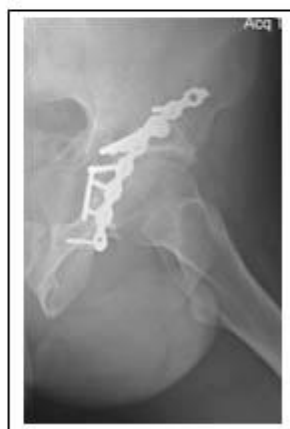1



2



3



4

1,2 – Рентгенограммы после выполнения остеосинтеза. Перелом заднего края фиксирован реконструктивной пластиной. Поперечный перелом фиксирован 3,5 мм кортикальным и 6, 5 мм канюлированным шурупом.

3, 4 – хороший рентгенологический результат через 3 года после операции, минимальный субхондральный склероз. Клинически - полный объем движений в суставе, отсутствие хромоты, лёгкий и непостоянный болевой синдром (17 баллов по системе Merle D'Aubigne). Полное восстановление функции седалищного нерва.

Рисунок 6 - Пациент Л. Рентгенограммы после оперативного лечения.

Выводы.

Оперативное лечение большинства смещенных переломов вертлужной впадины, за исключением переломов передней колонны или передней стенки, может быть проведено с использованием заднего доступа Кохера-Лангенбека. Основными показаниями к его применению являются переломы заднего края, задней колонны и поперечные переломы вертлужной впадины с наличием задних смещений отломков. Данный доступ позволяет произвести адекватную репозицию и стабильную фиксацию таких повреждений и получить хорошие клиничко-рентгенологические результаты лечения в большинстве случаев. В ходе его выполнения особое внимание должно уделяться сохранению ветвей медиальной огибающей бедро артерии, шейечной части капсулы сустава для предупреждения нарушения кровоснабжения головки бедра и развития её асептического некроза. Данный доступ малотравматичен, редко вызывает

развитие параартикулярной оссификации, однако не позволяет производить видимую репозицию отломков передней колонны. В таких ситуациях (переломы типов G, H, J) для выполнения адекватной репозиции задний доступ должен дополняться одним из передних доступов - подвздошным, либо подвздошно-паховым доступом.

Литература

1. Шерстянников, А. С. Лечение больных со смещенными переломами вертлужной впадины / А. С Шерстянников // Казанский медицинский журнал. 2007. Т. 88. № 2. С. 176–179.
2. Bray, T. J. Osteotomy of the trochanter in open reduction and internal fixation of acetabular fractures / T. J. Bray, M. Esser, L. Fulkerson // J. Bone Joint Surg [Am]. 1987. 69: 711–717.
3. Brooker, A. F. Ectopic ossification following total hip replacement: incidence and a method of classification / A. F. Brooker [et al.] // J Bone Joint Surg [Am]. 1973. 55: 1629.
4. Canale, S. T. Campbell's Operative Orthopaedics / S. T. Canale, J. H. Beaty. 11th edition. Mosby, 2007.
5. Helfet, D. L. Management of complex acetabular fractures through single non-extensile exposures / D. L. Helfet, G. J. Schmeling // Clin. Orthop. 1994. 305: 58–68.
6. Khan, A. The effect of surgical approach on blood flow to the femoral head during resurfacing / A. Khan [et al.] // J Bone Joint Surg [Br]. 2007. 89(1):21–5, medline abstract.
7. Letournel, E. Acetabulum Fractures: Classification and Management / E. Letournel // Clin. Orthop. 1980. 151: 81–106.
8. Letournel, E. Fractures of the Acetabulum / E. Letournel, R. Judet; edited by R. A. Elson. New York, Springer, 1981. 428 p.
9. Matta, J. M. Fractures of the acetabulum: accuracy of reduction and clinical results in patients managed operatively within three weeks after the injury / J. M. Matta // J Bone Joint Surg [Am]. 1996. 78: 1632–1645.
10. Mears, D. C. Extensile Exposure of the Pelvis / D. C. Mears, H. E. Rubash // Contemp. Orthop. 1983. 6: 21–3.
11. Merle D'Aubigné, R. M. Functional results of hip arthroplasty with acrylic prosthesis / Merle R. M. D'Aubigné, M. Postel // J Bone Joint Surg [Am]. 1954. 36:451–475.
12. Nabil, A. E. Reconstruction of comminuted posterior wall fractures using the buttress technique: a review of 32 fractures / A. E. Nabil [et al.] // Int Orthop. 2007. 31(5):671–675.
13. Richter, H. The use of spring plates in the internal fixation of acetabular fractures / H. Richter, J. J. Hutson, G. Zych // J Orthop Trauma. 2004. 18(3):179–81.
14. Rommens, P. M. The Kocher-Langenbeck approach for the treatment of acetabular fractures / P. M. Rommens // Eur J Trauma. 2004. 30:265–73.
15. Rowe, C. R. Prognosis of Fractures of the Acetabulum / C. R. Rowe, J. D. Lowell // J Bone Joint Surg [Am]. 1961. 43:30–92.

16. Schmidt, C. C. Nonextensile surgical approaches for two-column acetabular fractures / C. C. Schmidt, G. S. Gruen // J Bone Joint Surg [Br]. 1993. 75:556.
17. Smith, R. W. Fractures of the Acetabulum / R. W. Smith, H. B. Ziran, J. S. Morgan. New York, Informa Healthcare, 2007. 340 p.
18. Steffen, R. The anterolateral approach leads to less disruption of the femoral head-neck blood supply than the posterior approach during hip resurfacing / R. Steffen [et al.] // J Bone Joint Surg [Br]. 2007. 89:1293–1298.
19. Tile, M. Fractures of the pelvis and acetabulum / M. Tile; 3rd edition by Williams and Wilkins. Baltimore, 2003. 822 p.

РЕПОЗИТОРИЙ БГМУ