

С. В. Иващенко, Е. Л. Рыжковская, А. С. Егоров, Е. С. Иващенко

Ультроструктурная организация костной ткани челюсти кролика в отдалённые сроки, после воздействия ультразвуком низкой частоты

*БЕЛОРУССКИЙ ГОСУДАРСТВЕННЫЙ МЕДИЦИНСКИЙ
УНИВЕРСИТЕТ, ИНСТИТУТ ФИЗИОЛОГИИ НАН РБ, БЕЛОРУССКИЙ
ГОСУДАРСТВЕННЫЙ УНИВЕРСИТЕТ*

Изучена ультроструктурная организация костной ткани после воздействия низкочастотным ультразвуком

Ключевые слова: низкочастотный ультразвук, костная ткань, остеогенез
Ортодонтическое лечение у взрослых затруднено в связи с увеличением плотности компактной пластинки и губчатого вещества костной ткани, снижением ее пластичности, ослаблением обменных процессов. Разработано много различных методов инвазивного и неинвазивного воздействия на костную ткань с целью оптимизации ортодонтического лечения. Ни у кого не вызывает сомнения, что хорошего результата ортодонтического лечения у взрослых можно добиться только при комплексном подходе [3,5]. Одним из путей решения данной проблемы является применение низкочастотного ультразвука. Он оказывает комплексное биологическое воздействие: микромассаж клеточных структур, тепловой эффект, химические воздействия. Озвучивание низкочастотным ультразвуком повышает проницаемость клеточных мембран, улучшает форез лекарственных веществ [6,7]. Применение низкочастотного ультразвука приводит к реструктуризации костной ткани. С помощью метода световой микроскопии нами установлено, что воздействие ультразвуком низкой частоты не оказывает отрицательного влияния на жизненную и регенеративную способность клеточных элементов костной ткани [4], поэтому цель исследования: установить ультроструктурную организацию клеточных элементов костной ткани челюсти кролика в отдалённые сроки, после воздействия ультразвуком частотой 22 и 44 кГц, с помощью метода электронной микроскопии.

Материал и методы

Эксперимент проведен на 40 кроликах породы шиншилла одинакового веса и возраста. Кроликов разделили на пятнадцать групп. Десять опытных по 3 особи и пять контрольных по 2 особи в каждой. В первой - пятой опытных группах проводили озвучивание костной ткани и слизистой альвеолярного отростка нижней челюсти в области центральных резцов ультразвуком частотой 22 кГц до десяти минут по 10 процедур. В шестой-десятой опытных группах проводили озвучивание костной ткани и слизистой в этой же области ультразвуком частотой 44 кГц до десяти минут, также по 10 процедур. Животных опытных групп выводили из эксперимента - на следующие сутки после окончания процедур, через тридцать, шестьдесят, девяносто и сто двадцать суток, одновременно снимали пару животных из контрольной группы.

Животные находились на стандартном рационе вивария.

Электронно-микроскопическое исследование костной ткани альвеолярного отростка нижней челюсти кролика проводили с учётом общепринятой методики [1, 2]. Экспериментальные образцы (кусочки костной ткани альвеолярного отростка нижней челюсти кролика), взятые после декальцинации, фиксировали погружением в 3% глутаральдегид, далее осуществлялось обезвоживание, пропитка и заливка в эпон-аралдит. Проводили двойное контрастирование в ходе постфиксации четырёхокисью осмия и уранилацетатом. Срезы приготавливали на ультратоме LKB-III, контрастировали цитратом свинца и просматривали на электронном микроскопе JEM-100CX (Япония).

Результаты и обсуждение

Опыт № 1 – 10 процедур ультразвука (УЗ) частотой 22кГц. После воздействия низкочастотным ультразвуком (10 процедур 22 кГц) в костной ткани нижней челюсти экспериментальных животных отмечалась более выраженная реакция на предъявляемое воздействие лишь со стороны капилляров, которая выражалась в их расширении и полнокровии.

В цитоплазме остеоцитов содержалось небольшое количество митохондрий и слабо развитый пластинчатый комплекс. В большинстве клеток выявлялись митохондрии с признаками значительного функционального напряжения: с разрушением или уплотнением матрикса и лизисом крист. В некоторых остеоцитах отмечалось значительное изменение электронной плотности цитоплазмы. Остеоциты как контрольной, так и опытной групп содержали отростки, уходящие в окружающее основное вещество.

Ультраструктура остеобласта была типична. В цитоплазме остеобласта выявлялись хорошо развитый гранулярный эндоплазматический ретикулум, митохондрии и пластинчатый комплекс. Гранулярный эндоплазматический ретикулум был распределен широко и довольно беспорядочно. «Шероховатые» мембраны образовывали сложную систему канальцев, охватывающих часть цитоплазмы. В цитоплазме встречались немногочисленные липидные капельки и образования, возможно представляющие собой лизосомы или секреторные гранулы. Митохондрии имели округлую или овальную форму, изредка встречались вытянутые и разветвленные формы. Они обладали типичной для митохондрий структурой, образованной двойными мембранами, хотя в большинстве клеток выявлялись набухшие митохондрии с признаками значительного функционального напряжения (разрушение матрикса и лизис крист).

Таким образом, по данным электронно-микроскопического исследования в костной ткани нижней челюсти кролика после воздействия низкочастотным ультразвуком (10 процедур, 22 кГц) установлено функциональное напряжение цитоплазматических органелл остеоцитов и остеобластов, а также полнокровие и расширение капилляров. Следует отметить, что изменения цитоплазматических органелл, наблюдаемые в клетках костной ткани, носили мозаичный характер и были немногочисленными.

Опыт № 2 –30 суток после УЗ 22 кГц. В результате электронно-микроскопического исследования костной ткани нижней челюсти кролика на 30 сутки после воздействия низкочастотным ультразвуком частотой 22 кГц, установлено, что предъявляемое воздействие не приводило к грубым ультраструктурным перестройкам клеток костной ткани. В данной серии экспериментов остеоциты, остеобласты и остеокласты имели характерную ультраструктурную организацию.

Следует отметить, что в отличие от предыдущей экспериментальной серии в костной ткани альвеолярного отростка часто наблюдались вытянутые плоские остеоциты со светлым ядром и цитоплазмой, а также остеоциты с многочисленными отростками, находящиеся в матриксе, заполненном коллагеновыми волокнами. Данная ультраструктура по общеизвестным признакам характерна для молодых активно функционирующих остеоцитов. В костной ткани нижней челюсти выявлялись остеобласты, которые тесно прилегали друг к другу. Обычно такое расположение остеобластов свойственно для развивающейся костной ткани. В цитоплазме данных клеток отмечалось большое количество гипертрофированных набухших митохондрий (Рис.1).

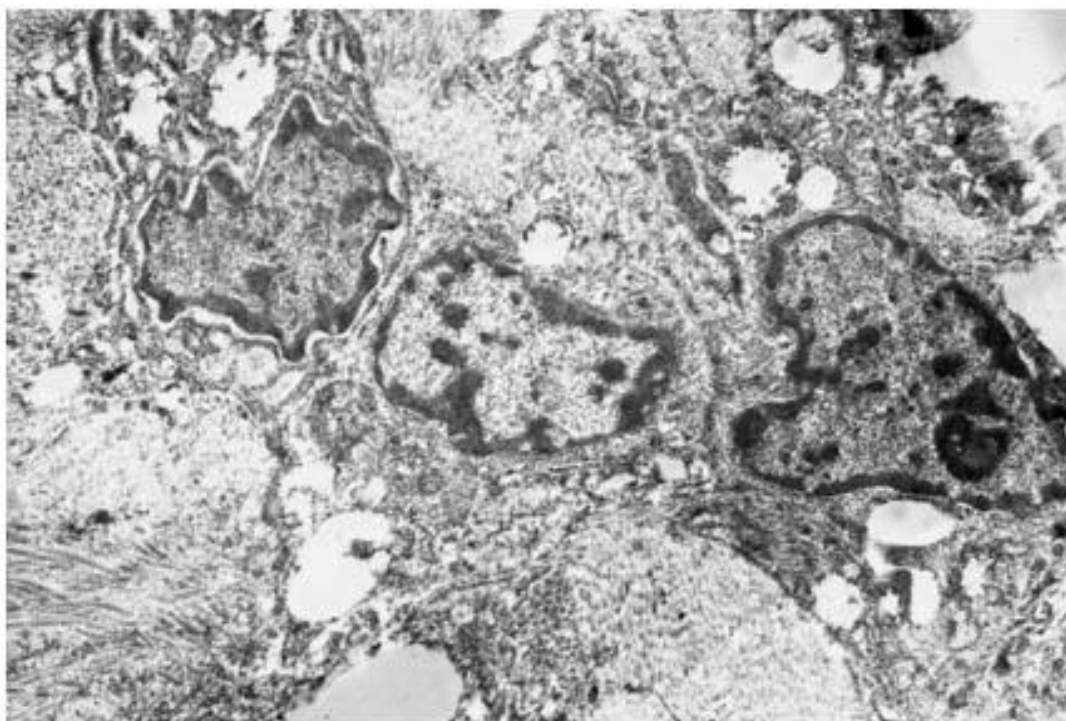


Рисунок 1. Ультраструктурная организация активно функционирующих остеобластов. Ув. x7200

Коллагеновые волокна межучного вещества имели четкие очертания, сохраняли свою структуру и содержали в отличие от предыдущей серии многочисленные отростки остеоцитов.

Таким образом, при данных параметрах воздействия в исследуемой ткани наблюдаемые ультраструктурные изменения остеоцитов и остеобластов

являются свидетельством протекания незначительных восстановительных процессов.

Опыт № 3 –60 суток после УЗ 22кГц. В результате электронно-микроскопического исследования костной ткани нижней челюсти кролика на 60 сутки после воздействия низкочастотным ультразвуком частотой 22 кГц установлено, что при данных параметрах воздействия остециты имели характерную ультраструктурную организацию и практически не отличались от таковых структур предыдущей серии (22 кГц, 30 суток).

В костной ткани нижней челюсти выявлялись остециты, лежащие в костных лакунах и остеобласты, которые тесно прилегали друг к другу. Для остецитов, как и в предыдущих сериях, было характерно наличие гипертрофированных набухших митохондрий и расположение клеток среди коллагеновых волокон. В отличие от контрольной серии в костной ткани при данных параметрах воздействия было отмечено наличие остецитов, в аморфном веществе которых выявлялись отдельно лежащие волокна, что свидетельствует об активации процесса образования волокон.

Остеобласты отличались от предыдущей серии более крупными размерами и вытянутой формой, лежали небольшими группами (Рис. 2). Следует отметить, что в цитоплазме большинства остеобластов, в отличие от предыдущих серий, наряду с крупными набухшими митохондриями наблюдалось большое количество мелких круглых или овальных митохондрий с темным матриксом и четкими кристами.

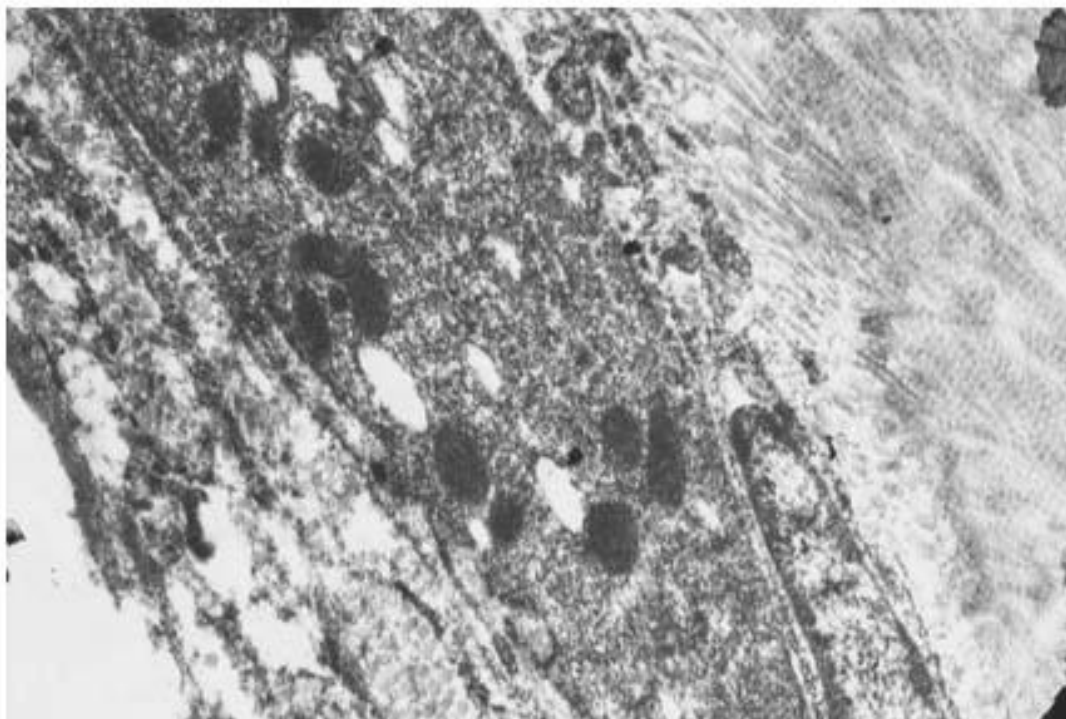


Рисунок 2. Круглые и овальные митохондрии с темным матриксом в цитоплазме остеобластов. Ув. x14000

Опыт № 4 –90 суток после УЗ 22кГц. По данным электронно-микроскопического исследования в организации клеток костной ткани нижней челюсти кролика на 90 сутки после воздействия низкочастотным ультразвуком частотой 22 кГц отмечалось выраженное стимулирующее действие данного физического фактора на восстановительные процессы в костной ткани. Костная ткань была обильно васкуляризирована. Многочисленные капилляры наблюдались в межклеточном веществе и часто располагались около остеобластов.

Остеобласты, как правило, располагались группами и отличались большими размерами. Цитоплазма остеобластов содержала многочисленные набухшие митохондрии с просветленным матриксом и гипертрофированные канальцы шероховатого эндоплазматического ретикулума с большим количеством рибосом (Рис. 3). В межклеточном веществе исследуемой ткани многочисленные коллагеновые волокна формировали пучки, которые располагались параллельно друг другу.

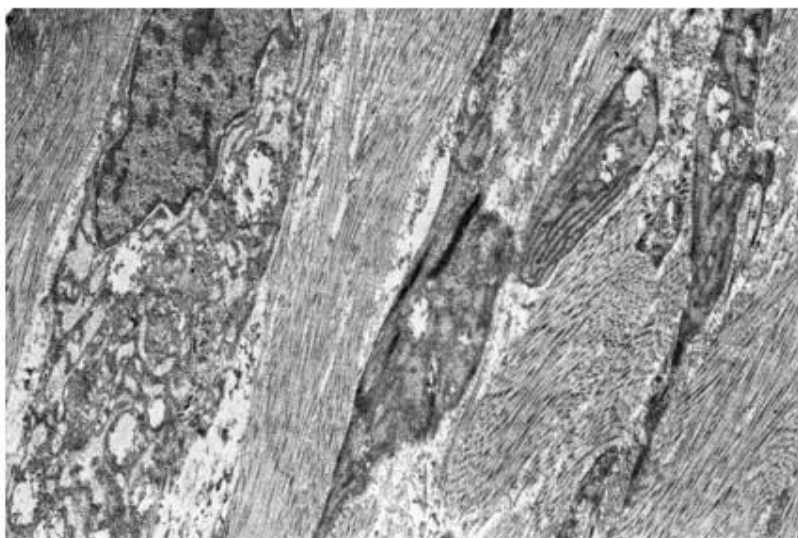


Рисунок 3. Ультраструктурная организация остеобластов: многочисленные набухшие митохондрии с просветленным матриксом и четкими канальцами шероховатого эндоплазматического ретикулума. Коллагеновые пучки, расположенные параллельно друг другу Ув. х7200

Таким образом, выявленная ультраструктурная организация костной ткани альвеолярного отростка нижней челюсти кролика на 90 сутки после воздействия низкочастотным ультразвуком частотой 22 кГц по всем данным указывает на активацию восстановительных процессов в костной ткани, а наличие большого числа остеобластов на их незаконченность.

Опыт № 5 –120 суток после УЗ 22кГц. В результате электронно-микроскопического анализа костной ткани нижней челюсти кролика на 120 сутки после воздействия низкочастотным ультразвуком частотой 22 кГц регистрировалось дальнейшее созревание костной ткани. В новообразованной кости остециты и остеобласты были многочисленны. Наряду с молодыми остеоцитами, расположенными в матриксе, заполненном коллагеновыми волокнами, выявлялись остециты с длинными отростками, лежащие в костных

лакунах. Следует отметить, что в костной ткани альвеолярного отростка данной серии наблюдались также многочисленные отростчатые остециты, которые, как известно, участвуют в формировании костных трабекул.

Остеобласты, тесно прилегая друг к другу, располагались группами среди коллагеновых волокон. В цитоплазме этих клеток наблюдались многочисленные каналцы эндоплазматического ретикулума, множество набухших митохондрий и митохондрий с четкими кристами, а также секреторные пузырьки (Рис. 4).

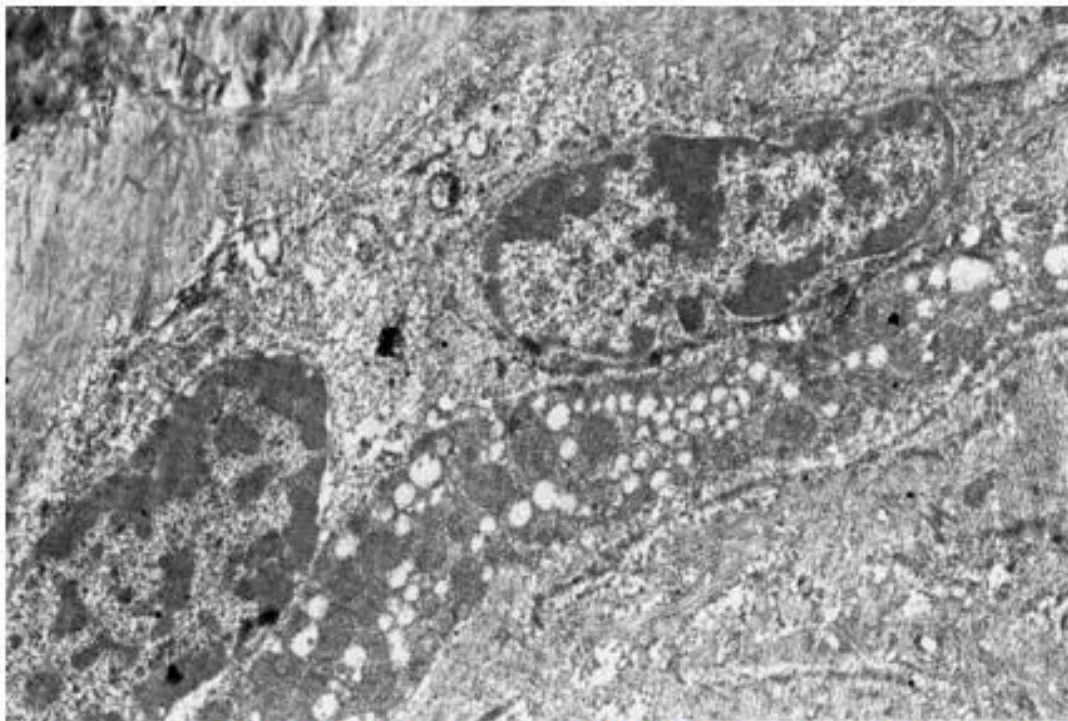


Рисунок 4. Ультраструктурная организация остеобластов: в цитоплазме клеток многочисленные митохондрии с сохраненными кристами и секреторными пузырьками. Ув. x7200

Таким образом, в результате электронно-микроскопического исследования костной ткани нижней челюсти кролика на 120 сутки после воздействия низкочастотным ультразвуком частотой 22 кГц регистрировалось дальнейшее созревание костной ткани, на что указывали наблюдаемые ультраструктурные признаки, характерные для данного процесса: пролиферация остеобластов с активно функционирующими цитоплазматическими органеллами.

Опыт № 6 – 10 процедур, УЗ 44 кГц. Проведенный электронно-микроскопический анализ по оценке влияния низкочастотного ультразвука на костные клетки нижней челюсти кролика выявил по сравнению с 1-ой серией (22 кГц, 10 процедур) более выраженные структурные изменения в клетках костной ткани, особенно в остеocyтах. Ультраструктурная характеристика костных клеток выражалась в четкой реакции органелл, указывающей на функциональное перенапряжение исследуемых клеток: резкое набухание митохондрий с полной редукцией крист, образование больших вакуолей, наличие миелоноподобных фигур, нарушение целостности цитоплазматической мембраны. Многие остеocyты частично подвергались дистрофии и разрушались.

Однако, в межклеточном веществе костной ткани также выявлялись немногочисленные остеоциты с сохраненной светлой цитоплазмой, содержащей большое число вакуолей и набухших гипертрофированных митохондрий. Тела остеоцитов, в отличие от клеток контрольной серии, не были заключены в костную лауну и лежали среди коллагеновых волокон. Остеоциты такого типа характеризовались наличием светлого остеогенного слоя с хаотично расположенными в нем коллагеновыми фибриллами. Наличие в костной ткани вышеописанных остеоцитов позволяет предположить активацию процесса восстановления костной ткани, в частности формирования коллагеновых волокон.

Следует отметить, что ответная реакция клеток костной ткани на предъявляемое воздействие выражалась также в активации процесса резорбции. В цитоплазме остеокластов наблюдались многочисленные вакуоли различных размеров. Изобилие вакуолей делало цитоплазму похожей на пену. Многочисленные вакуоли в активно функционирующем остеокласте, как правило, выявлялись в области гофрированной зоны.

Таким образом, по данным электронно-микроскопического исследования в клетках костной ткани альвеолярного отростка нижней челюсти кролика после воздействия низкочастотным ультразвуком частотой 44 кГц, 10 процедур выявлялась четкая реакция органелл, указывающая на функциональное перенапряжение исследуемых клеток. Указанные изменения наблюдались не во всех остеоцитах. Часть из них сохраняла свою структуру и отличалась наличием светлого остеогенного слоя, в котором выявлялись хаотично расположенные коллагеновые фибриллы. Следует отметить наличие в костной ткани альвеолярного отростка данной серии многочисленных остеокластов, что является свидетельством активации процесса резорбции.

Опыт № 7 – 30 суток после УЗ 44 кГц. В результате проведенного электронно-микроскопического исследования по оценке действия низкочастотного ультразвука частотой 44 кГц (на 30 сутки после действия) в костной ткани отмечались специализированные клетки (остеоциты и остеобласты) с ультраструктурой, характерной для данных клеток и практически не отличающейся от клеток предыдущей серии.

В межклеточном веществе, по сравнению с контрольной серией, наблюдались измененные остеоциты с отростками, расположенными среди многочисленных коллагеновых волокон. Тела клеток выявлялись в костных полостях – лаунах и характеризовались наличием узкого ободка электронно-плотной цитоплазмы, практически лишенной органелл.

В первую очередь обращало на себя внимание увеличение общего количества остеобластов с обильной цитоплазмой, большим светлым ядром и многочисленными органеллами. В цитоплазме остеобластов, которые располагались группами, наблюдалась функциональная активация цитоплазматических органелл: изобилие гранулярного эндоплазматического ретикулума, часто с расширенными канальцами, многочисленных вакуолей и пузырьков, набухших митохондрий с просветленным матриксом и небольших

«юных» овальных митохондрий с темным матриксом и четкими кристами (Рис. 5).

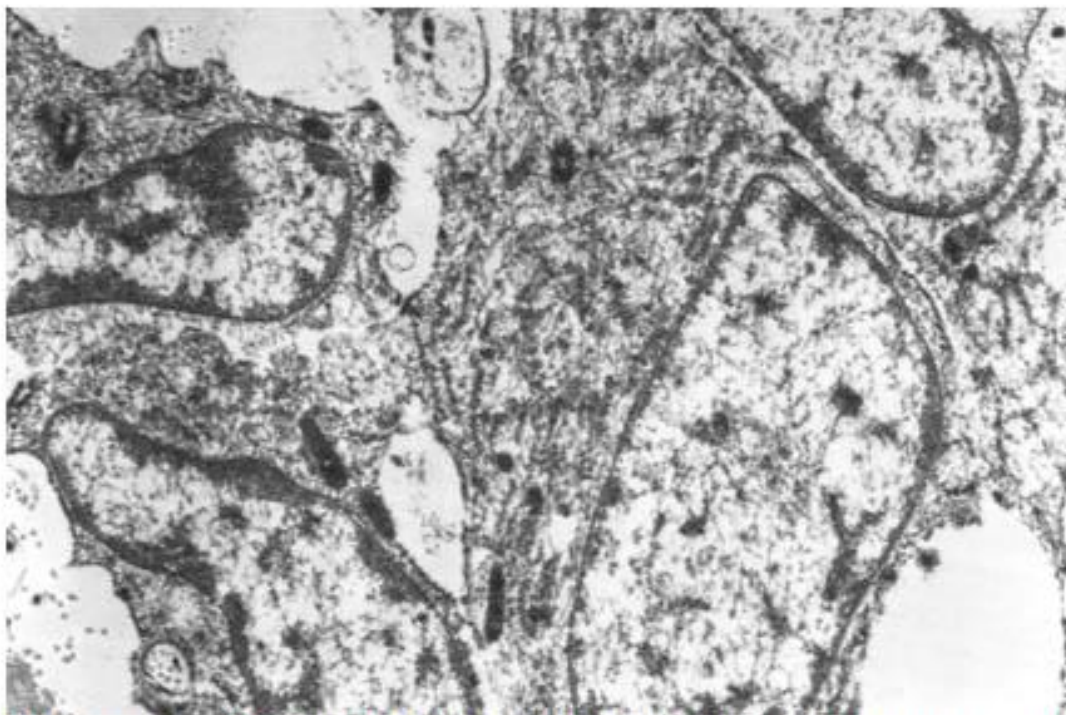


Рисунок 5. Функциональная активация цитоплазматических органелл остеобластов. Ув. x10000

Коллагеновые волокна межклеточного вещества были хорошо выражены и сохраняли свою структуру, однако иногда между ними выявлялись небольшие участки с новообразованными пучками волокон.

Таким образом, в результате проведенного электронно-микроскопического исследования по оценке действия низкочастотного ультразвука частотой 44 кГц (на 30 сутки после действия) в костной ткани выявлялись незначительные репаративные процессы, на что указывало наличие в межклеточном веществе толстых пучков коллагеновых волокон и костных клеток с обилием цитоплазматических специфических органелл, которые обеспечивают рост и репарацию кости.

Опыт № 8 – 60 суток после УЗ 44 кГц. Проведенные электронно-микроскопические исследования по оценке действия низкочастотного ультразвука частотой 44 кГц на 60 сутки после действия на костную ткань кролика не выявило деструктивных и патологических изменений в клетках костной ткани. Костные клетки были многочисленны, среди них отмечались, как остеобласты, так и остециты с ультраструктурной организацией, характерной для молодых клеток.

Ультраструктурные изменения цитоплазматических органелл остеоцитов и остеобластов указывали на повышенную функциональную активность изучаемых клеток.

В костной ткани альвеолярного отростка отмечались достаточно дифференцированные остециты с длинными многочисленными отростками,

лежащие в матриксе между толстыми пучками коллагеновых волокон (Рис.6). Цитоплазма данных клеток занимала большое пространство и содержала все клеточные органеллы, характерные для зрелых активно функционирующих клеток.

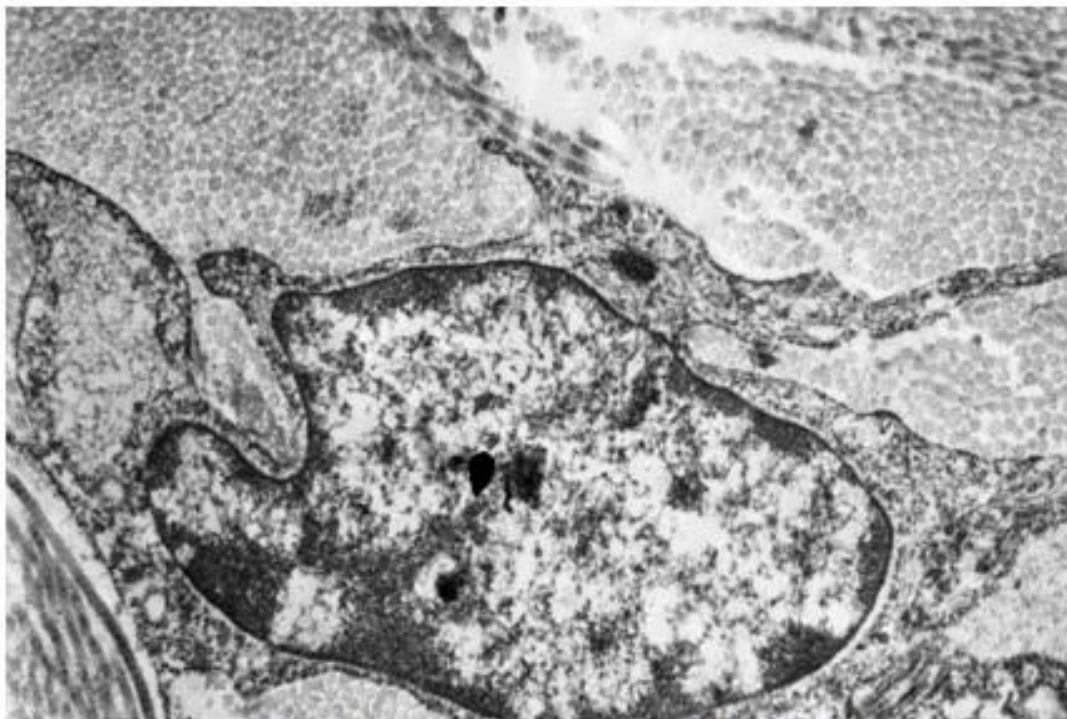


Рисунок 6. Остеоцит с длинными отростками среди коллагеновых волокон. Ув. x14000

В межклеточном веществе выявлялись пучки коллагеновых волокон, проходящих в разных направлениях, что является свидетельством созревания костной ткани.

Остеобласты располагались небольшими группами и в отличие от предыдущих серий характеризовались отростчатой формой и цитоплазмой с многочисленными органеллами. В цитоплазме остеобластов содержались хорошо развитая зернистая эндоплазматическая сеть и пластинчатый комплекс, много митохондрий. Такая ультраструктурная организация свидетельствует о том, что эти клетки находятся на высоте своей функциональной активности и являются синтезирующими и секретирующими.

Таким образом, выявленная ультраструктурная организация костной ткани альвеолярного отростка нижней челюсти кролика на 60 сутки после воздействия низкочастотным ультразвуком (10 сеансов 44 кГц), в частности, трансформация многочисленных остеобластов в остеоциты, а также наличие больших полей коллагеновых волокон является свидетельством высокой степени дифференцировки остеобластов и нарастанием восстановительных процессов в костной ткани.

Опыты № 9, 10 – 90 и 120 суток после УЗ 44 кГц. На 90 и 120 сутки после воздействия ультразвуком ультраструктура костной ткани в обеих сериях экспериментов была представлена дифференцированными крупными

остеоцитами с длинными цитоплазматическими отростками и оптически плотной цитоплазмой, содержащей гранулярный эндоплазматический ретикулум, набухшие митохондрии и единичные лизосомы (Рис. 7). Тела клеток, как правило, были окружены остеоидным слоем, содержащим коллагеновые фибриллы, и располагались среди многочисленных коллагеновых волокон.

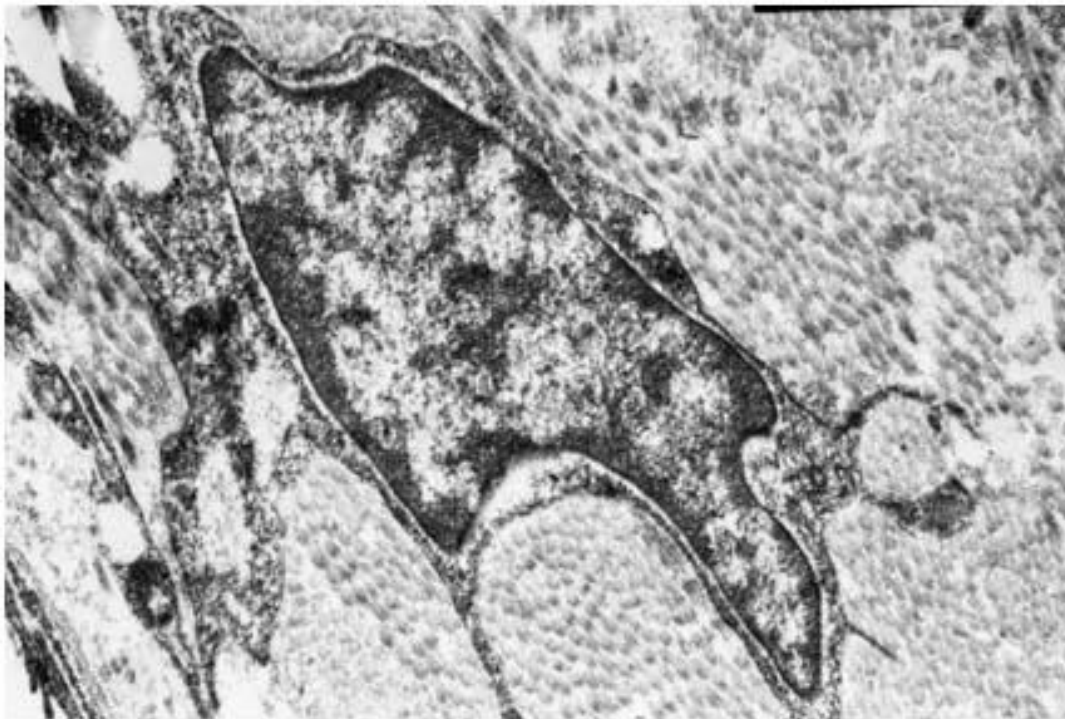

Рисунок 7. Многоотростчатый остеоцит с электронно-плотной цитоплазмой, содержащей многочисленные цитоплазматические органеллы. Ув. x14000

Обращало на себя внимание и наличие мелких остеоцитов с узким ободком оптически плотной цитоплазмы, лежащих в костных лакунах. Такие клетки сходны с остеоцитами контрольной серии и характеризуются как малоактивные, покоящиеся клетки, обладающие незначительной функциональной активностью. Следует отметить, что для 9 серии (90 сутки) эксперимента было характерно наличие в костной ткани крупных «звездоподобных» остеоцитов с длинными многочисленными отростками, которые, как известно, принимают участие в формировании трабекул, и веретенообразных остеобластов, формирующих межклеточное вещество (Рис. 8). Наличие таких клеток в костной ткани данной серии эксперимента указывает на незаконченность репаративного процесса. Вышеуказанные клетки на 120 сутки (10 серия) после воздействия в костной ткани альвеолярного отростка не встречались.

В межклеточном веществе на 90, также как и на 120 сутки после воздействия отмечалось большое количество дифференцированных капилляров и коллагеновых волокон, пучки которых располагались параллельно и под углом друг к другу, что является свидетельством зрелой кости.

Таким образом, электронно-микроскопические исследования показали, что на 90 и 120 сутки после воздействия ультразвуком существенных различий в ультраструктурной организации многочисленных костных клеток (остеоцитов, остеобластов) и межклеточного вещества костной ткани альвеолярного отростка нижней челюсти кролика не выявлялось, исследуемую костную ткань по наблюдаемым ультраструктурным признакам можно было характеризовать как зрелую.

Проведенное исследование позволило сделать следующие выводы:

1. Воздействие ультразвуком низкой частоты не повлияло на жизненную и репаративную способность клеточных элементов костной ткани челюсти кролика.
2. Не выявлено значительных отличий в сроках регенерации костной ткани после воздействия ультразвуком частотой 22 и 44 кГц.
3. Электронно-микроскопическое исследование показало, что на 30-е сутки после воздействия ультразвуком в костной ткани чётко проявляются репаративные процессы, а на 90-е и 120-е сутки исследуемую костную ткань по наблюдаемым ультраструктурным признакам можно было характеризовать как зрелую.

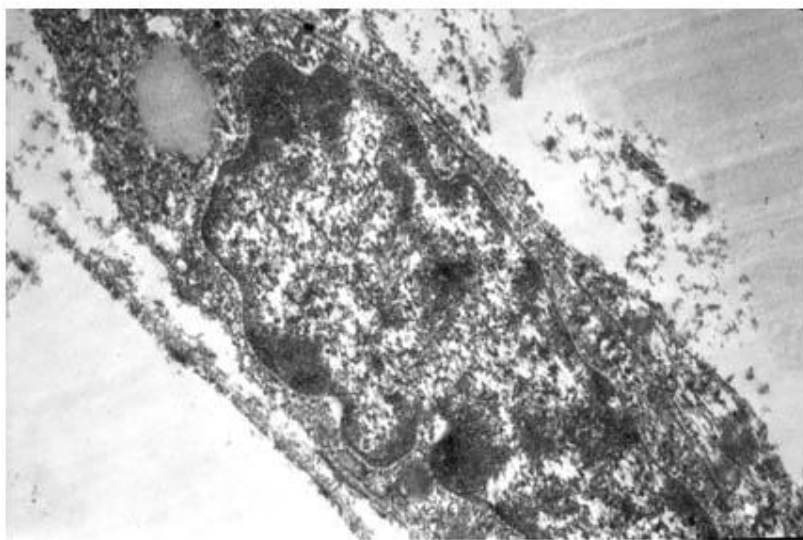


Рисунок 8. Веретенообразный остеобласт. Ув. x14000

Литература

1. Бик, Я. Г. Электронно-микроскопические аспекты подбора интенсивности ультразвука при ультразвуковой терапии / Я. Г. Бик // Вопросы курортологии, физиотерапии и лечебной физической культуры. 1982. № 4. С. 47–49.
2. Боголепов, Н. Н. Методы электронно-микроскопического исследования мозга / Н. Н. Боголепов. М.: Наука, 1976. 70 с.
3. Гунько, И. И. Клинико-экспериментальное обоснование применения физиотерапевтических методов в комплексном лечении зубочелюстных аномалий сформированного прикуса : автореф. дис. ... д-ра мед. наук: 14.00.21 / И. И. Гунько; Белор. гос. мед. университет. Минск, 2004. 42 с.
4. Ивашенко, С. В. Физиологическая регенерация костной ткани челюсти кролика после воздействия низкочастотным ультразвуком / С. В. Ивашенко, Г. А. Берлов // Медицинский журнал. 2007. № 4. С. 67–70.
5. Наумович, С. А. Повышение эффективности комплексного (ортопедо-хирургического) лечения аномалий и деформаций зубочелюстной системы в сформированном прикусе (клини.-эксперим. исслед.): автореф. дис. ... д-ра мед. наук: 14.00.21 / С. А. Наумович; Бел. гос. мед. ун-т. Минск, 2001. 42 с.
6. Улащик, В. С. Низкочастотный ультразвук: действие на организм, лечебное применение и перспективы исследования / В. С. Улащик // Вопр. курортологии, физиотерапии и леч. физкультуры. 2000. № 6. С. 3–8.
7. Harle, J. Effects of ultrasound on the growth and function of bone and periodontal ligament cells in vitro / J. Harle [et al.] // Ultrasound Med Biol 2001 Apr;27(4): P. 579–86