

А.А. Татур<sup>1</sup>, М.К. Недзведзь<sup>1</sup>, В.А. Скачко<sup>2</sup>, А.А. Гончаров<sup>2</sup>, В.А. Стахивич<sup>2</sup>,  
Богачев В.А.<sup>2</sup>, О.В. Смолякова<sup>2</sup>, Ю.Л. Коритько<sup>2</sup>

Дивертикулы трахеи: этиология, клиника, диагностика и лечение  
Белорусский государственный медицинский университет<sup>1</sup>  
УЗ «10-я городская клиническая больница» г. Минска<sup>2</sup>

Дивертикулы трахеи (ДТ) являются редкой патологией, связанной с врожденной или приобретенной слабостью трахеальной стенки. Диагноз основывается на данных спиральной компьютерной томографии и эндоскопии. Трое пациентов с бессимптомным течением лечились консервативно. Успешная диссекция ДТ, ушивание непрерывным швом зоны его сообщения с трахеальным просветом, интерпозиция лоскута тимуса выполнена у пациентки со стойкой дисфагией и кашлем.

Ключевые слова: дивертикул трахеи, спиральная компьютерная томография, бронхоскопия, лечение

Дивертикул трахеи (ДТ) врожденного или приобретенного генеза является редкой патологией и представляет собой воздушное или воздушно-жидкостное паратрахеальное полостное образование, которое сообщается с ее просветом. Впервые описано К. Ракитанским в 1838 г. [14]. В большинстве случаев ДТ клинически себя ничем не проявляет и является случайной находкой при КТ-обследовании. Лечение ДТ, как правило, консервативное. Общепринятые показания для хирургического лечения ДТ в настоящее время не определены [1, 6, 8, 12, 17]. Целью исследования явилась оценка современных возможностей инструментальной диагностики и хирургического лечения ДТ.

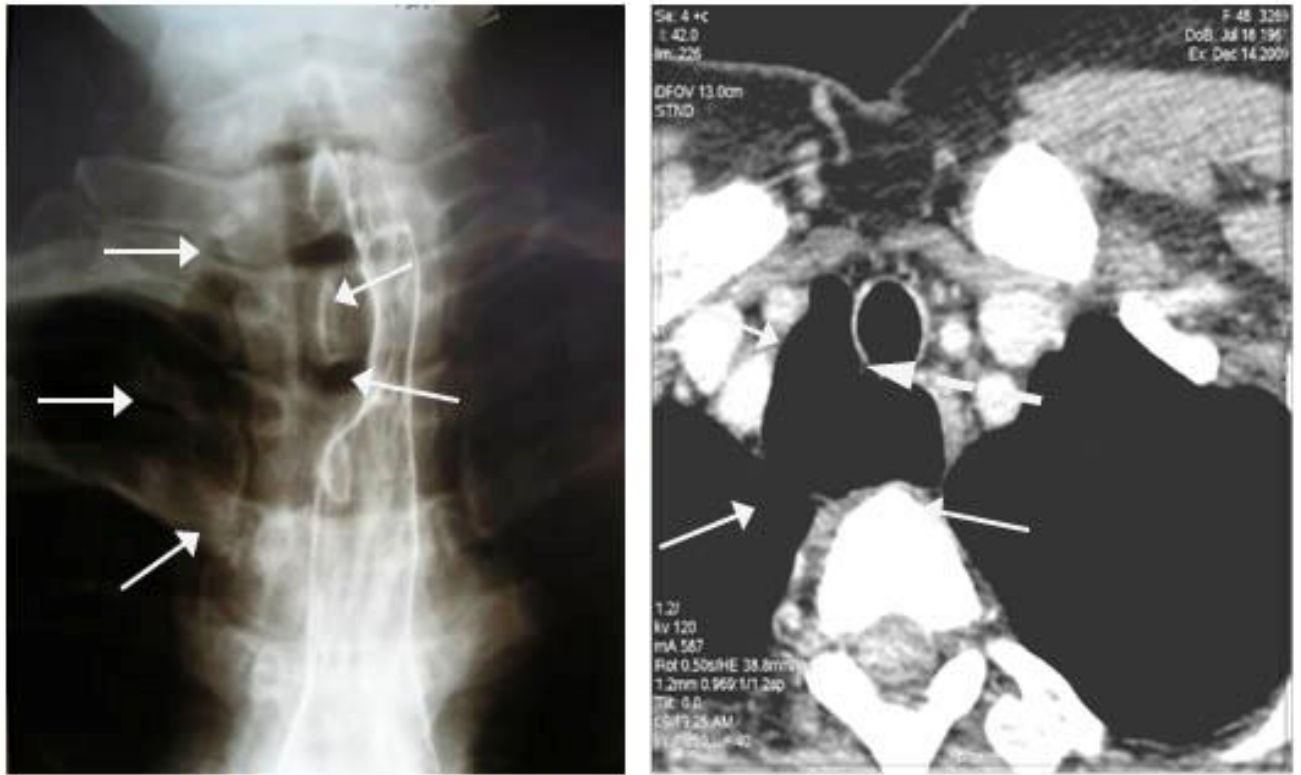
#### **Материалы и методы.**

В 2008 -2010 г.г. в Республиканском центре торакальной хирургии (РЦТХ) на базе УЗ «10-я городская клиническая больница г. Минска находилось на лечении 4 пациента с ДТ. Трое пациентов с этим диагнозом были направлены в Центр из других больниц, у одного ДТ явился находкой при проведении КТ по поводу постинтубационного рубцового стеноза трахеи. Соотношение мужчин и женщин было 1:3. Возраст пациентов варьировал от 48 до 67 лет и в среднем составил  $59,3 \pm 8,4$  года. Длительное курение и хроническая обструктивная болезнь легких выявлены у одного пациента, верхняя лобэктомия справа по поводу туберкулеза легких - у одной. У двух больных какой либо хронической респираторной патологии выявлено не было. ДТ у трех больных протекал без клинических проявлений и был находкой при КТ- обследовании. При проведении в РЦТХ КТ у всех пациентов были верифицированы ДТ, располагавшиеся справа от трахеи и сообщающиеся с ее просветом. При видеотрахеобронхоскопии (ВТБС) устья дивертикулов выявлены у двух больных с большими ДТ (5,5x3 см 3,5x3 см). При ДТ размерами 1,5x1,0 см их устья эндоскопически не определялись. С учетом возраста пациентов, сопутствующей патологии и отсутствием клинических проявлений ДТ двоим больным проводилось консервативное лечение, у одного эндоскопическая лазерная реканализация трахеи по поводу рубцового стеноза. Только у одной

пациентки ДТ больших размеров проявлялся компрессией пищевода и трахеи и рецидивировал после ранее проведенного хирургического лечения. В литературе приводятся лишь единичные случаи успешного хирургического лечения данной патологии [4, 11, 14, 18]. Описание техники выполнения операции при рецидивном ДТ нам не встретилось. Приводим это редкое клиническое наблюдение.

Больная К. 48 лет в октябре 2008 года поступила в одну из областных больниц с жалобами на недомогание, дисфагию и одышку при физической нагрузке, наличие опухолевидного образования над яремной вырезкой медиальнее правой грудинно-ключично-сосцевидной мышцы. При рентгенографии пищевода затека контраста за его контуры не выявлено, при ФЭГДС – без патологии. Под УЗИ-контролем проведена диагностическая пункция образования и был получен мутный аспират. По поводу предполагаемого абсцесса глубоких клетчаточных пространств шеи справа пациентке была выполнена цервикотомия справа и дренирование двумя трубчатыми дренажами полости, заполненной мутным жидким содержимым (до 100 мл) без запаха, при бактериологическом посеве которого микробный рост не был получен. Проводилась антибактериальная терапия и местное лечение. После заживления ран больная с улучшением выписана на амбулаторное лечение. При ее повторной госпитализации 28. 10. 2008 г. при МРТ на уровне Th1-Th2 было выявлено паратрахеальное многокамерное воздушное образование средостения 55x33x30 мм. С учетом ранее выполненной операции и данных МРТ поставлен диагноз: хронический абсцесс верхнего средостения. 28.01.09 г. больной под эндотрахеальным наркозом выполнена боковая торакотомия в IV-м межреберье справа и медиастинотомия. При ревизии средостения было выявлено и резецировано сращенное с трахеей и пищеводом и уходящее в верхнюю апертуру кистозное образование, содержащее воздух и слизь. При гистологическом исследовании установлено, что его стенка фиброзирована, а изнутри выстлана призматическим эпителием. 19.02.09 г. больная с диагнозом паратрахеальная киста средостения выписана на амбулаторное лечение. В апреле и ноябре 2009 г. повторно госпитализировалась в связи с рецидивом дисфагии и одышки. 1.12.09 г. для дальнейшего лечения больная была направлена в РЦТХ. При поступлении предъявляет жалобы на затрудненное проглатывание плотной пищи, кашель с отхождением скудной мокроты, одышку при физической нагрузке. При рентгенографии ОГК с контрастированием пищевода выявлено воздушное образование, компрессирующее пищевод с сужением его просвета (Рис. 1, А). При КТ на уровне Th 1-2 справа от трахеи определяется многокамерное воздушное образование 66x36x34 мм, сообщающееся с ее просветом, распространяющееся паратрахеально вверх на шею и ретротрахеально справа налево, компрессируя пищевод (Рис. 1, Б). При ВТБС в верхне-грудном отделе трахеи выявлено выпячивание мембранозной стенки в просвет (Рис. 2, А), а ближе к правому краю хрящевого полукольца - округлой формы воронкообразное углубление 2x3 мм (Рис. 2, Б). Просвет трахеи и бронхов 1-3 порядка не расширен. На основании данных анамнеза, жалоб пациентки, результатов рентген-

эндоскопического обследования поставлен диагноз: Рецидивный дивертикул трахеи.



А.

Б.

Рис. 1. Лучевая диагностика ДТ: А) – компрессия контрастированного пищевода гигантской воздушной кистой (белые стрелки); Б) при КТ кистозное воздушное образование, сообщающееся с просветом трахеи (штриховая стрелка) Развитие рецидива ДТ с компрессией трахеи и пищевода явилось показанием для оперативного лечения. 14.01.10 г. под эндотрахеальным наркозом с раздуванием манжеты ниже устья дивертикула выполнена дугообразная цервикотомия с иссечением послеоперационного рубца справа с верхней (III-е межреберье) продольно-поперечной стернотомией.

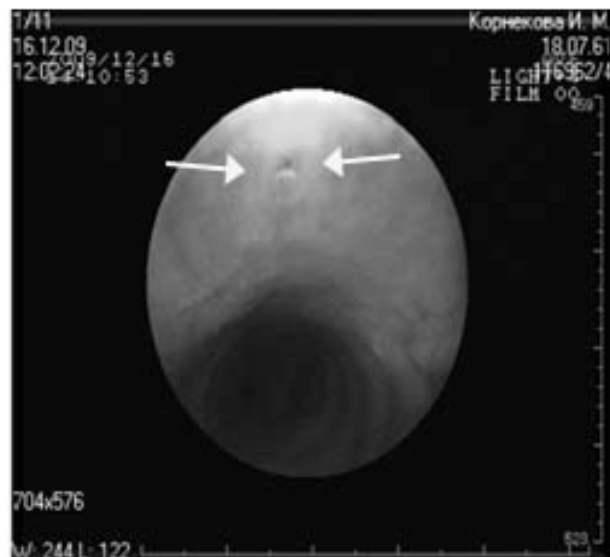
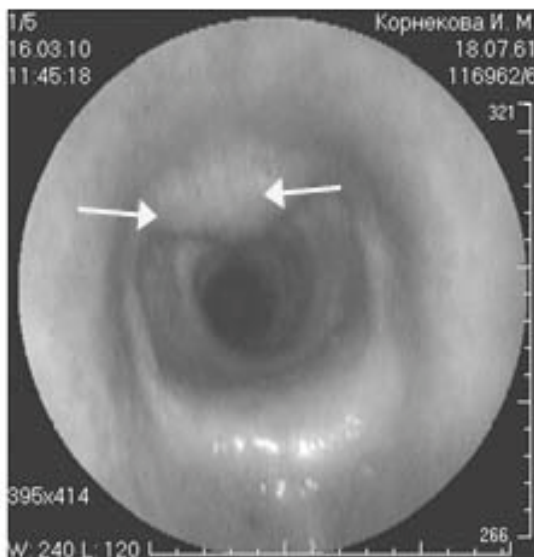

Рис. 2. Эндоскопическая диагностика ДТ: А) пролабирование мембранозной части трахеи в просвет (стелки); Б) устье дивертикула диаметром 2-3 мм (стрелки)

Выполнено выделение передней стенки трахеи и мобилизация тимуса с сохранением его сосудистой ножки. Стенка дивертикула напряжена, содержит воздух, при надавливании не опорожняется. Острым путем камеры дивертикула до устья выделены из сращений с трахеей, плечеголовным стволом, правым возвратным гортанным нервом. После ретротрахеального разделения сращений с пищеводом дивертикул был удален. Образовавшийся дефект 3х3 мм в мембранозной части трахеи ушит непрерывным швом. Мобилизованный лоскут тимуса перемещен к зоне операции. Выполнена тимотрахеопексия с укреплением ее задней стенки и разграничением от плечеголовного ствола и пищевода, по разработанной нами методике [2]. Удаленный дивертикул размерами 9х6х4 см состоял из трех камер, содержал небольшое количество белесоватой слизи, в его средней трети имелась шейка, которая суживалась до 3 мм в зоне коммуникации с просветом трахеи (Рис. 3, А). При гистологическом исследовании (проф. М.К. Недзведзь) стенка дивертикула была представлена фиброзной и мышечной тканью различной толщины, без четкого деления на слои (Рис. 3, Б). Эпителиальная выстилка на большей части стенки отсутствовала, местами определялись участки, покрытые уплощенным железистым эпителием (Рис. 3, В). Снаружи к дивертикулу прилежала жировая клетчатка с небольшими лимфатическими узлами. В стенке дивертикула определялось большое количество кровеносных сосудов различного калибра. В ее участках, не имеющих эпителиальной выстилки, имелась воспалительная круглоклеточная инфильтрация (Рис. 3, Г), что свидетельствует о наличии дивертикулита.

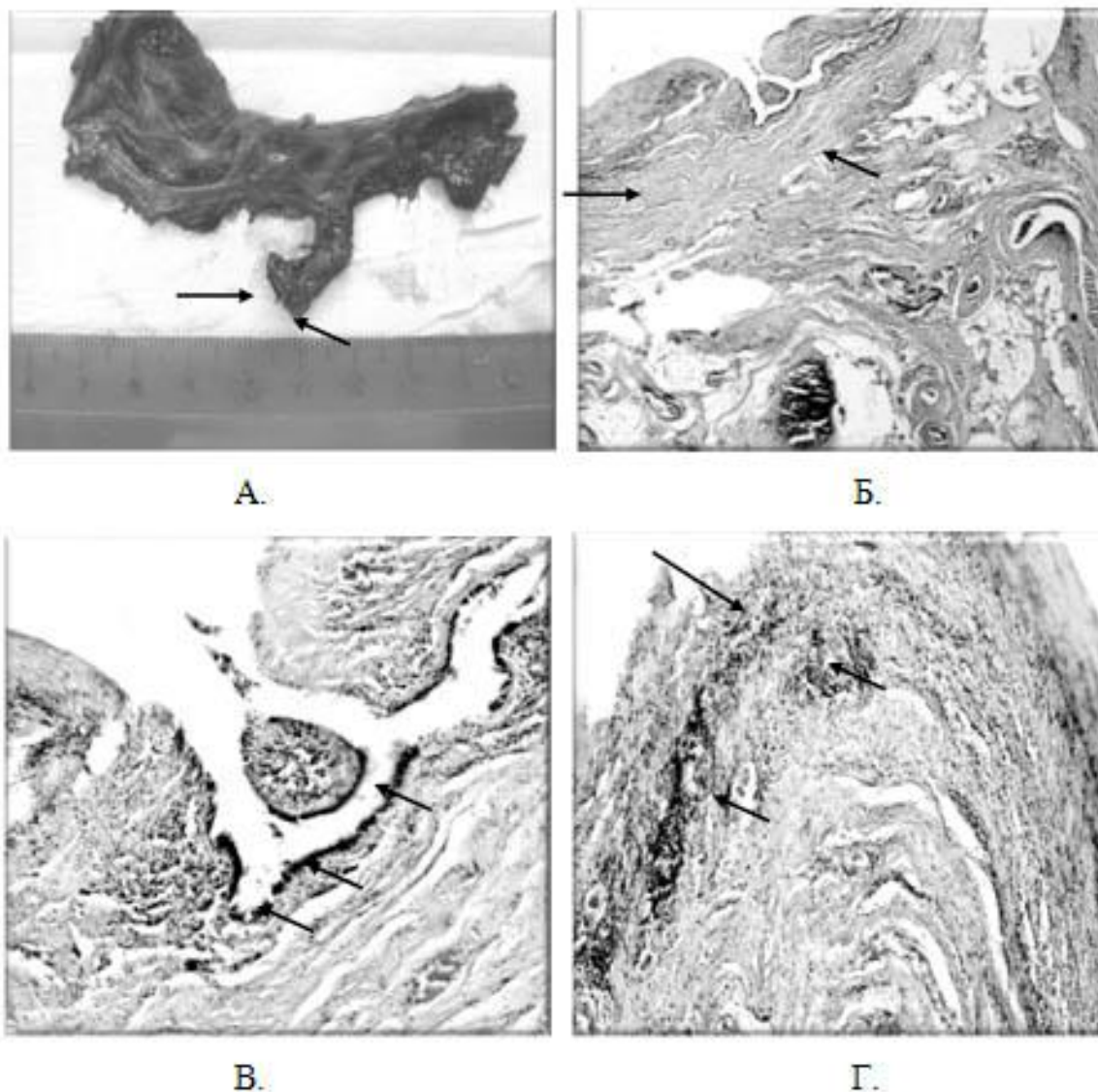


Рис. 3. Морфологическое исследование: А) вскрытый удаленный многокамерный ДТ с шейкой и устьем (стрелки); Б) стенка дивертикула, представленная фиброзно-мышечной тканью различной толщины без деления на слои (стрелки); В) участки внутренней поверхности, покрытые уплощенным железистым эпителием (стрелки); Г) – воспалительная круглоклеточная инфильтрация и кровеносные сосуды (стрелки). Окраска гематоксилин-эозином. Ув. 50

Через 2 мес. при контрольном обследовании пациентка жалоб не предъявляет. При КТ воздушное образование в средостении не определяется, трахея занимает срединное положение без признаков деформации, между ней и пищеводом визуализируется ткань вилочковой железы. Эндоскопически просвет трахеи равномерный на всем протяжении. При рентгенологическом исследовании густая бариевая взвесь свободно проходит по пищеводу. 18.03.10 г. больная была продемонстрирована на заседании хирургического общества г. Минска. Данное редкое наблюдение свидетельствует, что: 1) верификация ДТ при МРТ или КТ-исследованиях требует квалифицированной интерпретации их результатов; 2) открытая декомпрессия ДТ не сопровождается его облитерацией; 3) выполнение резекции дивертикула в нерадикальном объеме без

разобщения его с просветом трахеи приводит к развитию рецидива; 4) выполнение вмешательства по поводу рецидивного ДТ крайне сложно из-за развития выраженного рубцового перипроцесса, обусловленного, как перидивертикулитом, так и ранее проведенными операциями.

## **Результаты и обсуждение.**

ДТ различной этиологии по данным аутопсии встречаются в 1-2% вскрытий [10]. При выполнении КТ, как случайная находка, ДТ выявляется у 2,0-3,7% обследованных [6, 12]. В литературе ДТ описывают, как паратрахеальный дивертикул, воздушная киста, бронхогенная киста, трахеоцеле, лимфоэпителиальная киста и др. [1, 11, 14]. Дивертикул, в отличие от кисты, изнутри выстлан мерцательным призматическим эпителием и имеет сообщение с просветом трахеи. У всех четырех наших пациентов при КТ и у троих при ВТБС было выявлено сообщение воздушного кистозного образования с просветом трахеи. Только у одного пациента с постинтубационным рубцовым стенозом трахеи и фибринозно-язвенным трахеитом, устье при ВТБС выявлено не было.

Патогенетически и морфологически различают два типа дивертикулов: врожденные и приобретенные [1, 3, 4,8, 9, 11, 13]. Врожденные ДТ чаще встречаются у мужчин, обычно небольшие (до 1,5-2,0 см) по размерам, располагаются в 4-5 см от голосовых связок на уровне Th1-Th2, имеют цилиндрическую или веретенообразную форму, каудальное и латеральное направление справа от трахеи. Считается, что дивертикул, образовавшийся из сверхкомплектного трахеального бронха, обычно расположен справа на задне-боковой стенке трахеи [1, 4, 8]. Han, S. et al. (2008) к врожденным ДТ, кроме рудиментарного бронха, относят кисту слизистой железы, трахеоцеле и дивертикул при трахеобронхомегалии (синдром Мунье-Куна) [8]. Отшнурованный от трахеи «трахеальный» бронх может трансформироваться в паратрахеальную кисту, заполненную жидкостью или слизистой массой. Врожденные ДТ также могут возникать при недоразвитии отдельных хрящей трахеи, когда слизистая оболочка пролабирует в местах нарушенного хрящевого каркаса. При наличии в устье ДТ клапанного механизма в его просвет попадает воздух, который его растягивает с образованием трахеоцеле, что мы и наблюдали у больной К. Предпринятое у пациентки первичное удаление стенок дивертикула без разобщения его с просветом трахеи привело к развитию рецидива с образованием напряженного трахеоцеле. При нагноении содержимого дивертикула и наличии достаточного интратрахеального дренажа возможно его опорожнение в просвет с обильным отхаркиванием гнойной мокроты. Гистологическая структура стенки врожденных ДТ сходна со структурой трахеи, т.е. изнутри имеет выстилку из мерцательного эпителия, содержит мышечную и хрящевую ткань [8, 14].

Приобретенные ДТ образуются вследствие повышения интратрахеального давления при хроническом кашле на фоне ХОБЛ в сочетании со слабостью трахеальной стенки в мембранозной ее части, кистозной трансформацией трахеальных желез или их гнойным расплавлением. Они могут быть на любом уровне трахеи, хотя наиболее часто выявляются на задне-боковой



стенке на границе шейного и грудного ее отделов. Приобретенные ДТ достигают больших размеров, чем врожденные, и их стенка не содержит мышечно-хрящевых элементов [4, 5, 8, 9, 10, 12, 16]. При гистологическом исследовании у пациентки К., не страдавшей ХОБЛ, стенка дивертикула состояла из фиброзно-мышечной ткани, что может указывать на его вероятный врожденный генез с развитием клинических проявлений во взрослом возрасте. На это же указывают типичная локализация ДТ на уровне Th 1-2 с характерным отхождением по право-задней стенке.

По данным КТ-исследования Goo J.M. et al. (1999) паратрахеальные воздушные кисты у 98% пациентов локализовались в правой заднебоковой стенке трахеи, у 88% - на уровне T1-T2, но только у 8% из них было выявлено сообщение с просветом трахеи [12]. Преимущественную правостороннюю локализацию трахеальных дивертикулов и кист большинство авторов объясняют протекторным контактированием дуги аорты и пищевода в области левой заднебоковой стенки трахеи [1, 8, 10, 12, 13, 16]. ДТ могут быть одиночными и множественными, однокамерными и многокамерными. Sato T. et al. (2010) описали пациентку с бессимптомным течением, у которой при КТ и ФБС были выявлены четыре разновеликих дивертикула, типично отходящих от правого края трахеи [4].

ДТ небольших размеров обычно протекают бессимптомно и являются случайной находкой при КТ [3, 7]. Каких-либо специфических симптомов «неосложненный» ДТ не имеет. Развитие клинических проявлений зависит от наличия и степени компрессии трахеи и пищевода, а также - от присоединения инфекции. В зависимости от его локализации и размеров пациенты предъявляют жалобы на кашель, одышку, дисфагию, охриплость голоса. Развитие дивертикулита с характерным постоянным вибрирующим кашлем связывают с плохим его дренажем в просвет трахеи. Редко, но ДТ может стать причиной кровохарканья [8, 15]. Levin T. et al. (2004), Naghi Z. et al. (2009) считают, что ДТ является очагом латентной инфекции, что может проявляться рецидивирующими трахеобронхитами [9, 13]. Поэтому у пациентов с хроническим кашлем для уточнения его причины, в т.ч. и для исключения наличия ДТ, необходимо проведение КТ ОГК [9]. В анестезиолого-реанимационной практике наличие ДТ больших размеров может быть причиной трудной интубации, развития эмфиземы средостения или неэффективной ИВЛ [4, 7, 14, 15].

ДТ, как воздушное или воздушно-жидкостное шейно-медиастинальное образование, необходимо дифференцировать с эмфиземой средостения различной этиологии, ларинго-, фарингоцеле, ценкеровским дивертикулом, легочной медиастинальной грыжей, буллой или воздушной кистой, бронхо- и энтерогенными кистами средостения [6, 14, 16, 10, 11, 13, 14]. Для дифдиагностики ДТ методами выбора являются спиральная КТ, рентгеноконтрастное исследование пищевода, ФЭГДС и ВТБС [3, 5, 6, 8, 11, 12, 14]. Ларингоцеле, фарингоцеле, ценкеровский дивертикул диагностируются при рентгенконтрастном исследовании пищевода [4]. В дифдиагностике легочно-медиастинальных процессов высокоинформативна спиральная КТ с 3-D-реконструкцией. ДТ визуализируются, как паратрахеальные воздушные кисты,

сообщающиеся с просветом трахеи [8, 14, 16]. Одни авторы считают, что ВТБС неинформативна для выявления сообщения дивертикула с просветом трахеи [5, 8]. По мнению других ее следует применять для визуализации устья ДТ, но она не всегда информативна [9, 16]. Наш небольшой опыт показал, что у  $\frac{3}{4}$  пациентов при ВТБС, проведенной после КТ, можно выявить устье ДТ.

У большинства больных ДТ имеют бессимптомное течение и не требуют специального лечения [4, 5, 8, 9, 14, 16]. У трех пациентов пожилого возраста с респираторными жалобами мы, как и [4, 13], проводили консервативное лечение, которое включало противовоспалительную, общеукрепляющую терапию, муколитики, физиопроцедуры. Хирургическое лечение рекомендуется пациентам молодого возраста с наличием у них стойких клинических проявлений, связанных с инфицированием трахеоцеле и сдавлением окружающих органов, [1, 2, 4, 5, 8, 14]. Рекомендуется проведение диссекции ДТ из бокового цервикального доступа с обязательной ликвидацией его сообщения с просветом трахеи [4, 5, 9]. Наш опыт показал, что проведение диссекции и дивертикулэктомии из цервикомедиастинального доступа с укреплением задней стенки трахеи и разобщением трахеальных швов от крупных сосудов и пищевода перемещенным васкуляризированным лоскутом тимуса является оптимальным методом хирургического лечения ДТ.

#### **Выводы:**

1. Применение спиральной КТ, рентгенконтрастного исследования пищевода, ВТБС, ФЭГДС у пациентов с хроническим кашлем или дисфагией позволяет исключить или выявить наличие, локализацию и размеры ДТ.
2. Хирургическое лечение показано у пациентов с наличием стойких симптомов трахеопищеводной компрессии.
3. Применение цервикотрансстернального операционного доступа, тщательная диссекция дивертикула с ушиванием его устья, укрепление задней стенки трахеи и разграничение зоны швов от рядом расположенных структур васкуляризированным лоскутом тимуса является эффективным радикальным способом его хирургической коррекции.

#### **Литература**

1. Перельман, М. И. Хирургия трахеи / М. И. Перельман. М.: Медицина, 1972. 208 с.
2. Топографо-анатомическое обоснование применения васкуляризированного лоскута тимуса при выполнении реконструктивно-восстановительных операций на трахее / А. А. Татур [и др.] // Мед. журнал. 2009. № 1. С. 91–95.
3. Ampollini, L. Incidental radiological finding of tracheal diverticulum / L. Ampollini [et al.] // Eur. J. Cardiothorac. Surg. 2007. Vol. 31. P. 545.
4. A right paratracheal air cyst caused by tracheal diverticula / T. Sato [et al.] // Inter. Med. 2010. Vol. 49. P. 315–319.
5. Briganti, V. Giant tracheocele following primary tracheostomy closure in a 3 year old child / V. Briganti [et al.] // Interact CardioVasc. Thorac. Surg. 2004. Vol. 3. P. 411–412.



6. Buterbaugh, J. E. Paratracheal air cysts: a common finding on routine CT examinations of the cervical spine and neck that may mimic pneumomediastinum in patients with traumatic injuries / J. E. Buterbaugh, W. K. Erly // *Am. J. Neuroradiol.* 2008. Vol. 29. P. 1218–1221.
7. Dinner, M. Ventilation difficulty secondary to a tracheal diverticulum / M. Dinner, R. Ward, E. Yun // *Anesthesiology.* 1992. Vol. 77. P. 586–587.
8. Han, S. Tracheal diverticulum: a rare cause of dysphagia / S. Han [et al.] // *Eur. J. Cardiothorac. Surg.* 2008. Vol. 34. P. 916–917.
9. Levin, T. Congenital HIV and tracheal diverticulosis / T. Levin [et al.] // *AJR.* 2004. Vol. 183. P. 1115–1116.
10. MacKinnon, D. Tracheal diverticula / D. MacKinnon // *J. Pathol. Bacteriol.* 1953. Vol. 65. P. 513–517.
11. Rahalkar, M. D. Tracheal diverticula – report of 2 cases / M. D. Rahalkar, D. L. Lakhkar, S. W. Joshi // *Chest.* 2004. Vol. 14. P. 197–198.
12. Right paratracheal air cysts in the thoracic inlet: clinical and radiologic significance / J. M. Goo [et al.] // *Am. J. Roentgenol.* 1999. Vol. 173. P. 65–70.
13. Right paratracheal air cyst (tracheal diverticulum) / Z. Haghi [et al.] // *Respiratory care.* 2009. Vol. 54. P. 1409–1411.
14. Soto-Hurtado, E. J. Tracheal diverticulum: a review of the literature / E. J. Soto-Hurtado [et al.] // *Lung.* 2006. Vol. 184. P. 303–307.
15. Taha, M. Parapharyngeal extension of a giant tracheocele / M. Taha, A. Esteban, G. Plaza // *Acta Otorrinolaringol. Esp.* 2009. Vol. 60. P. 378–379.
16. Tracheal diverticulum in an asymptomatic male: a case report / I. Kokkonouzis [et al.] // *Cases J.* 2008. Vol. 1. P. 181.
17. Tracheocele: surgical and thoracoscopic findings / S. Endo [et al.] // *Ann. Thorac. Surg.* 2005. Vol. 79. P. 686–687.
18. Yazkan, R. Tracheocele; a case of rare clinical entity / R. Yazkan, B. Ozpolat, H. Firat // *Tuberkuloz ve Toraks Dergisi.* 2008. Vol. 56. P. 315–318.