

## Временное дренирование желудочков головного мозга в хирургическом лечении окклюзионной гидроцефалии у детей

*Республиканский детский нейрохирургический центр,  
УЗ ГКБСМП, отделение детской нейрохирургии*

Существуют заболевания головного мозга, сопровождающиеся скоплением жидкости (крови, ликвора) в полостях черепа (желудочках головного мозга, субдуральном и субарахноидальном пространствах и др.). Увеличивающийся объем какой-либо из выше перечисленных полостей является одной из основных причин нарушений функции головного мозга и развития состояний, угрожающих жизни пациента (например, дислокационный синдром). В таких случаях, нередко единственным методом лечения является удаление скопившейся жидкости. Причем метод лечения должен учитывать возможность постоянного поступления жидкости в полость, ее объем и состав. Если объем вновь поступающей жидкости минимален, и состав ее не позволяет провести постоянное дренирование (например, интракраниальное - эндоскопические операции или экстракраниальное - шунтирующие операции), то оптимальным является временное (порой достаточно длительное) дренирование. Иногда по самым разным причинам эти вмешательства либо невозможно осуществить в данный момент, либо их проведение связано с дополнительным риском осложнений (например, недостаточно санированный ликвор для шунтирующих операций или необходимость перевода пациента в другой стационар для сложной эндоскопической операции со стереотаксической нейронавигацией). В этих случаях временное дренирование может оказаться очень полезным. Кроме этого, временное дренирование перспективно на завершающем этапе открытых операций при высоком риске послеоперационной ликвореи (опухоли задней черепной ямки у детей младших возрастных групп) или наличии обширных резидуальных полостей после удаления острых и подострых внутричерепных гематом [2].

Сегодня для временного дренирования внутричерепных полостей применяются различные способы [9,12]. Теоретически наиболее привлекательными способами временного дренирования являются методы отведения жидкости катетером из внутричерепной полости за её пределы. Лечебный эффект заключается в том, что жидкость из внутричерепной полости оттекает в резервуар (при наружном вентрикулярном дренировании) или поступает в субгалеальный «карман» (при вентрикуло - подпапоневротическом дренировании), где происходит ее частичное всасывание. Избыток ликвора при необходимости удаляется с помощью повторных пункций субгалеального кармана [8,13]. Этот метод предложен von Mikulicz еще в 1893 году. Автор осуществлял дренирование золотой канюлей. Затем с этой целью применяли кетгут (Schramm, 1899), каучуковую трубку (Senxi, 1903), серебряную трубку (Horsley, 1906; Krause, 1908) Perret, Graff (1977) применили дренирование субдуральных скоплений у 173 пациентов. В 1986 Savitz, Katz показали эффективность субгалеального дренирования боковых желудочков у больных с тяжелой ЧМТ (12 пациентов). Новорожденным при ВЖК субгалеальное дренирование применяли Rahman (1995) и Fulmer (2000). Они представили материал соответственно о 15 и 32 новорожденных. Авторам удалось избежать шунтирования у 20-25% новорожденных [1,7,10,11].

### МЕТОД СУБГАЛЕАЛЬНОГО ДРЕНИРОВАНИЯ

Метод субгалеального дренирования внутричерепных полостей содержащих жидкость, заключается в ее отведении в хирургически сформированную на голове пациента полость между апоневрозом и надкостницей (субгалеальный «карман») с

помощью катетера. Один конец которого (проксимальный) располагается в дренируемой полости (желудочек головного мозга), а другой (дистальный) - в субгалеальном «кармане».

Дренирование осуществляется путем оттока жидкости в субгалеальный «карман», из которого она всасывается окружающими мягкими тканями головы. Если этого оказывается недостаточно, осуществляются повторные пункции «кармана» с его опорожнением.

#### ПОКАЗАНИЯ К ПРИМЕНЕНИЮ

1. Хронические субдуральные скопления (гематомы и/или гигромы)
2. Значительные по объему резидуальные полости после открытого удаления острых (подострых) гематом и/или гигром (как завершающий этап операции)
3. Прогрессирующий гидроцефальный синдром, вследствие окклюзии путей оттока ликвора свертками крови (до санации ликвора)
4. Окклюзионная гидроцефалия различного генеза в стадии клинической декомпенсации в случае невозможности проведения по различным причинам основного оперативного вмешательства (например, для временного дренирования при подготовке пациента к операции)
5. Агрессивные внутричерепные кисты в стадии грубой клинической декомпенсации и невозможности проведения радикальной операции по срочным показаниям (кистоперитонеального шунтирования или эндоскопической операции)
6. Необходимость длительного дренирования
7. Предстоящая транспортировка пациента, нуждающегося в длительном дренировании

#### ПРОТИВОПОКАЗАНИЯ К ПРИМЕНЕНИЮ МЕТОДА

1. Признаки инфекции или трофических нарушений кожи в области предполагаемого разреза и субгалеального «кармана»
2. Очень вязкое содержимое полости, исключающее свободный ее отток по катетеру
3. Некомпенсированные нарушения гемостаза
4. Высокий риск проведения наркоза (соматические противопоказания к наркозу)
5. Гнойный менингит, менингоэнцефалит

#### МЕТОД НАРУЖНОГО ВЕНТРИКУЛЯРНОГО ДРЕНИРОВАНИЯ

Метод наружного вентрикулярного дренирования внутричерепных полостей со-держащих жидкость, заключается в ее отведении через сформированную и выведенную вне первоначального разреза дренажную систему в стерильный резервуар.

Дренирование осуществляется путем оттока жидкости в стерильный резервуар, расположением которого возможна регуляция внутричерепного давления.

#### ПОКАЗАНИЯ К ПРИМЕНЕНИЮ МЕТОДА

1. Хронические субдуральные скопления (гематомы и/или гигромы)
2. Прогрессирующий гипертензионно-гидроцефальный синдром, вследствие окклюзии путей оттока ликвора свертками крови (до санации ликвора)
3. Окклюзионная гидроцефалия различного генеза в стадии клинической декомпенсации в случае невозможности проведения по различным причинам основного оперативного вмешательства (например, для временного дренирования при подготовке пациента к операции)
4. Как начальный этап операции по поводу опухолей задней черепной ямки для временного дренирования боковых желудочков и обеспечения герметичности

послеоперационной раны (дренирование начинается во время операции, а удаляется дренаж после снятия швов с операционной раны)

#### 5. Необходимость длительного дренирования

#### ПРОТИВОПОКАЗАНИЯ К ПРИМЕНЕНИЮ МЕТОДА

1. Признаки инфекции или трофических нарушений кожи в области предполагаемого разреза и субгалеального «кармана»

2. Очень вязкое содержимое полости, исключающее свободный ее отток по катетеру

3. Некомпенсированные нарушения гемостаза

4. Высокий риск проведения наркоза (соматические противопоказания к наркозу)

#### МЕТОДЫ ДРЕНИРОВАНИЯ ВКЛЮЧАЮТ

#### В СЕБЯ НЕСКОЛЬКО ЭТАПОВ:

1. Предоперационная подготовка

2. Предоперационное планирование

3. Имплантация катетера

4. Дренирование внутричерепной полости

5. Пробное прекращение дренирования

6. Завершение временного дренирования (удаление катетера, наружного вентрикулярного дренажа) с заменой его шунтирующей системой или проведение открытой операции

7. Послеоперационное наблюдение и коррекция консервативной терапии (при необходимости - реимплантация катетера или проведение другой отсроченной операции, например, эндоскопической или шунтирующей)

#### СУБГАЛЕАЛЬНОЕ ДРЕНИРОВАНИЕ

После интубации пациент укладывается на операционный стол на спину, его голова максимально поворачивается в сторону и укладывается на противоположный бок по отношению к области предполагаемого субгалеального «кармана». На кожу головы наносится рисунок разреза и субгалеального «кармана». Линейный разрез кожи, подкожной клетчатки и апоневроза длиной до 2 см в проекции переднего или заднего рога бокового желудочка. Гемостаз. С использованием сосудистого зажима формируется обширный субгалеальный «карман» в направлении лобной, височной, теменной костей. В запланированной области выполняется фрезевое отверстие в кости черепа диаметром около 10 мм. При наличии технических возможностей с помощью ультразвука осуществляется уточнение траектории введения катетера и глубина залегания точки цели. На катетере устанавливается манжетка на расстоянии от дистального конца, соответствующем глубине залегания точки мишени. Крестообразно вскрывается твердая мозговая оболочка, точно коагулируются пиальные сосуды коры головного мозга. Катетер на жестком стилете - направителе вводится в точку цели (субдуральное пространство, кисту, передний или задний рог бокового желудочка) под УС - контролем. В области фрезевого отверстия катетер фиксируется к апоневрозу и/или надкостнице лигатурой, проведенной через манжету. Дистальный конец катетера помещается в субгалеальный карман. Рана послойно ушивается.

Всем пациентам в послеоперационном периоде назначается антибактериальная терапия. Курс антибактериальной терапии продолжается до снятия швов с послеоперационной раны. Кратность пункционного выведения ликвора из-под апоневротического пространства в данных условиях определяется степенью

выраженности на-пряжения кожно-апонев-ротиче-ского лоскута, объём до 10-20 мл/кг массы тела ребенка (см. рис. 1).

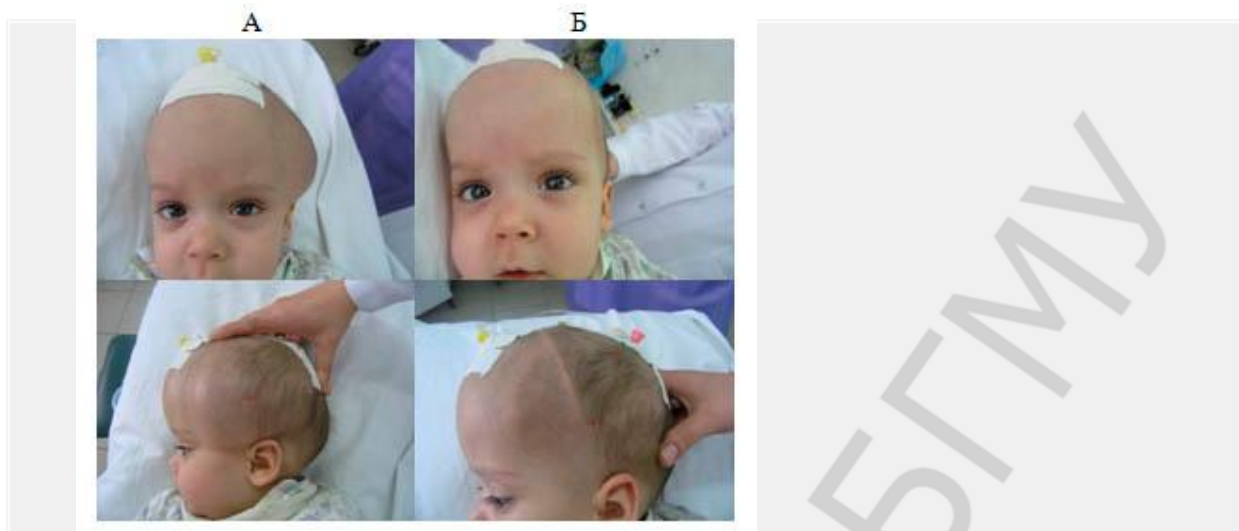


Рисунок 1.1. Больной 6 мес. Субгалеальное дренирование. Вид до (А) после (Б) аспирации ликвора.



Рисунок 1.2. Больной 7 мес. Наружное вентрикулярное дренирование  
**НАРУЖНОЕ ВЕНТРИКУЛЯРНОЕ ДРЕНИРОВАНИЕ**

После интубации ребенок укладывается на операционный стол на спину, его голова располагается по средней линии. На кожу головы наносится рисунок разреза и место вывода дренажа. Линейный разрез кожи, подкожной клетчатки и апоневроза длиной до 2 см. Гемостаз. После создания отверстия в кости в проекции переднего рога бокового желудочка, выполняется его пункция, затем устанавливается катетер. Дистальный сегмент катетера туннелируется подкожно и выводится в 3-5 см кзади от первоначального разреза через контрапертурный разрез. Затем проводится ушивание первоначального разреза, дистальный сегмент катетера фиксируется к коже и подсоединяется к закрытой стерильной системе, накладывается асептическая повязка. В дальнейшем внутричерепное давление регулируется уровнем расположения резервуара дренажа. Курс антибактериальной терапии продолжается весь период функционирования дренажа. На протяжении всего послеоперационного периода осуществляется мониторинг давления ликвора, его белкового и клеточного состава, проводится нейроофтальмологический контроль, по показаниям выполняются повторные КТ или МРТ исследования.

При наружном вентрикулярном дренировании рекомендуется нахождение ребенка в одноместной палате с матерью. Ежедневно проводится замена системы на

стерильную с забором ликвора на анализ и оценка динамики плеоцитоза и концентрации белка в ликворе.

#### ПРЕИМУЩЕСТВА СУБГАЛЕАЛЬНОГО ДРЕНИРОВАНИЯ:

1. возможность длительного дренирования
2. простота ухода за дренажной системой и пациентом
3. физиологичность дренирования (жидкости оттекает из полости черепа ровно столько, насколько расправляющийся и ранее сдавленный головной мозг увеличивается в объеме)
4. уменьшение неконтролируемых потерь электролитов и белков.
5. низкий риск инфицирования
6. нет дополнительных повреждений мозга при опорожнении внутричерепной полости
7. простота пункции субгалеального "кармана"
8. возможность перевода на наружный дренаж
9. возможность постоянно сохранять нормальные размеры желудочков мозга на протяжении всего периода лизиса внутрижелудочковых свертков крови
10. минимальный риск трофических нарушений кожи в области резервуара
11. низкая стоимость дренажной системы и отсутствие необходимости смены ее элементов

#### НЕДОСТАТКИ СУБГАЛЕАЛЬНОГО ДРЕНИРОВАНИЯ:

1. необходимость операции для имплантации и удаления системы
2. временный косметический дефект при наполнении субгалеального «кармана»
3. риск повреждения сосудистого сплетения при удалении катетера
4. применение у детей первого года жизни

#### ПРЕИМУЩЕСТВА НВД-ДРЕНИРОВАНИЯ:

1. возможность более длительного дренирования
2. возможность регулирования ВЧД
3. выведения ликвора при активном воспалительном процессе
4. у младенцев возможна пункционная постановка дренажа в кувезе

#### НЕДОСТАТКИ НАРУЖНОГО

#### ВЕНТРИКУЛЯРНОГО ДРЕНИРОВАНИЯ:

1. высокий риск инфицирования
2. потери белков и электролитов
3. необходимость высокой квалификации хирурга и его постоянного присутствия
4. риск ликвореи и пневмоцефалии
5. замена дренажа через 1 месяц или ранее при подозрении на его инфицирование
6. неконтролируемые потери электролитов и белков
7. необходимость квалифицированного наблюдения за системой
8. сложность ухода за пациентом и дренажной системой
9. длительное назначение антибактериальных средств
10. необходимость смены ее элементов ежедневно
11. риск повреждения сосудистого сплетения при удалении вентрикулярного катетера.

#### ЭФФЕКТИВНОСТЬ ИСПОЛЬЗОВАНИЯ МЕТОДОВ

Был проведен ретроспективный анализ результатов дренирования боковых желудочков головного мозга (НВД и/или СГШ). Всего проведено оперативное лечение 56

пациентам с окклюзионной гидроцефалией в возрасте от 1 недели до 18 лет (медиана 10 мес.).

Из них было 33 мальчика и 23 девочки. До 1 месяца – 5 детей, до года – 33, до 3 лет – 4 и старше 3 лет – 14 человек. Среднее пребывание больных в стационаре составило 67,6 + 37,3 дня. Средний возраст пациентов составил 4,3 + 1,2 года. Всего было выполнено 89 оперативных вмешательств - 88 дренирований выполнены в условиях операционной, 1 - в реанимационном отделении. Летальных случаев не было, все больные были выписаны из отделения в компенсированном состоянии. Средняя продолжительность дренирования при НВД составила 28,1 + 19,7 (медиана 25,5) дней, при СГШ – 54,1 + 22,3 (медиана 54,5). Однократная замена дренажа была у 11 пациентов, двукратная у - 8, одному пациенту замена дренажа была выполнена 4 раза.

У детей первого года жизни проведено 38 дренирований. Вентрикуло - подпапневротическое шунтирование осуществлялось при 12 (31,57%) вмешательствах, наружное вентрикулярное дренирование при 26 (68,42%). В старшем возрасте (более 1 года) проводилась установка наружного вентрикулярного дренажа при 18 (100%) вмешательствах. У 47 детей НВД функционировал более десяти дней.

Количество пациентов в каждой диагностической категории и способ дренирования боковых желудочков представлено в таблице 1.

Таблица

Количество пациентов и способ дренирования боковых желудочков

Нозология	Количество пациентов	Вид дренирования	
		абс. (%)	НВД абс. (%) СГД абс. (%)
Брожденный порок развития	6 (10,7%)	4 (9,1%)	2
Перивентрикулярное кровоизлияние	10 (17,9%)	6 (13,6%)	4
Опухоль ЦНС	7 (12,5%)	7 (15,9%)	-
Инфекция ЦНС	5 (8,9%)	4 (9,1%)	1
Внутриутробная инфекция	2 (3,6%)	2 (4,6%)	-
Черепно-мозговая травма	2 (3,6%)	2 (4,6%)	-
Брожденная гидроцефалия неуточненная	1 (1,8%)	-	1
Дисфункция ранее установленного шунта	23 (41%)	19 (43,1%)	4
<b>Всего</b>	<b>56 (100%)</b>	<b>44 (78,6%)</b>	<b>12 (21,4%)</b>

Как видно из таблицы 1. наружное вентрикулярное дренирование использовалось как временный способ коррекции ликвородинамики у 44 (78,6%), причем при дисфункции шунтирующей системы у 19 из 23 (86,2%) больных.

В послеоперационном периоде производилась оценка динамики плеоцитоза и концентрации белка в ликворе. У исследуемых больных в течение 16 дней отмечалось стойкое снижение уровня белка и цитоза ликвора. Установлено, что уровень белка в ликворе значительно повышался в первые сутки после оперативного лечения. По сравнению с аномалиями развития, опухолями головного мозга и нейроинфекцией значительный подъем концентрации белка отмечался при черепно-мозговой травме и внутрочерепных кровоизлияниях. Снижение его уровня отмечалось при всех патологиях, однако при внутрочерепных кровоизлияниях и другой нетравматической патологии было более медленным, чем при черепно-мозговой травме. Значительный рост цитоза при кровоизлияниях обусловлен, по нашему мнению, выходом значительного количества клеточных элементов крови в ликворопроводящие пути. Его максимальный уровень отмечался при перивентрикулярных кровоизлияниях и аномалиях развития. Снижение количества клеток ликвора при опухолевых заболеваниях и нейроинфекции отмечалось на

4 - 8 сутки после оперативного лечения, а при черепно-мозговой травме непосредственно со дня операции.

Таким образом, временное дренирование боковых желудочков головного мозга при окклюзионной гидроцефалии у детей позволяет стабилизировать состояния ребёнка, нормализовать белковый и клеточный состав ликвора, после чего становится возможным проведение открытого оперативного вмешательства для устранения причины нарушения ликворооттока или шунтирующей операции.

#### **ВЫВОДЫ**

1. Выполнение наружного вентрикулярного или субгалеального дренирования должно проводиться в условиях операционной в специализированном стационаре.

2. Проведение субгалеального дренирования у детей первого года жизни можно рассматривать как альтернативный метод наружному дренированию при отсутствии воспалительного генеза окклюзионной гидроцефалии.

3. Большое значение при наружном вентрикулярном дренаже имеет выведение дистального сегмента катетера вне проекции вентрикулопункции, что позволяет более надёжно фиксировать катетер и в дальнейшем избежать многих нежелательных осложнений, в том числе и инфекционных.

4. Дети с субгалеальным дренированием не требуют длительной антибактериальной и инфузионной терапии, не нуждаются в нахождении в условиях детского нейрохирургического стационара.

#### **Литература**

1. Зиненко, Д. Ю. Результаты лечения недоношенных детей с постгеморрагической гидроцефалией: материалы IV съезда нейрохирургов России / Д. Ю. Зиненко, М. Ю. Владимиров с соавт. М., 2006. С. 15.

2. Иова, А. С. Минимально инвазивные методы диагностики и хирургического лечения заболеваний головного мозга у детей: автореф. дисс. ... д-ра мед. наук / А. С. Иова. СПб., 1996. 44 с.

3. Иова, А. С. Ультрасонография в нейрорепедиатрии (новые возможности и перспективы). Ультрасонографический атлас / А. С. Иова, Ю. А. Гармашов с соавт. СПб.: Петровский и КО, 1997. 160 с.

4. Иова, А. С., Гармашов, Ю. А. Способ диагностики заболеваний головного мозга – Патент Российской Федерации на изобретение № 2125401 (Зарегистрирован в Государственном реестре изобретений РФ 27 января 1999 г.).

5. Крюков, Е. Ю. Внутрочерепная навигация в режиме реального времени (теория и практика): автореф. дисс. ... канд. мед. наук / Е. Ю. Крюков. СПб., 2002. 25 с.

6. Олешкевич, Ф. В. Длительное наружное дренирование боковых желудочков головного мозга в лечении окклюзионной гидроцефалии у детей: сб. «Актуальные проблемы неврологии и нейрохирургии» / Ф. В. Олешкевич, Каленчик С.И. с соавт. 2007. Вып. № 9. С. 111–119.

7. Панкратова, И. В. Внутривентрикулярные кровоизлияния тяжелой степени у новорожденных (критерии выбора индивидуальной тактики лечения): автореф. дисс. ... канд. мед. наук / И. В. Панкратова. СПб., 2005. 24 с.

8. Constantini, S. Ventriculosubgaleal shunts and small babies with intraventricular hemorrhage / S. Constantini, H. Elran // Childs Nerv. Syst. 1996, Aug., № 12 (8). P. 425.

9. Hansen, A. R. Predictors of ventriculoperitoneal shunt among babies with intraventricular hemorrhage / A. R. Hansen, E. N. Allred // J. Child Neurol. 1997, Sep., № 12 (6). P. 381–386.

10. Hudgins, R. J. Treatment of Posthemorrhagic Hydrocephalus in the Preterm Infant with a Ventricular Access Device / R. J. Hudgins, W. R. Boydston, C. L. Gilreath // *Pediatr. Neurosurg.* 1998. № 29. P. 309–313.

11. Leonhardt, A. Management of posthaemorrhagic hydrocephalus with a subcutaneous ventricular catheter reservoir in premature infants / A. Leonhardt, H. H. Steiner // *Arch. Dis. Child.* 1989, Jan., № 64. (1 Spec No). P. 24–28.

12. Rahman, S. Ventriculosubgaleal shunt: a treatment option for progressive posthemorrhagic hydrocephalus / S. Rahman, C. Teo, W. Morris // *Childs Nerv. Syst.* 1995, Nov., № 11 (11). P. 650–654.

13. Wildrick, D. Intraventricular hemorrhage and long-term outcome in the premature infant / D. Wildrick // *J. Neurosci. Nurs.* 1997, Oct., № 29 (5). P 281–289.

РЕПОЗИТОРИЙ БГМУ