

## Транскраниальное ультразвуковое исследование в диагностике и лечении нейрохирургической патологии у детей. Первый опыт применения в Республике Беларусь

*Республиканский детский нейрохирургический центр,  
УЗ ГКБСМП, отделение детской нейрохирургии.*

Ультразвуковое исследование головного мозга младенцев (новорожденных и детей грудного возраста) нередко называется термином «нейросонография» (НСГ). Дословный перевод этого термина означает изображение нервной системы с помощью ультразвука (греч. «neuron» - нервная ткань, лат. «sonus» - звук, греч. «grapho» - изо-бражать). Сегодня существуют два варианта трактовки этого термина, принципиально отличающихся друг от друга. Первый вариант: «нейросонография» - это отдельная методика исследования головного мозга младенца через открытый передний родничок [1,3,4,6,7,23,24,26]. Во втором варианте термин «нейросонография» объединяет группу методик оценки состояния нервной системы новорожденных, детей и взрослых с помощью ультразвуковой (УС), например, УС скальпа, УС черепа, УС головного мозга, УС позвоночника и спинного мозга, УС мозговых грыж, доплерографию и интраоперационную УС (методы УС-нейронавигации). Наиболее широко в клинической практике используется ультразвуковая (УС) головного мозга. В зависимости от используемых ультразвуковых «окон», методики УС головного мозга можно распределить на четыре группы: а) чрезродничковая УС; б) транскраниальная УС; в) транскраниально-чрезродничковая УС; г) УС через костные дефекты (врожденные или сформированные во время нейрохирургических операций) [9,10].

Основоположниками чрезродничковой УС являются Garrett W., Kossoff G. (1976), Grant E. (1980), Johnson M., Rumack C (1980) и Slovis T., Kuhns L (1981) [19]. Эта методика разрабатывалась с учетом клинических задач и технических возможностей того времени. Несмотря на многочисленные модификации чрезродничковой УС, наиболее признанной остается методика, описанная Grant E. в 1986 году [23,26]. Для ее обозначения применяются различные названия: «чрезродничковая эхоэнцефалография», «ультрасонография головного мозга», «чрезродничковая нейросонография», «краниальная сонография» [6,3,10,17,21]. В нашей стране наибольшее распространение получил термин «нейросонография» [2,6,8].

Основной целью чрезродничковой УС является диагностика интра-церебральных гемморрагий и гипоксически-ишемических поражений в виде перивентрикулярной лейкомаляции и инфарктов, которые в сумме составляют 87% среди всех причин смертности недоношенных новорожденных [19,20,23]. Многолетняя практика применения чрезродничковой УС показала, что данная методика способна решать более широкий спектр задач. Оказалось возможным выявление пороков развития мозга, опухолей, гидроцефалии, последствий внутриутробных инфекций (ВУИ) и атрофических изменений [1,2,16,18,20,22]. Внедрение чрезродничковой УС совершило революционный прорыв в неонатологии. Появилась возможность в режиме реального времени визуализировать головной мозг новорожденного и осуществлять мониторинг структурных внутричерепных изменений. При этом диагностическая процедура остается безопасной, неинвазивной и не требует наркоза. Однако очень важными являются данные о невозможности визуализации при чрезродничковой УС даже значительных по объему внутричерепных оболочечных гематом (рис.1) [5,7].

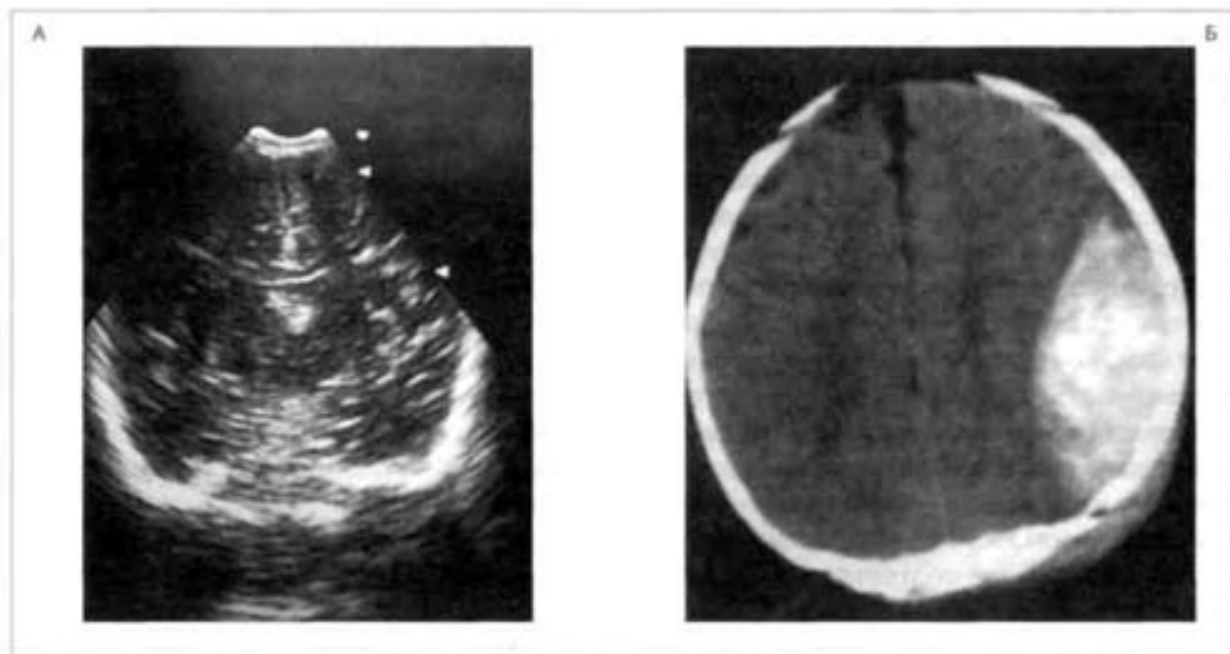


Рис. 1. Риск опасной диагностической ошибки при использовании традиционной чрезродничковой нейросонографии (Володин Н.Н. с соавт., 2002).

А - отсутствие признаков патологии при чрезродничковом исследовании (представлено изображение мозга при фронтальном сканировании через третий желудочек).

Б - КТ признаки острой эпидуральной гематомы больших размеров, требующей срочного хирургического вмешательства (тот же младенец).

Этот недостаток имеет принципиальное значение, поскольку именно эти кровоизлияния представляют реальную угрозу для жизни новорожденных, а в случае их своевременного удаления - характеризуются хорошим прогнозом. Другим недостатком чрезродничковой УС является прямая зависимость объема внутрочерепной визуализации от размеров переднего родничка. Чем он меньше, тем меньше объем визуализации и тем выше риск опасной диагностической ошибки. Например, у детей первых 2 дней жизни его размеры меньше 2 см - у 81,1 %, а 1 см и менее - у 52 %. Это существенно повышает риск диагностических ошибок при чрезродничковой УС в первые дни жизни у новорожденных, поскольку эффективным является ультразвуковое «окно» более 2 см. Кроме этого, исследования последних лет выявляют тенденцию к уменьшению размеров переднего родничка у здоровых новорожденных. Поэтому при подозрении на наличие структурных внутричерепных изменений у новорожденных широко применяются экспертные нейровизуализационные методы (КТ и МРТ) [5].

Для повышения диагностической значимости некоторые авторы предлагали дополнить чрезродничковую УС - исследованием из других ультразвуковых «окон», например, через передний боковой родничок, височную кость, швы черепа и большое затылочное отверстие [3,7]. Однако эти дополнительные «окна» были признаны труднопроизводимыми, малоэффективными и необязательными [3,8].

#### ОСНОВНЫЕ НЕДОСТАТКИ ЧРЕЗРОДНИЧКОВОЙ УС

1. зависимость эффективности обследования от размеров большого родничка
2. отсутствие строгой стандартизации исследования (например, рекомендации ориентировать срезы через лобные доли и т. д.)

3. сложность диагностики оболочечных гематом (невозможность оценки внутри-черепного состояния в зонах, расположенных непосредственно под костями свода черепа)
4. сложность диагностики межполушарно - парасагиттальных оболочечных скоплений, наружной гидроцефалии ввиду использования только секторного или конвексного сканирования
5. недостаточность визуализации среднего мозга и отсутствие надежных УС - критериев дислокаций мозга (латеральной и аксиальной)

6. неточность определения положения срединных структур головного мозга

7. отсутствие преемственности УС - исследований в пренатальном и постнатальном периодах, а также после закрытия большого родничка.

Одновременно с чрезродничковой УС изучались возможности применения ультразвука непосредственно через кости черепа [15,10,25]. Первоначально этот метод был рассчитан на использование у пациентов после закрытия родничков и получил название «транскраниальная ультрасонография» [10,11]. Были изучены возрастные особенности эхо-архитектоники головного мозга при транскраниальной УС, проведены сопоставления особенностей УС, КТ и МРТ-изображений в норме и при различных видах структурных внутричерепных изменений, преимущества и недостатки методов [10,16,14]. После учета недостатков чрезродничковой УС и потенциальных возможностей транскраниальной УС была предложена комбинация этих технологий (транскраниально - чрезродничковое исследование), позволившее визуализировать и мониторировать нейрохирургическую патологию у детей (таблица 1.) [9,10].

Таблица 1. Критерии «идеального» метода внутричерепной навигации  
Виды навигации (Иова А.С. с соавт. (1996, 2008))

Критерии	КТ	МРТ	УС
Высокое качество визуализации мишени и прилежащих к ней структур мозга	++++	++++	++
Быстрота проведения	+	+	++++
Простота выполнения	+	+	++++
Возможность выбора траектории введения инструментов, не пересекающей сосуды головного мозга	+	+	++
Безвредность и безболезненность	++	+++	++++
Самостоятельное проведение ВН оперирующим хирургом	-	-	++++
Применение в плановой, ургентной и экстремальной медицине	-	-	++++
Применение при любой плотности ткани в области хирургической мишени	+++	++++	++
Портативность аппаратуры	-	-	++++

Из представленной таблицы, несмотря на субъективность оценки, видно, что в настоящее время "идеального" метода внутричерепной навигации нет, поэтому речь может идти только о поиске оптимального сочетания существующих способов с целью получения суммарного эффекта, максимально полно соответствующего приведенным выше критериям.

Наибольшими перспективами обладает интраоперационная УС. Это определяется ее неоспоримым преимуществом в отношении визуализации внутричерепного пространства в режиме реального времени, а также возможности применения у новорожденных и

младенцев. Серьезными недостатками интраоперационной УС являются: а) низкая точность технологии УС «в свободной руке»; б) невозможность визуализации всего внутричерепного пространства; в) невысокое качество визуализации мишени и прилежащих к ней структур мозга; г) невозможность визуализации всех хирургических мишеней (например, для функциональной нейрохирургии); д) невозможность качественного выполнения всех этапов навигации [10,12].

### ИНТРАОПЕРАЦИОННАЯ НАВИГАЦИЯ

Одной из главных особенностей, определяющих высокий риск нейрохирургических операций, является сложность пространственной ориентации нейрохирурга в полости черепа. Перспективным в отношении решения данной проблемы в нейрохирургии является сочетание стереотаксической МРТ-навигации и интраоперационной ультразвуковой навигации (комбинированная нейронавигация). В этом случае интраоперационная УС успешно выполняет роль «компаса». В этой комбинации наиболее эффективно сочетаются критерии «цена», «качество» и «доступность».

Наиболее простым вариантом внутричерепной навигации в режиме реального времени является УС-навигация в свободной руке. Ее цель - обеспечить максимально быстрое попадание хирургического инструмента в мишень, используя минимум технических средств. При этом и УС-датчик, и хирургический инструмент находится в руках оперирующего хирурга или его ассистента.

В детском нейрохирургическом отделении УЗ ГКБСМП выполнен ряд оперативных вмешательств с применением нейронавигации, включающих сочетание предоперационной МРТ (КТ) с интраоперационной внутричерепной навигацией в режиме реального времени (таблица 2.).

Таблица 2. Виды нейрохирургических операций.

Виды нейрохирургических операций	Количество n =15
Вентрикулоперитонеальное шунтирование	5
Опорожнение внутримозговой гематомы	1
Опорожнение и дренирование кисты	1
Удаление опухоли головного мозга	3
Вентрикуло - подпапневротическое дренирование	4
Субдурально - подпапневротическое дренирование	1
Всего:	15

Во всех случаях УС-навигация позволила решить ряд технических задач: уточнить локализацию, размеры, глубину залегания хирургической мишени, контроль положения хирургических инструментов в мозге при минимальном операционном окне. Интраоперационно при трансдуральной и транскортикальной УС выбирали оптимальный доступ к патологическому очагу. При дренировании с помощью УС уточняли траекторию и контролировали положение вентрикулярного катетера в желудочковой системе или кисте головного мозга.

### ТУС- МОНИТОРИНГ

Большое значение для определения тактики лечения имеет наблюдение за динамикой внутричерепного состояния при верифицированном патологическом процессе. Ранее нами в клинике использовалось либо МРТ-, либо КТ-мониторирование. В настоящее время в детском нейрохирургическом отделении УЗ ГКБСМП при определенных патологиях (черепно-мозговая травма, гидроцефалия) применяется УС-

мониторинг структурного состояния головного мозга детей, заключающийся в проведении повторных ТУС - исследований головы, выполняемых с различными (индивидуальными) промежутками времени. При необходимости они дополняются стандартными нейровизуализационными методами (таблица 3.).

Таблица 3. Виды нейрохирургической патологии, проведенной с ТУС – мониторингом.

Вид нейрохирургической патологии	Количество детей	Количество исследований
Черепно-мозговая травма	35	47
Опухоль головного мозга	9	18
Гидроцефалия	21	49
Всего:	65	114

При гидроцефалии ТУС проводим для оценки внутричерепного состояния, определяемой путем сравнения результатов двух последних исследований. При консервативном лечении внутричерепных гематом ТУС - мониторинг заключается в ежедневных УС - исследованиях с определением величины смещения срединных структур мозга, размеров гематомы и выраженности синдрома сдавления головного мозга. В случае отрицательной динамики сонометрических показателей больному проводятся экспертные методы нейровизуализации для решения вопроса о тактике дальнейшего лечения.

Основными преимуществами применения ТУС - мониторинга при нейрохирургической патологии у детей являются [24,26]:

1. высокая эффективность этой тактики;
2. возможность ранней диагностики послеоперационных осложнений;
3. возможность обеспечения мониторинга структурного внутричерепного состояния с любым необходимым ритмом повторных исследований;
4. минимальная инвазивность при обследовании;
5. экономическая и техническая целесообразность;

**Выводы**

1. Интраоперационная УС может быть вариантом «обеспечения» нейрохирургических операций, позволяющим без дополнительной травмы мозга визуализировать его стереотопографическую анатомию. Данный метод обладает большими перспективами. Это определяется ее неоспоримым преимуществом в отношении визуализации внутричерепного пространства в режиме реального времени, а также возможностью применения у новорожденных и младенцев.

2. Использование в практике ТУС - мониторинга и поэтапного нейроизображения создает реальные предпосылки для доклинического и раннего выявления заболеваний головного мозга у детей, индивидуализации лечебной тактики с учетом принципа минимальной инвазивности, а значит, и повышения эффективности лечения этих видов патологии.

**Литература**

1. Бэртс, В. Ультразвуковая диагностика врожденных пороков развития головного мозга / В. Бэртс // Педиатрия. 1990. № 4. С. 78–84.
2. Буркова, А. С. Возможности нейросонографии в диагностике внутричерепных повреждений у новорожденных детей / А. С. Буркова, Л. Г. Сичинава // Акушерство и гинекология. 1989. № 3. С. 5–8.

3. Ватолин, К. В. Ультразвуковая диагностика заболеваний головного мозга: клиническое руководство по ультразвуковой диагностике в педиатрии / К. В. Ватолин. М.: «Видар», 1998. 85 с.
4. Воеводин, С. М. Нормальная эхографическая анатомия головного мозга у новорожденных разного гестационного возраста / С. М. Воеводин, О. Е. Озерова // Акушерство и гинекология. 1991. № 6. С. 33–42.
5. Володин, Н. Н. Оптимизация диагностики оболочечных кровоизлияний у новорожденных и детей раннего возраста: материалы ежегод. конгресса «Новые технологии в перинатологии» / Н. Н. Володин [и др.]. 2006. С. 17–18.
6. Гаврюшов, В. В. Диагностическая ценность нейросонографии у новорожденных детей / В. В. Гаврюшов, Е. А. Зубарева, М. С. Ефимов // Вопр. охраны материнства и детства. 1990. № 1. С. 7–11.
7. Зубарева, Е. А. Клиническая нейросонография новорожденных и детей раннего возраста: клин. руководство по ультразвуковой диагностике / Е. А. Зубарева, Л. Ю. Неижко; под ред. В. В. Митькова, М. В. Медведева. М.: «Видар», 1997. Т. III. С. 9–75.
8. Зубарева, Е. А. Комплексная ультразвуковая оценка перинатальных цереброваскулярных нарушений у детей первого года жизни: автореф. дис. ... д-ра мед. наук / Е. А. Зубарева. М., 2006. 32 с.
9. Иова, А. С. Минимально инвазивные методы диагностики и хирургического лечения заболеваний головного мозга у детей: автореф. дис. ... д-ра мед. наук / А. С. Иова. СПб., 1996. 44 с.
10. Иова, А. С. Ультрасонография в нейрорпедиатрии. Новые возможности и перспективы: ультрасонографический атлас / А. С. Иова [и др.]. СПб., 1997. 160 с.
11. Иова, А. С., Гармашов, Ю. А. Способ оценки состояния головного мозга. Патент РФ на изобретение № 2125401. 1999.
12. Крюков, Е. Ю. Внутрочерепная навигация в режиме реального времени у детей (теория и практика): автореф. дис. ... канд. мед. наук / Е. Ю. Крюков. СПб., 2002. 25 с.
13. Крюкова, И. А. Сравнительная оценка возможностей методик ультразвукового исследования головного мозга новорожденного («Нейротест-70») / И. А. Крюкова [и др.] // Журнал «Неврологический вестник». 2008. Т. XL, выпуск 2. С. 24–27.
14. Овчаренко, А. Б. Сопоставление возможностей ультрасонографии и магнитно-резонансной томографии в изучении архитектоники головного мозга у детей в норме и при внутрочерепных структурных изменениях: автореф. дис. ... канд. мед. наук / А. Б. Овчаренко. СПб., 2003. 21 с.
15. Лихтерман, Л. Б. Ультразвуковая томография и тепловидение в нейрохирургии / Л. Б. Лихтерман. М.: Медицина, 1983. 144 с.
16. Паутницкая, Т. С. Ранняя диагностика и мониторинг структурных изменений головного мозга у детей младших возрастных групп (оптимальные диагностические алгоритмы): автореф. дис. ... канд. мед. наук / Т. С. Паутницкая. СПб., 2000. 27 с.
17. Babcock, D. S. Cranial Sonography of the infant / Pediatric Neuroradiology / edited by William S. Ball. 1997. P. 37–66.
18. Cohen, H. L. Advances in perinatal neurosonography / H. L. Cohen, J. O. Haller // AJR 1994. 163 (4) P. 801–810.
19. Garrett, W. Two-dimensional echo-encephalography in young children / W. Garrett, G. Kossoff // Ultrasound Med. Biol.. 1976. Vol.2. P. 141–144.
20. Govaert, P. An Atlas of Neonatal Brain Sonography / P. Govaert, L. S. de Vries. UK: Cambridge University Press, 1997. 365 p.

21. Han, B. K. Cranial ultrasonography of infants / B. K. Han. Williams and W. Baltimore. 1981. 196 p.
22. Han, B. K. Sonography of brain tumors in infants / B. K. Han, D. S. Babcock, A. E. Oestreich // AJR Am J Roentgenol. 1984. Jul; 143 (1). P. 31–36.
23. Neurosonography of the Pre-Term Neonate // E. G. Grant (ed.). Springer-Verlage, New York, Berlin, Heidelberg, Tokyo, 1986. 116 p.
24. Rennie, J. M. Neonatal cerebral ultrasound / J. M. Rennie. UK: Cambridge University Press, 2000. 245 p.
25. Shoring, M. Transcranielle real-time sonographie bei Kindern und Jugendlichen: ultrashall-anatomie des Gehiers / M. Shoring, D. Grunert, B. Stier // Ultrashall, 1998. № 9. P. 286–292.
26. Volpe, J. J. Neurology of the Newborn / J. J. Volpe. W.B. Saunders Company, Philadelphia, London, Toronto, Monreal, Sydney, Tokio, 2002. 876 p