УДК 61:615.1(043.2)
ББК 5:52.82
А 43
ISBN 978-985-21-0632-0

Т. С. Стальмашко

ХИРУРГИЯ ПЕРВИЧНОЙ РЕГМАТОГЕННОЙ ОТСЛОЙКИ СЕТЧАТКИ

Научный руководитель д-р мед. наук, проф. Л. Н. Марченко
Кафедра глазных болезней,
Белорусский государственный медицинский университет, г. Минск

T. S. Stalmashka

SURGERY OF PRIMARY RHEGMATOGENOUS RETINAL DETACHMENT

Tutor Dr. in Medical Sciences, Professor L. N. Marchenko
Department of Eye Diseases,
Belarusian State Medical University, Minsk

Резюме. Отслойка сетчатки составляет 9% от всех причин инвалидности по зрению в мире. Лечение её – только хирургическое. В статье представлены результаты статистического анализа частоты проведения экстрасклерального и витреоретинального вмешательств среди 125 глаз, прооперированных в 2018 – 2019 гг. в 3-й клинической больнице г. Минска, отражена динамика изменения частоты проведения операций в 2014 – 2019 гг.

Ключевые слова: регматогенная отслойка сетчатки, экстрасклеральная операция, интравитреальная операция, миопия, пролиферативная витреоретинопатия.

Resume. Retinal detachment compound 9% of all the reasons of visual disabilities in the world. The treatment of rhegmatogenous retinal detachment is only surgical. This study represents the results of an incidence of scleral buckling and vitrectomy among 125 patients (eyes) operated in eye surgical units of 3rd clinical hospital of Minsk during 2018 – 2019 years.Our study shows how the frequency of each type of surgical interventionhas changed in the same units during 2014 – 2019 years.

Keywords: rhegmatogenous retinal detachment, proliferative vitreoretinopathy, scleral buckling, vitrectomy, myopia.

Актуальность. За последнее десятилетие частота возникновения регматогенной отслойки сетчатки (РОС) возросла более чем на 50% [6]. В Республике Беларусь около 2000человек в год становятся инвалидами по зрению и, согласно мировой статистике, 9% из них по причине отслойки сетчатки. Данная патология чаще встречается у людей трудоспособного возраста (что имеет социально-экономическую значимость) и возникает при миопии, травмах, предшествующих операциях на органе зрения, диабетической ретинопатии и др. Лечение отслойки сетчатки только хирургическое. Современные тенденции преимущественно смещены в сторону витреоретинальных вмешательств. [1] Однако экстрасклеральные методы оперативного лечения продолжают иметь клиническую значимость.

Цели:

1. Проанализировать частоту возникновения регматогенной отслойки сетчатки (РОС) в зависимости от возраста, пола, сопутствующей патологии у пациентов УЗ «3 ГКБ им. Е. В. Клумова» г. Минска;

2. Выявить приоритетный вариант хирургического лечения РОС с учетом индивидуальных особенностей пациентов

Задачи:

1. Определить критерии выбора вида хирургического лечения при первичной РОС у пациентов в 2018 – 2019 гг.;

Репозиторий БГМУ

УДК 61:615.1(043.2)
ББК 5:52.82
А 43
ISBN 978-985-21-0632-0

2. Отразить динамику изменения процентных показателей частоты проведения внеи внутриглазных операций с 2014 по 2019 гг. в УЗ «3 ГКБ им. Е. Клумова» г. Минска;

3. Рассчитать частоту развития осложнений в виде пролиферативной витреоретинопатии у пациентов, прооперированных в отделениях микрохирургии УЗ «3 ГКБ им. Е. В. Клумова» в 2018 – 2019 гг.

Материал и методы. Проведен ретроспективный анализ 125 глаз, прооперированных в отделениях микрохирургии УЗ «3 ГКБ им. Е. В. Клумова» в период с 01 января 2018 по 31 декабря 2019 гг. Исследована острота зрения, поля зрения, внутриглазное давление пациентов. Изучены результаты данных В-сканирования, осмотра с фундус-линзой, оптической когерентной томографии, фотомонтажа сетчатки.Статистическая обработка результатов выполнялась в Microsoft Excel и IBM SPSS Statistics 23 с расчётом вероятности ошибки и критерия значимости Стьюдента $p<0.05$.

Результаты и их обсуждение. В 2018 – 2019 гг. в УЗ «3 ГКБ им. Е. В. Клумова» было прооперировано 125 глаз 112 пациентов с диагнозом «регматогенная отслойка сетчатки». Из них 50 (44.6%) составили мужчины, 62 (55.4%) – женщины. Средний возраст пациентов – 60 + 12,7 года. Распределение по году рождения составило от 1934 до 2000 г.г. Основная часть всех обследованных пациентов (57,1% или 64 человека) находилась в возрастном диапазоне 57 – 68 лет (1951 – 1962 годы рождения).

В соответствии с проведенным видом хирургического вмешательства все пациенты были разделены на 2 группы:

1. Интравитреальная операция (76,8% или 96 глаз);
2. Экстрасклеральная операция (23,2% или 29 глаз).

В 2018 году было проведено 54 интравитреальные операции, или 70,1%, экстрасклеральных – 23, или 29,9%. В 2019 году резко преобладало количество выполненных закрытых витрэктомий – 42, или 87,5%, в то время как экстрасклеральное пломбирование было выполнено всего на 6 глазах, или 12,5% (рис. 1).11 пациентам (5 в 2018 г. и 6 в 2019 г.) были выполнены оба вида вмешательства.

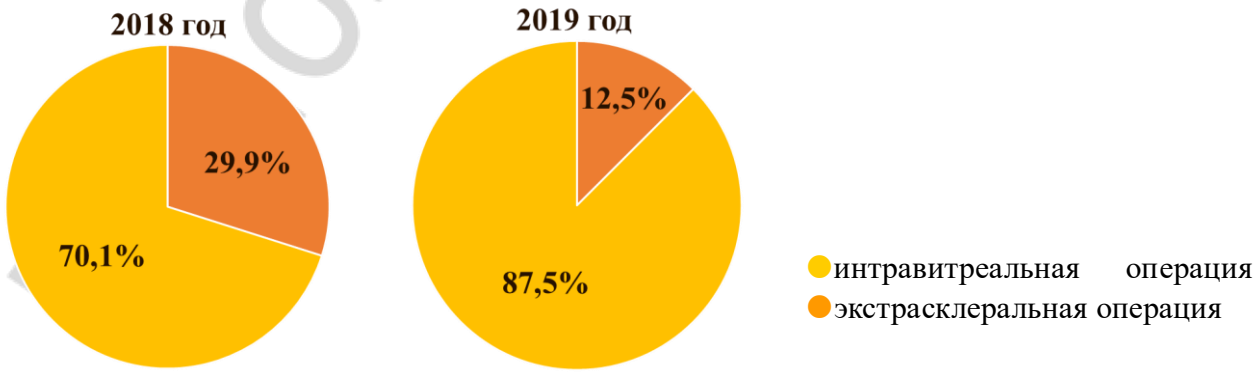

Рис. 1 – Частота проведения интравитреальных и экстрасклеральных операций в 2018 г. и 2019 г.

Интравитреальная операцияв общей сложности была выполнена в 76,8% (96 глаз). Из них в 2018 г. – 56,3% (54 глаза), в 2019 г. – 43,7% (42 глаза). В хирургии отслойки сетчатки тампонада витреальной полости была выполнена с использова-

УДК 61:615.1(043.2)
ББК 5:52.82
А 43
ISBN 978-985-21-0632-0

нием газа в13 (13,5%) глазах, силикона – в 71(74,0%) глазу, газа с заменой силиконом – в3 (3,1%) глазах. В 9,4% случаев (9 глаз) данных о виде тампонады не было. В 2 случаях наблюдался рецидив отслойки сетчатки и пациентам выполнялась повторная витреальная операция.

Экстрасклеральная операция была проведена в 23,2% случаев (29 глаз). Из них локальное пломбирование было выполнено в 14 (48,3%) глазах, циркулярное – в 6 (20,7%) глазах, сочетание локального и циркулярного пломбирования – в 9 (31,0%) глазах.

Принимая во внимание исследование, проведенное за 2014 – 2017 гг., когда в УЗ «3 ГКБ им. Е. В. Клумова» доминировали экстрасклеральные методы лечения РОС, наблюдалась тенденция к снижению частоты выполнения данного вида хирургического вмешательства. В 2018 – 2019 гг., видно значимое увеличение частоты проведения внутриглазных вмешательств в УЗ «3 ГКБ им. Е. В. Клумова» (рис. 2). Это соответствует мировым тенденциям лечения РОС и связано с меньшим числом возникновения интраоперационных осложнений и последующих рецидивов отслойки сетчатки.

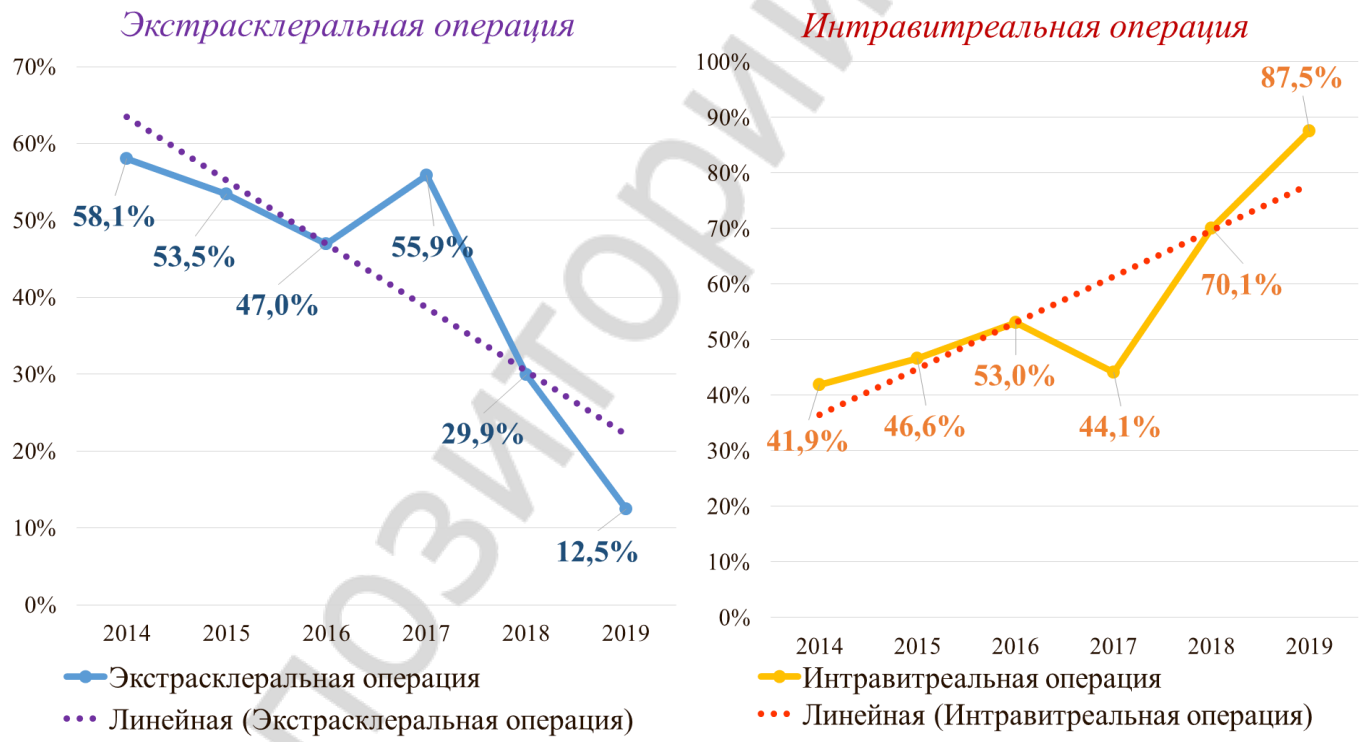

Рис. 2 – Частота проведения экстрасклеральных и интравитреальных операций в 2014 – 2019 гг

У пациентов наиболее частыми сопутствующими заболеваниями являлись ИБС (42,9%) и АГ различной степени (45,5%). Это закономерное явление, так как, согласно данным статистики Министерства здравоохранения Республики Беларусь, ведущая причина инвалидности и смертности в нашей стране – заболевания сердечно-сосудистой системы.

У всехпациентов также была установлена острота зрения и они были разделены на 8 групп в соответствии с международной классификацией ВОЗ:

Репозиторий БГМУ

УДК 61:615.1(043.2)
ББК 5:52.82
А 43
ISBN 978-985-21-0632-0

с минимальным снижением 0,5 - 1,0
легкая степень 0,3 - 0,49
умеренная степень (слабовидение) 0,1 - 0,29
тяжелая степень 0,05 - 0,09
слепота <0,05
правильная светопроекция
неправильная светопроекция
полная слепота

Проведенный анализ показал, что большинство пациентов с отслойкой сетчатки на дооперационном этапе имело остроту зрения менее 0,05, т. е. соответствовала группе «слепота».После хирургической коррекции данной патологии зрение улучшилось в 71 (56,8%)глазу. В послеоперационном периоде преобладала острота зрения – «умеренная степень снижения зрения» (0,1 – 0,29) (рис. 3).

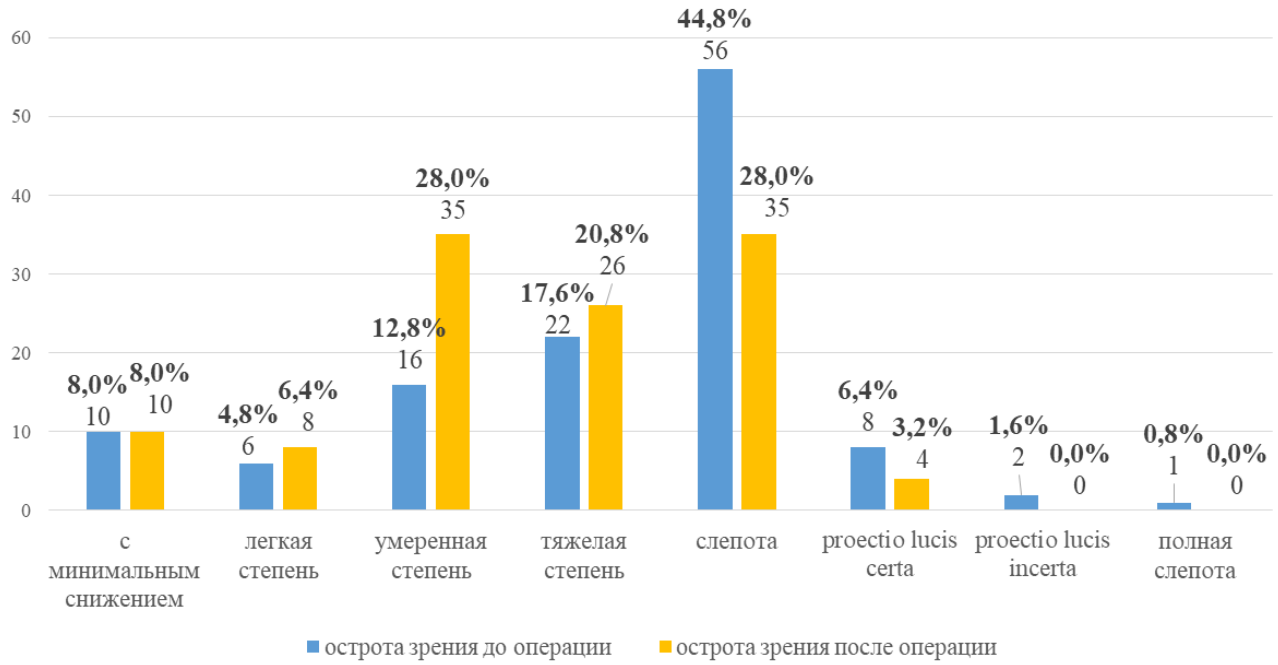

Рис. 3 – Острота зрения пациентов до и после операции

Известными факторами риска возникновения регматогенной отслойки сетчатки являются миопия, артифакия, пожилой возраст и предшествующие травматические повреждения органа зрения [4]. 40% отслоек происходит в глазах с миопией [2]. В 50 случаях, из 125 проанализированных, пациентам уже был установлен диагноз «миопия» различных степеней тяжести до хирургического вмешательства.

Наиболее серьезным осложнением РОС является развитие пролиферативной витреоретинопатии (ПВРП) с формированием эпиретинальных мембран (ЭРМ).ЭРМ сопровождается образованием тонкой полупрозрачной фиброзно-клеточной пленки. Она формируется в результате размещения на сетчатке и в стекловидном теле клеток пигментного эпителия, глиальных клеток, гиалоцитов, моноцитов и макрофагов. ЭРМ обладает способностью к сокращению и может приводить к искривлению поверхности витреоретинального интерфейса.ПВРП достигает 10% случаев встречае-

УДК 61:615.1(043.2)
ББК 5:52.82
А 43
ISBN 978-985-21-0632-0

мости при РОС. При этом 10% неудачных исходов первичных оперативных вмешательств по при лечении отслойки сетчатки также возникают из-за развития ПВРП [3, 5].

Среди 125 случаев РОС у наших пациентов 17,6% (22 глаза)были осложнены наличием ПВРП (рис. 4).

а)

б)

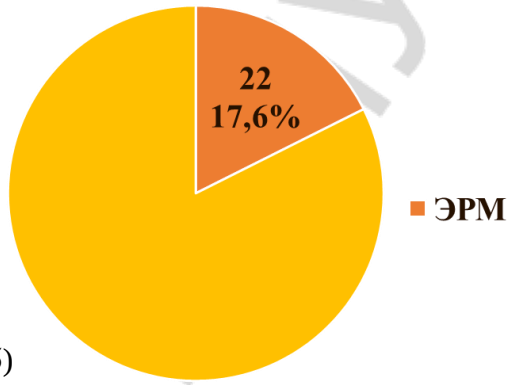

Рис. 4 – а) фото глазного дна пациента с ПВРП, б) частота развития ПВР у пациентов с РОС в 2018 – 2019 гг

Выводы:

1 Наиболее часто регматогенная отслойка сетчатки диагностировалась среди пациентов 57 – 68 лет женского пола.

2 Статистические данные свидетельствуют о преобладании интравитреальных вмешательств(76,8%) в УЗ «3 ГКБ им. Е. Клумова», что соответствует мировым тенденциям лечения РОС.

3 Основная группа пациентов до операции – люди с остротой зрения меньше 0,05 (44,8%). В результате проведенных медицинских вмешательств у большинства (56,8%) зрение улучшилось. Преобладающая острота зрения у пациентов в послеоперационном периоде– 0,1 – 0,29 и <0,05 (по 28,0%).

4 Пролиферативная витреоретинопатия отмечена в 17,6% прооперированных глаз.

Литература

1. Аванесова Т. А. Регматогенная отслойка сетчатки: современное состояние проблемы/ Т. А. Аванесова//Офтальмология. — 2015. — Т. 12, № 1. — С. 24–32

2. Бирич Т. А. Офтальмология: учебник / Т. А. Бирич, Л. Н. Марченко, А. Ю. Чекина. – Минск : Выш. шк., 2007. – 555 с.

3. Biomarkers for PVR in rhegmatogenous retinal detachment. / Zandi S, Pfister IB, Traine PG, et al. // PLoS One. – 2019. – 16 P.

4. Incidence of Rhegmatogenous Retinal Detachment in Europe – A Systematic Review and Meta-Analysis / Li, J. Q., Welchowski, T., Schmid, M., Holzet al // Ophthalmologica. – 2019. P. 1–6.

5. Ophthalmology secrets in color, 4th edition, by Janice A. Gault and James F. Vander – 2016. – p. 384 The incidence of rhegmatogenous retinal detachment is increasing /Nielsen BR, Alberti M, Bjerrum SS et al.// Acta Ophthalmol. – 2020. – 4 P.

репозиторий БГМУ