

Е. В. Поддубская

ДИАГНОСТИЧЕСКИЕ КРИТЕРИИ ГИПЕРПЛАСТИЧЕСКИХ ПРОЦЕССОВ ЭНДОМЕТРИЯ

Научный руководитель канд. мед. наук, доц. Н. С. Акулич

Кафедра акушерства и гинекологии,

Белорусский государственный медицинский университет, г. Минск

E. V. Poddubskaya

EXAMINATION CRITERIA FOR ENDOMETRIAL HYPERPLASTIC PROCESSES

Tutor Candidate of Medical Sciences, docent N. S. Akulich

Department of Obstetrics and Gynecology,

Belarusian State Medical University, Minsk

Резюме. В статье представлены результаты гистологического исследования женщин репродуктивного и менопаузального возраста с аномальными маточными кровотечениями и отсутствием жалоб.

Ключевые слова: гиперплазия эндометрия, аномальные маточные кровотечения, рак эндометрия, репродуктивный возраст, менопаузальный возраст.

Resume. The histological study's results of women (of both reproductive and menopausal ages) with abnormal uterine hemorrhage and the absence of complaints are presented in the article.

Keywords: endometrial hyperplasia, abnormal uterine hemorrhage, endometrial cancer, reproductive age, menopausal age.

Актуальность. Гиперпластические процессы эндометрия (ГПЭ) в настоящее время относятся к числу наиболее распространенных гинекологических заболеваний. Важное клиническое значение данной патологии заключается в том, что подозрение на ГПЭ является одной из наиболее частых причин для госпитализации женщин в стационар. Основным методом диагностики ГПЭ остается гистологическое исследование материала, полученного при раздельном диагностическом выскабливании (РДВ). Однако, диагностические критерии, позволяющие направить пациентку для РДВ, разноречивы и не всегда высокоинформативны.

Цель: изучить состояние эндометрия у женщин репродуктивного и менопаузального возраста по результатам гистологического ответа в сравнении с результатами ультразвукового исследования и клиническим данным.

Задачи:

1. Проанализировать результаты гистологического ответа пациенток репродуктивного возраста, поступивших с диагнозом «Аномальные маточные кровотечения» и с диагнозом по УЗИ «Гиперплазия эндометрия».

2. Сравнить результаты гистологического ответа пациенток менопаузального возраста, поступивших с диагнозом «Аномальные маточные кровотечения» и с диагнозом по УЗИ «Гиперплазия эндометрия».

3. Сравнить толщину эндометрия у женщин репродуктивного и менопаузального возраста с подтвержденным диагнозом «Гиперплазия эндометрия».

4. Проанализировать зависимость присутствия жалоб на кровянистые выделения и результаты гистологического ответа.

Материал и методы. Проведен ретроспективный анализ 150 медицинских карт стационарного пациента, поступивших в гинекологические отделения УЗ «1-я Городская клиническая больница» за период 2019г. с диагнозом «Гиперплазия эндометрия» и «Аномальные маточные кровотечения». Пациентки разделены на 2 группы: 1 группа – 75 женщин, поступивших в стационар с диагнозом «Аномальные маточные кровотечения», 2 группа – 75 женщин с диагнозом «Гиперплазия эндометрия» по УЗИ (рисунок 1). Статистическую обработку результатов проводили с использованием пакета программ Statistica 13.3

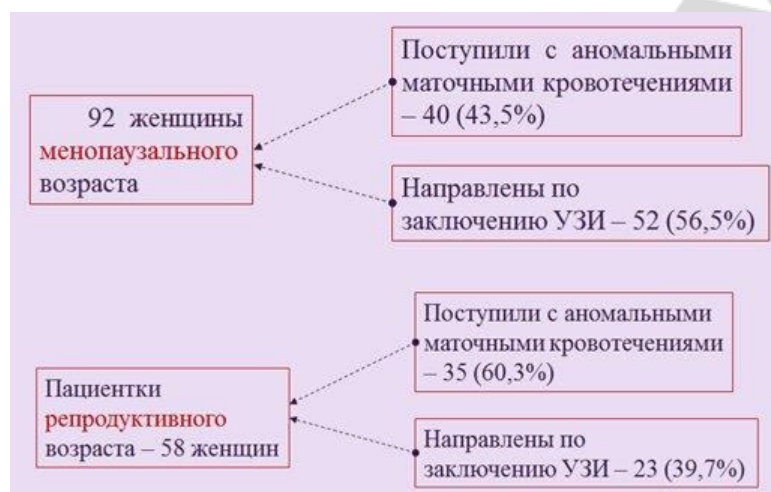


Рис. 1 – Распределение женщин по исследуемым группам

Результаты и их обсуждение. Установлено, что из 75 женщин, поступивших с диагнозом «Гиперплазия эндометрия», в 61,3% (46) случаев диагноз гистологически не подтвердился, в 36% (27) была выявлена гиперплазия эндометрия и в 2,7% (2) был выявлен рак эндометрия. Среди 75 женщин с диагнозом «Аномальное маточное кровотечение»: диагноз гиперплазия эндометрия не подтвердился в 20% (15), был подтвержден в 74,7% (56) и в 5,3% (4) был диагностирован рак эндометрия. У 35 женщин репродуктивного возраста при наличии кровянистых выделений гиперплазия эндометрия подтвердилась в 86% (30), из них 57%(20) имели толщину эндометрия в диапазоне 6-10мм, и 28,7% (10) – 11-19мм (рисунок 2).

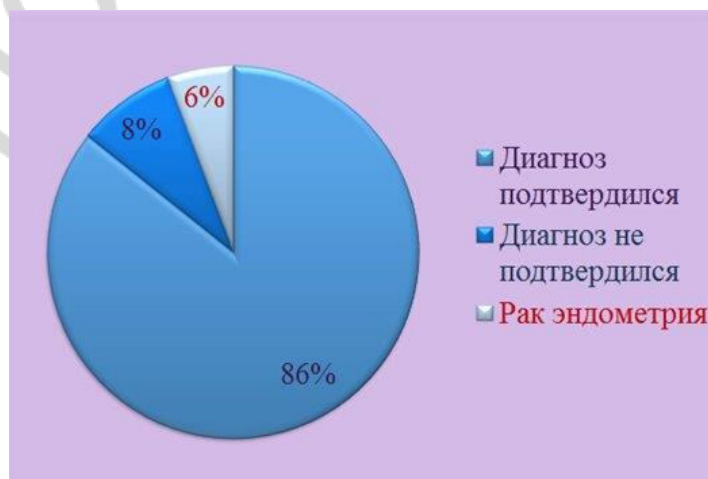


Рис. 2 – Результаты гистологического исследования у женщин репродуктивного возраста при наличии кровянистых выделений

У 40 женщин менопаузального возраста, которые поступали с кровянистыми выделениями – диагноз подтвердился в 65% (26), из них толщина эндометрия в диапазоне 9-12мм была у 37,5% (15), и 13-19мм у 27,5% (11), (рисунок 3).

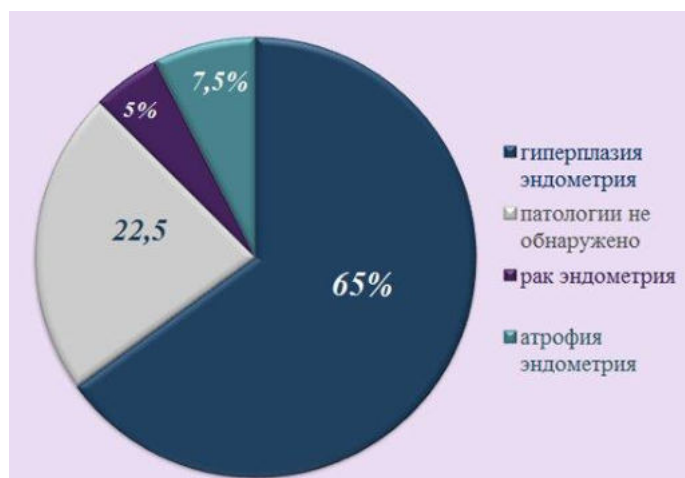


Рис. 3 – Результаты гистологического исследования у женщин менопаузального возраста при наличии кровянистых выделений

У 23,5% (12) женщин менопаузального возраста с неподтвержденным диагнозом «Гиперплазия эндометрия» присутствовали жалобы на кровянистые выделения из половых путей. Жалобы на выделения из половых путей возникали у женщин репродуктивного возраста с неподтвержденным диагнозом ГЭ в 30% (3) случаев, и в 100% (2) случаев выявления рака эндометрия.

При гистологическом исследовании соскоба из полости матки диагноз гиперплазии эндометрия у женщин репродуктивного и менопаузального возраста: Не подтвердился у 61 женщины (47,3%), подтвержден у 83 женщин (48,7%), выявлен рак эндометрия у 6 женщин (4%), (рисунок 4).

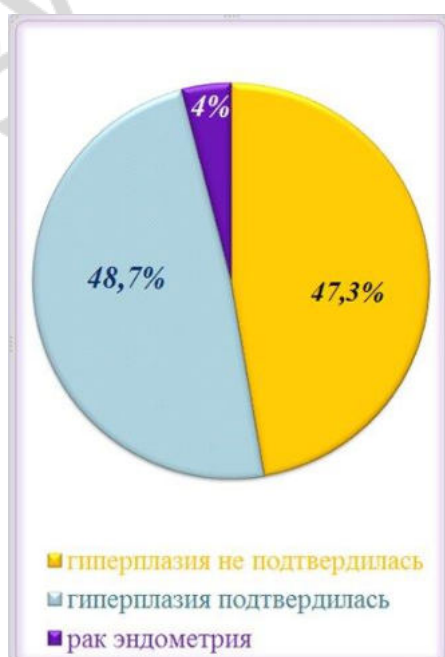


Рис. 4 – Результаты гистологического исследования

Всего с жалобами на кровянистые выделения поступило 75 пациенток (50%), из них Гиперплазия эндометрия подтвердилась в 56 (73,7%), у 15 (19,7%) диагноз не был подтвержден, в 4 (6,6%) был выявлен рак эндометрия, (рисунок 5).

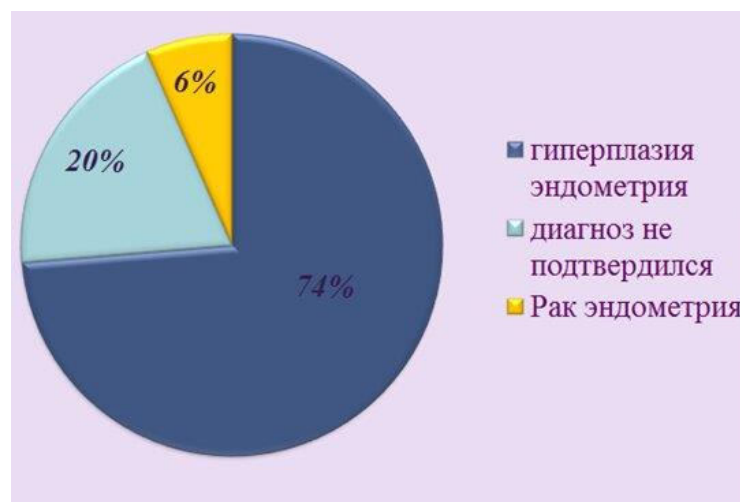


Рис. 5 – Наличие жалоб на кровянистые выделения

Выводы:

1 Среди пациенток репродуктивного возраста, поступивших с диагнозом по УЗИ «Гиперплазия эндометрия», в 30,4% случаев диагноз гистологически не подтвердился, в 69,6% была выявлена гиперплазия эндометрия.

2 Среди пациенток репродуктивного возраста, поступивших с диагнозом «Аномальные маточные кровотечения», в 8,6% случаев диагноз гистологически не подтвердился, в 85,7% была выявлена гиперплазия эндометрия, и в 5,7% выявлен рак эндометрия.

3 Среди пациенток менопаузального возраста, поступивших с диагнозом по УЗИ «Гиперплазия эндометрия», в 74,9% случаев диагноз гистологически не подтвердился, в 21,3% была выявлена гиперплазия эндометрия. В 3,8% был выявлен рак.

4 Среди пациенток менопаузального возраста, поступивших с диагнозом «Аномальные маточные кровотечения», в 30% случаев диагноз гистологически не подтвердился, в 65% была выявлена гиперплазия эндометрия. В 5% был выявлен рак.

5 Толщина эндометрия по УЗИ у пациенток с подтвержденным диагнозом находилась в пределах 7-10 мм у женщин репродуктивного возраста, и более 10мм у женщин менопаузального возраста.

6 У 24,6% пациенток с неподтвержденной гиперплазией эндометрия присутствовали жалобы на кровянистые выделения из половых путей, из них 50% - женщины менопаузального возраста. 67,5% пациенток с подтвержденной гиперплазией эндометрия и 66,7% пациенток с раком эндометрия также предъявляли жалобы на мажущие кровянистые выделения из половых путей.

7 Гиперпластический процесс эндометрия гистологически не подтвердился в 76,12% в период менопаузы и 14,3% в репродуктивном возрасте. В 8,96% случаев был диагностирован рак эндометрия.