

А.В. Борисов, Л.А. Малькевич, А.В. Багель, С.С. Русикевич, А.Е. Новиков
**Динамика клинических и патоморфологических параметров у
больных с черепно-мозговыми травмами при комплексном
лечении с применением низкочастотной переменной
магнитотерапии**

УО «Белорусский государственный медицинский университет», УЗ «9 ГКБ»

Изложены основные механизмы лечебного действия неоднородного низкочастотного переменного магнитного поля у больных с очаговыми травматическими повреждениями головного мозга. Описана методика воздействия низкочастотного переменного магнитного поля на очаг повреждения головного мозга. В результате проведенного исследования выявлена положительная динамика клинико-неврологических и патоморфологических параметров у пациентов с черепно-мозговой травмой при использовании предложенной технологии лечения.

Ключевые слова: черепно-мозговая травма, очаговые травматические повреждения головного мозга, магнитотерапия, неоднородное низкочастотное переменное магнитное поле.

Черепно-мозговая травма (ЧМТ) относится к наиболее частым видам травматической патологии, ежегодно она регистрируется у 2-4 человек на 1000 жителей. В связи с такой высокой распространенностью ЧМТ часто называют «тихой эпидемией». Так, в США более 500 тыс. пациентов ежегодно поступают в стационары по поводу потери сознания, связанной с данной патологией, в том числе 30-50%-с травмой средней степени тяжести и 10-20%-с тяжелой. В США ежегодно регистрируется около 50-75 тыс. летальных исходов вследствие ЧМТ, в странах Европы госпитализируются по этому поводу 150-200 пациентов на 100 000 населения, 14-30 из которых погибают. По данным ВОЗ, ежегодный прирост количества больных с этой патологией составляет более 2% [4, 7, 8].

Очаговые травматические повреждения головного мозга (ОТПГМ) выявляются в 39-45% случаев ЧМТ, являясь одной из наиболее распространенных форм заболевания. ОТПГМ приводят к комплексу патофизиологических реакций, обуславливающих нарушение мозгового кровотока, отек и набухание мозга [5, 7]. Проблема лечения этой формы ЧМТ остается достаточно сложной и не может быть решена только расширением показаний к хирургическому вмешательству, которое хотя и привело к некоторому снижению летальности, но по данным катамнестических исследований существенно не повлияло на инвалидизацию пациентов [2-4, 6]. В связи с этим имеется необходимость в разработке новых консервативных методов терапии ОТПГМ, которые позволили бы производить воздействие на очаг поражения. Одним из наиболее перспективных направлений лечения данной патологии является применение неоднородного низкочастотного переменного магнитного поля (НПеМП).

Под действием НПеМП увеличивается количество активно функционирующих капилляров на единицу объема тканей, изменяются условия работы биологических мембран организма, снижаются гипоксия и явления сладжа, улучшаются тканевой метаболизм и перфузия. Низкочастотное магнитное поле

обладает противоотечным, противовоспалительным и анальгезирующим эффектами [1].

Материал и методы

За период 2006-2007гг. комплексному лечению ОТПГМ с использованием НПсМП подверглось 47 пациентов с ЧМТ, которые составили основную группу (ОГ). В контрольную группу (КГ) вошли 23 больных с ЧМТ, имевших очаговые повреждения мозга травматического генеза, лечение которых осуществлялось по традиционному протоколу с использованием дегидратирующих препаратов, нейропротекторов, противосудорожных средств, антибиотиков.

Рандомизация проводилась с использованием метода конвертов. Часть пациентов, вошедших в ОГ, получали медикаментозную терапию в сочетании с воздействием НПсМП – 11 человек, другая составляющая данной группы представлена больными, которым помимо консервативного лечения и магнитотерапии применялись в ранние сроки после травмы, дозированные физические нагрузки (36 человек).

В исследование не включались пациенты, которым проводилось оперативное лечение, направленное на удаление очага травматического повреждения.

Критериями исключения также были: острые психозы, резко выраженная гипотензия, сердечно-сосудистая недостаточность 3 стадии, злокачественные новообразования, системные заболевания крови, судорожные припадки, беременность, индивидуальная непереносимость магнитного поля, наличие электростимуляторов.

Время от момента травмы до госпитализации составляло от 6 часов до 3 суток. Длительность заболевания от начала лечения с использованием НПсМП-от 1 до 6 дней.

Клинико-демографическая характеристика больных, вошедших в исследование, представлена в таблице 1.

Таблица 1. Клинико-демографическая характеристика больных ОГ и КГ

Параметр	ОГ (n=47)	КГ (n=19)	P
Возраст, лет	49±13,6	47±12,9	NS
Пол			
муж	31	12	NS
жен	16	7	
Артериальная гипертензия	9	6	NS
Сахарный диабет	3	2	NS
Курение	11	9	NS
Уровень холестерина	5,4±3,1	5,7±2,8	NS
NS – статистически недостоверная разница			

Таким образом, по основным характеристикам между больными, вошедшими в ОГ и КГ, существенного различия не отмечалось, что позволяет сделать вывод об однородности и сопоставимости изучаемых групп.

Для проведения магнитотерапии применялся аппарат «АУМАТ» производства НТК «Приз» (РБ), генерирующий переменное магнитное поле низкой частоты. Воздействие переменным магнитным полем осуществляется с помощью специализированного индуктора ИМТА-5 контактным методом в проекции очага травматического повреждения головного мозга в положении больного лежа.

Использовалось магнитное поле интенсивностью 30 ± 3 мТл и частотой 0,1 – 10 Гц, обладающего оптимальным биотропным действием у пациентов с ОТПГМ. Скважность (чередование посылок импульсов к паузе) равна 2. Время воздействия НПеМП составляло 10-15 минут на одно поле (увеличение продолжительности процедуры свыше указанного времени нежелательно, так как может привести к нарастанию отека головного мозга).

Для достижения всех компонентов лечебного воздействия низкочастотного переменного магнитного поля и стойкого терапевтического эффекта курс лечения был длительным и включал 10-12 процедур.

Результаты и обсуждение

Наиболее частыми клиническими проявлениями ЧМТ среди обследованных пациентов были общемозговые симптомы в виде снижения уровня сознания, диффузной головной боли, тошноты, рвоты. Среди очаговой симптоматики преобладали двигательные нарушения в виде парезов либо пирамидной недостаточности (71,8%), расстройства чувствительности (65,4%) и координации (15,1%).

Оценка состояния больных проводилась по шкале ком Глазго, путем оценки открывания глаз, словесной и моторной реакций. Выраженность неврологического дефицита и динамика неврологического статуса определялась с помощью шкалы NIH. В таблице 2 представлено распределение больных по состоянию сознания и клинико-неврологического статуса, определенных по вышеупомянутым шкалам.

Таблица 2. Распределение пациентов с ЧМТ по шкале ком Глазго и шкале NIH

Шкала ком Глазго	ОГ (n=47)	КГ (n=23)
ясное сознание	9	5
оглушение	21	11
сопор	15	6
кома	2	1
Шкала NIH	$17 \pm 4,3$	$16 \pm 5,1$

Как следует из представленных выше данных, большая часть пациентов, вошедших в исследование, имела снижение уровня сознания, главным образом до степени оглушения (соответственно, 44,7% в ОГ и 47,8% в КГ). Средние показатели шкалы NIH у больных соответствуют умеренно выраженному неврологическому дефициту. По степени угнетения сознания и функциональным нарушениям пациенты ОГ и КГ имели сходные показатели. Больным с ОТПГМ, вошедшим в исследование, вышеуказанные параметры определялись повторно на 7 и 14 сутки с момента поступления (рис. 2 и 3).

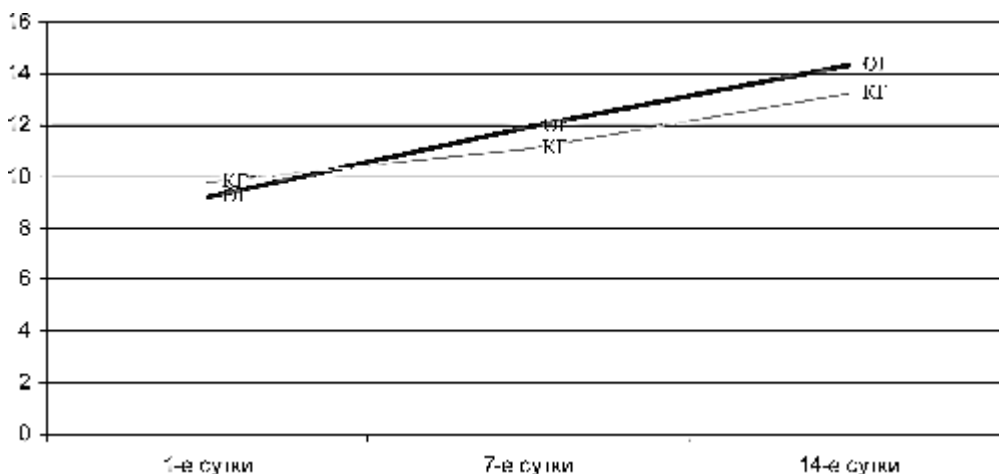


Рис. 2. Динамика изменения состояния сознания у пациентов ОГ и КГ по шкале ком Глазго (в баллах)

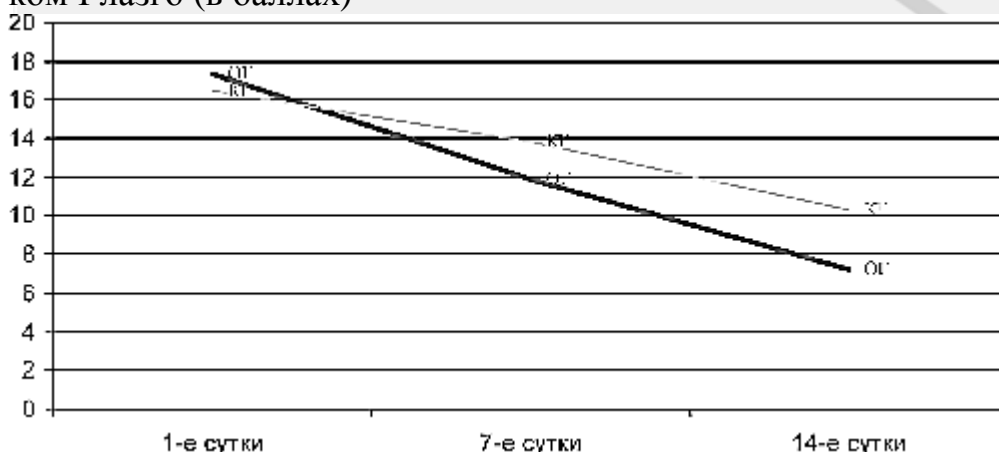


Рис. 3. Динамика изменения неврологического статуса у пациентов ОГ и КГ по шкале НИИ (в баллах)

Как видно из графиков, пациенты, вошедшие в ОГ, набрали больше баллов по шкале ком Глазго и меньше – по шкале НИИ, по сравнению с больными КГ, что соответствует более выраженной положительной динамике состояния сознания и неврологического статуса у лиц данной группы.

Таким образом, комплексное лечение больных ЧМТ с использованием НПМП позволяло добиться существенной позитивной динамики клинко-неврологического статуса сравнительно с пациентами, получавшими терапию по традиционному протоколу.

Все пациенты, включенные в исследование, проходили компьютерную томографию головного мозга в динамике. В таблице 3 представлена динамика размеров ушиба головного мозга у больных ОГ и КГ.

Таблица 3. Динамика размеров ушиба головного мозга по данным компьютерной томографии у больных ОГ и КГ

	ОГ		КГ	
	1-е сутки	14-е сутки	1-е сутки	14-е сутки
Размеры ушиба головного мозга, см	47,8±6,1	7,9±6,3	45,6±8,4	13,1±5,7*

*-статистически достоверная разница ($p < 0,05$)

Как видно из представленных выше данных, начальные размеры ушиба головного мозга у пациентов основной и контрольной групп существенно не отличались. На 14-е сутки у больных ОГ и КГ отмечалась позитивная динамика патоморфологических изменений, но у лиц, получавших комплексное лечение с

применением НПемП, размеры очагового повреждения головного мозга оказались достоверно ниже, чем среди пациентов, которые получали терапию по традиционному протоколу.

Были проанализированы также церебровентрикулярные индексы по данным КТ головного мозга (табл. 4).

Таблица 4. Динамика церебровентрикулярных индексов по данным компьютерной томографии у больных ОГ и КГ

Церебровентрикулярные индексы	ОГ		КГ	
	1-е сутки	14-е сутки	1-е сутки	14-е сутки
Индекс передних рогов боковых желудочков	31,9±5,3	15,3±9,1	30,7±9,7	21,8±7,3*
Индекс центральных отделов боковых желудочков	25,9±4,7	14,7±5,3	27,3±6,4	19,6±8,1*
Индекс третьего желудочка	4,9±3,9	3,1±2,1	4,7±2,7	4,1±1,9
Индекс четвертого желудочка	14,0±5,7	8,4±6,0	13,2±6,1	11,8±7,5*

*-статистически достоверная разница ($p < 0,05$)

Как в основной, так и в контрольной группе при первом исследовании отмечалось повышение церебровентрикулярных индексов, которое было обусловлено отеком головного мозга. При повторных КТ головного мозга имело место более значительное снижение данных показателей у больных с ЧМТ, вошедших в ОГ.

Таким образом, результаты предварительных клинических испытаний технологии лечения пациентов с очаговыми травматическими повреждениями головного мозга с использованием низкочастотного переменного магнитного поля свидетельствуют о значительном улучшении клинико-неврологических и патоморфологических (по данным КТ головного мозга) параметров у больных при использовании данного метода. Это подтверждает необходимость широкого клинического внедрения магнитотерапии с применением НПемП у пациентов с данной патологией.

Литература

1. Василевская, Л. Ф. Применение сочетанной магнитотерапии в комплексном лечении церебрального атеросклероза // Материалы 1-го съезда геронтологов и гериатров Украины, г. Киев, 1998. С. 34 – 35.
2. Власов, В. В. Введение в доказательную медицину М.: Медиа Сфера, 2001. 392 с.
3. Доказательная нейротравматология / под ред. А. А. Потапова, Л. Б. Лихтермана. М.: Внешторгиздат, 2003. 517 с.
4. Лебедев, В. В., Крылов, В. В. Неотложная нейрохирургия: руководство для врачей. М.: Медицина, 2000. 568 с.
5. Рааф, Г. Секреты физиологии. СПб.: Невский диалект, 2007. С. 93 – 140.
6. Maas, A.I.R., Dearden, M., Servadei, F., Stocchetti, N., Unterberg, A. «Current Recommendations for Neurotrauma» // Curr Opin Crit Care 2000, 6:281-292 Lipincott Williams& Wilkins, Inc.
7. Elf, K., Nilson, P., Faden, A.I., Enblad, P. Outcome after traumatic brain injury improved by an organized secondary insult program and standardized neurointensive care // Crit. Care. Med. 2002. Vol. 30. P. 2129 – 2134.
8. Faden, A.I. Pharmacologic treatment of acute traumatic brain injury // JAMA 1996; 276:569-70.