

О. А. Говорухина

ЗНАЧЕНИЕ ИНТРАОПЕРАЦИОННОЙ ЭКСПРЕСС-БИОПСИИ В ОПРЕДЕЛЕНИИ УРОВНЯ РЕЗЕКЦИИ ТОЛСТОЙ КИШКИ ПРИ ХИРУРГИЧЕСКОМ ЛЕЧЕНИИ БОЛЕЗНИ ГИРШПРУНГА

УО «Белорусский государственный медицинский университет»,
ГУ «РНПЦ детской хирургии»

Болезнь Гиршпрунга – врожденный порок развития, характеризующийся отсутствием интрамуральных ганглиев в стенке кишки. Цели хирургического лечения БГ – удаление аганглионарного сегмента кишки и восстановление проходимости желудочно-кишечного тракта, низведя нормально иннервированную кишку до ануса при сохранении функции сфинктеров. Некорректное определение длины пораженного сегмента толстой кишки может привести к нерадикальному оперативному лечению с персистирующей аганглионарной зоной. Использование интраоперационной экспресс-биопсии для определения зоны резекции при выполнении радикальной операции поможет решить эту проблему.

Цель: определение уровня аганглиоза толстой кишки при хирургическом лечении болезни Гиршпрунга.

Методы: С 2010 по 2019 год 49 пациентам в возрасте от 3 недель до 16 лет была выполнена интраоперационная экспресс-биопсия для определения зоны резекции кишки.

Использование интраоперационной экспресс-биопсии позволило объективно и достоверно определить зону резекции кишки, снизить количество осложнений, связанных с ошибками при резекции аганглионарного сегмента.

Заключение. При выполнении радикального оперативного вмешательства при болезни Гиршпрунга необходима интраоперационная экспресс-биопсия для определения уровня наложения колоанального анастомоза во избежание ошибки при определении аганглионарного участка и переходной зоны кишки.

Ключевые слова: болезнь Гиршпрунга, аганглиоз, интраоперационная экспресс-биопсия.

O. A. Govorukhina

THE VALUE OF INTRAOPERATIVE EXPRESS BIOPSY IN DETERMINING THE LEVEL OF COLON RESECTION IN THE SURGICAL TREATMENT OF HIRSCHSPRUNG'S DISEASE

Introduction. Hirschsprung's disease is a congenital malformation characterized by the absence of intramural ganglia in the intestinal wall. The goals of the surgical treatment of HD are to remove the aganglionic segment of the intestine and restore the patency of the gastrointestinal tract, bringing down the normally innervated intestine to the anus while maintaining the function of the sphincters. An incorrect determination of the length of the affected segment of the colon can lead to non-radical surgical treatment with a persistent aganglionic zone. The use of an intraoperative express biopsy to determine the resection area during radical surgery will help to solve this problem.

Purpose: determination of the level of agangliosis of the colon in the surgical treatment of Hirschsprung's disease.

Methods: From 2010 to 2019, 49 patients aged 3 weeks to 16 years underwent an intraoperative express biopsy to determine the area of bowel resection.

The use of intraoperative express biopsy made it possible to objectively and reliably determine the area of bowel resection, to reduce the number of complications associated with errors in resection of the aganglionic segment.

Conclusion. When performing radical surgery for Hirschsprung's disease, an intraoperative express biopsy is required to determine the level of coloanal anastomosis in order to avoid errors in determining the aganglionic region and the transitional zone of the intestine.

Key words: Hirschsprung's disease, agangliosis, intraoperative express biopsy.

Болезнь Гиршпрунга – врожденный порок развития, характеризующийся отсутствием интрамуральных ганглиев в стенке кишки. Отсутствие нервных клеток при болезни Гиршпрунга является результатом нарушения миграции клеток нервного гребня. Чем раньше наступают нарушения миграции, тем длиннее аганглионарный сегмент кишки [7, 8]. Цели хирургического лечения болезни Гиршпрунга – удаление аганглионарного сегмента кишки и восстановление проходимости желудочно-кишечного тракта, низведя нормально иннервированную кишку до ануса при сохранении функции сфинктеров [1, 5, 6]. Частыми осложнениями лечения болезни Гиршпрунга и других нарушений моторики кишки являются проблемы ошибочной диагностики, причем иногда в большей степени, чем осложнения хирургической техники при выполнении оперативных вмешательств [3]. Для постановки диагноза болезни Гиршпрунга обязательна ректальная биопсия с гистохимическим исследованием. Ирригоскопия применяется для определения уровня аганглиоза. Однако радиологическая и гистологическая зоны аганглиоза могут не совпадать [4, 9]. Некорректное определение длины пораженного сегмента толстой кишки может привести к нерадикальному оперативному лечению с персистирующей аганглионарной зоной [2, 3]. Использование интраоперационной экспресс-биопсии для определения зоны резекции при выполнении радикальной операции может решить эту проблему.

Цель: определение уровня аганглиоза толстой кишки при хирургическом лечении болезни Гиршпрунга.

Методы: С 2010 по 2019 год 49 пациентам в возрасте от 3 недель до 16 лет была выполнена интраоперационная экспресс-биопсия для определения зоны резекции кишки.

Для выполнения интраоперационных биопсий производилось «открытое» (13 пациентов) или лапароскопическое (21 пациент) взятие полнослойных биоптатов примерно 3×3 мм с ушиванием стенки кишки на 3-4 уровнях толстой кишки. Биопсийный материал помещался в пробирки, замороженные в лед, и отправлялся на гистологическое исследование: световая микроскопия нативных препаратов с окрашиванием криостатных срезов методом гематоксилин-эозин. После заморозки была произведена резка биопсийного материала на криостате HM 525 (Германия) и приготовлены срезы толщиной 8 мкм, которые, после окрашивания гематоксилином и эозином, были просмотрены в световом микроскопе Optec BK 5000, оснащенного цифровой камерой (Optec, Китай).

Интраоперационная экспресс-биопсия выполнялась также при выполнении операции трансанального эндоректального низведения кишки (ТЕРТ) до отсечения кишки (15 пациентов).

Результаты: При анализе неудовлетворительных результатов у пациентов, радикально прооперированных по поводу болезни

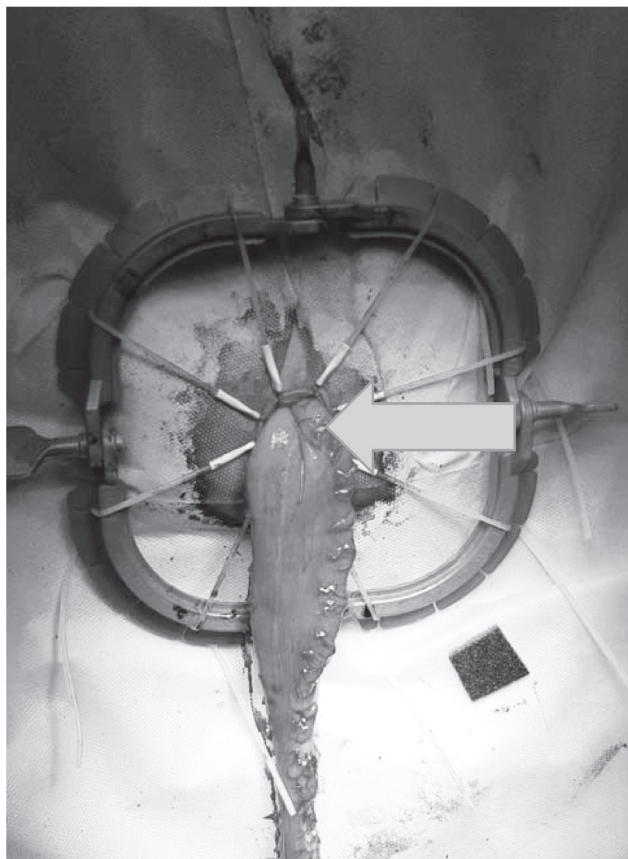


Рис. 1. Место взятия интраоперационной экспресс-биопсии при операции ТЕРТ, пациент с болезнью Гиршпрунга

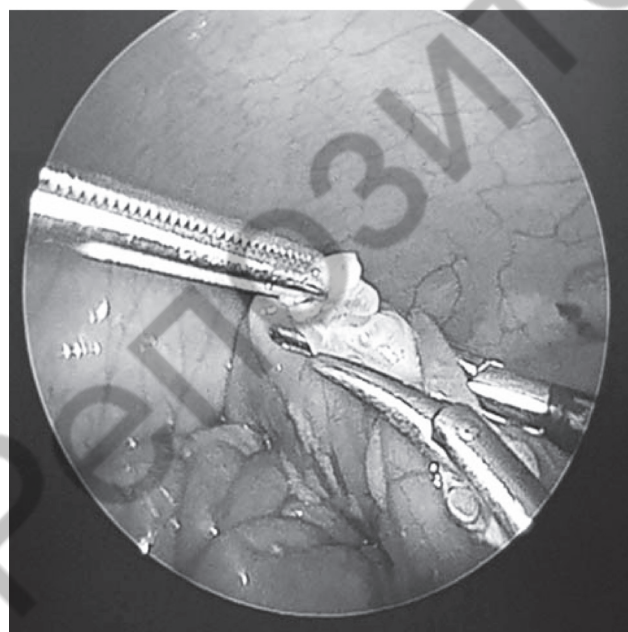


Рис. 2. Лапароскопическая интраоперационная экспресс-биопсия толстой кишки, пациент с болезнью Гиршпрунга

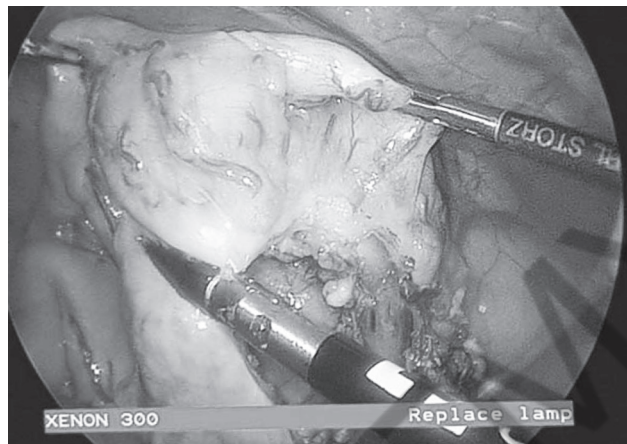


Рис. 3. Лапароскопическая мобилизация толстой кишки, пациент с болезнью Гиршпрунга

Гиршпрунга в период до применения алгоритма с интраоперационной экспресс-диагностикой, было выявлено 4 случая неверно определенной зоны агангиоза с оставленным агангионарным (2 случая) и переходным (2 случая) участками кишки. Во всех 4 случаях потребовалось повторное хирургическое вмешательство. Поэтому интраоперационная экспресс-биопсия была включена в диагностический алгоритм болезни Гиршпрунга, и последние 2 года выполнялась всем пациентам при радикальной операции.

После взятия биопсий время ожидания ответа занимало не более 1 часа.

При выполнении ТЕРТ (трансанальное эндоректальное низведение кишки) при коротких формах агангиоза (ректо-сигмоидных) при получении ответа о наличии ганглиев толстая кишка пересекалась в месте взятия биопсии и накладывался колоанальный анастомоз (15 пациентов) (рис. 1).

При подозрении на длинную зону агангиоза сначала производилось лапароскопическое взятие биопсий (21 пациент) (рис. 2), затем лапароскопическая мобилизация толстой кишки до уровня с нормальными гангионарными клетками (рис. 3). На этом месте устанавливалась «метка». Диссекция прямой кишки выполнялась трансанально. Далее производилось низведение мобили-

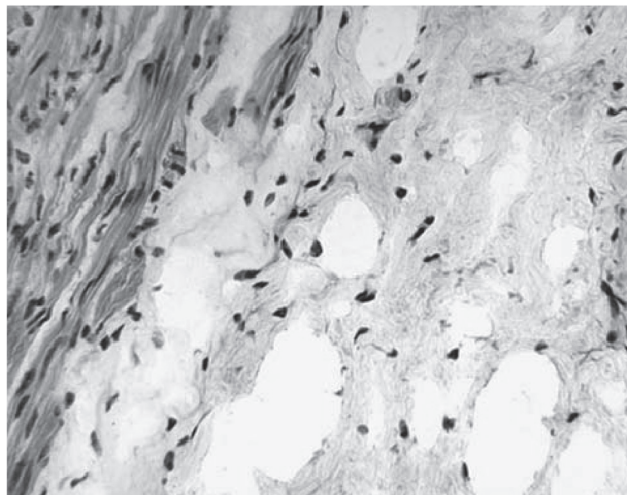


Рис. 4. Интраоперационная экспресс-биопсия пациента с болезнью Гиршпрунга, окраска гематоксилин-эозин. Аганглиоз. Ув. 125

зованной толстой кишки до установленной «метки». В этом месте кишка пересекалась, фиксировалась к стенкам анального канала и накладывался колоанальный анастомоз. Операция заканчивалась лапароскопическим контролем за низведенной кишкой и перитонизацией в случае необходимости.

Интраоперационная экспресс-биопсия на разных уровнях толстой кишки также выполнялись при лапаротомии во время радикального хирургического лечения для определения участка низведения кишки у пациентов со стомами, оперированных ранее по поводу осложненной формы болезни Гиршпрунга (13 пациентов). В этом случае экспресс-диагностика абсолютно необходима, если на первичной операции не были взяты биопсии толстой кишки и длина аганглионарной зоны неизвестна.

Во время гистологического исследования биоптатов толстой кишки определялось не только наличие и достаточное количество ганглиев на единицу площади (более 40 на 1 квадратный мм), но и их размеры, степень зрелости, наличие структурных изменений ганглионарных клеток (рис. 4, 5). Проксимальнее аганглионарной зоны находится так называемая переходная зона. Морфологические изменения

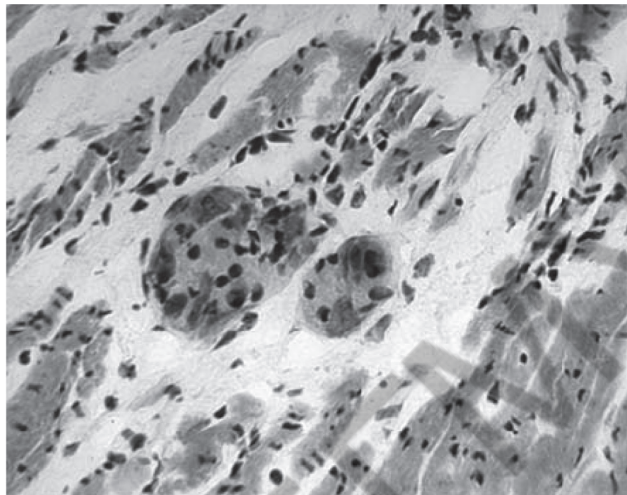


Рис. 5. Интраоперационная экспресс-биопсия пациента с болезнью Гиршпрунга, окраска гематоксилин-эозин. В мышечной оболочке толстой кишки определяются хорошо сформированные ганглии. Ув. 125

в стенке кишки в переходной зоне не смогут обеспечить удовлетворительную перистальтику кишки, что может стать причиной нарушения пассажа по толстой кишке у пациента в послеоперационном периоде. Таким образом, уровень резекции кишки должен быть определен, учитывая наличие переходной зоны. У 2 пациентов с длинной зоной аганглиоза в предполагаемом ганглионарном участке кишки в исследуемом биопсийном материале имелась гистологическая картина с плохо развитыми немногочисленными ганглиями (что может соответствовать переходной зоне), что определило увеличение объема резекции кишки.

Таким образом, обязательное использование интраоперационной экспресс-биопсии позволило объективно и достоверно определить зону резекции кишки, снизить количество осложнений, связанных с ошибками при резекции аганглионарного сегмента.

При выполнении радикального оперативного вмешательства при болезни Гиршпрунга необходима интраоперационная экспресс-биопсия для определения уровня наложения колоанального анастомоза во избежание ошибки при определении аганглионарного участка и переходной зоны кишки.

Литература

1. Джорджсон К., Мюнстерер О., Козлов Ю. А. Болезнь Гиршпрунга–Лапароскопическое эндоректальное низведение. Детская хирургия им. Ю. Ф. Исакова. 2016; 20(6) : 309-13.

2. Ионов А. Л., Щербакова О. В. Послеоперационные осложнения в колоректальной хирургии у детей. Российский вестник детской хирургии, анестезиологии и реаниматологии. 2013; Том III, №4 : 50–8.

3. Bjornland K, Pakarinen MP, Stenstrom P, et al. A Nordic multicenter survey of long-term bowel function after transanal endorectal pull-through in 200 patients with rectosigmoid Hirschsprung disease. J Pediatr Surg 2017;52(9):1458–64.

4. Diamond IR, Casadiego G, Traubici J, et al. The contrast enema for Hirschsprung disease: predictors of a false-positive result. J Pediatr Surg 2007; 42: 792-5.

5. Georgeson KE, Robertson DJ. Laparoscopic-assisted approaches for the definitive surgery for Hirschsprung's disease. Semin Pediatr Surg 2004; 13: 256-62.

6. Guerra J, Wayne C, Musambe T, Nasr A. Laparoscopic-assisted transanal pull-through (LATP) versus complete transanal pullthrough (CTP) in the surgical management of Hirschsprung's disease. J. Pediatr. Surg. 2016; 5: 770–4.

7. Holschneider AM, Puri P, eds. Hirschsprung's Disease and Allied Disorders (ed 3). New York, NY: Springer, 2008: 414 pp.

8. Langer JC. Hirschsprung disease. In: Holcomb GW 3rd, Murphy JP, Ostlie DJ, editors. Ashcraft's pediatric surgery. 6th edition. Philadelphia: Saunders Elsevier; 2010. p. 474–91.

9. Proctor ML, Traubici J, Langer JC, et al. Correlation between radiographic transition zone and level of aganglionosis in Hirschsprung's disease: Implications for surgical approach. J Pediatr Surg 2003; 38: 775-8.

Поступила 11.12.2020 г.