

О. А. Говорухина^{1,2}, Н. С. Прокопеня¹, С. А. Сухарев¹,
О. А. Паталета¹, В. М. Хомич²

АНАЛИЗ ПОЗДНЕЙ ДИАГНОСТИКИ И ЛЕЧЕНИЯ БОЛЕЗНИ ГИРШПРУНГА У ДЕТЕЙ СТАРШЕ 5 ЛЕТ

ГУ «РНПЦ детской хирургии»,¹
УО «Белорусский государственный медицинский университет»²

Частыми осложнениями болезни Гиршпрунга и других нарушений моторики кишки являются проблемы поздней или ошибочной диагностики, причем иногда в большей степени, чем осложнения хирургической техники при выполнении оперативных вмешательств. Однако все еще встречаются случаи поздней диагностики заболевания, что неизбежно приводит к техническим трудностям во время хирургического лечения и увеличению размеров резекции толстой кишки. Вторичные изменения в стенке кишки ухудшают функциональные результаты коррекции порока.

Цель. Анализ случаев поздней диагностики и лечения болезни Гиршпрунга у детей старшей возрастной группы.

Материалы и методы. С 2010 по 2019 год оперировано 149 детей с БГ. 18 из них оперированы в возрасте от 5 до 16 лет (12 %).

Результаты и обсуждение. У пациентов старшего детского возраста размеры резекции толстой кишки были значительными из-за необходимости удаления не только аганглионарного сегмента, а также гипертрофированных баллонообразных участков кишки выше зоны аганглиоза переходной зоны. Вторичные фиброзные и дегенеративные изменения имелись в стенке ганглионарной толстой кишки, что подтверждалось данными как световой, так и электронной микроскопии. Из-за наличия у пациентов гиршпрунг-ассоциированного энтероколита с периодическими обострениями в организме пациентов запускались аутоиммунные процессы, связанные с воспалением в стенке кишки. Поэтому у пациентов старшего детского возраста болезнь Гиршпрунга может сочетаться с хроническими воспалительными заболеваниями кишечника, что может осложнить прогноз.

Выводы. 1. Вторичные дегенеративные изменения в участках кишки, технические трудности во время операции, возникновение хронических воспалительных заболеваний кишки свидетельствуют о необходимости оперативного лечения болезни Гиршпрунга в раннем детском возрасте. 2. Малоинвазивные вмешательства возможно применять у детей старшей возрастной группы. При значительном расширении и гипертрофии участков кишки выше зоны аганглиоза целесообразно производить лапароскопическую мобилизацию толстой кишки.

Ключевые слова: болезнь Гиршпрунга, аганглиоз, энтероколит.

**O. A. Govorukhina, N. S. Prokopenya, S. A. Sukharev,
O. A. Pataleta, V. M. Khomich**

ANALYSIS OF LATE DIAGNOSIS AND TREATMENT OF HIRSCHSPRUNG'S DISEASE IN CHILDREN OVER 5 YEARS OLD

Frequent complications of Hirschsprung's disease and other disorders of intestinal motility are problems of late or erroneous diagnosis, and sometimes to a greater extent than complications of surgical techniques when performing surgical interventions. However, there are still cases of late diagnosis of the disease, which inevitably leads to technical difficulties during surgical treatment and an increase in the size of the colon resection. Secondary changes in the intestinal wall worsen the functional results of defect correction.

Aim. Analysis of cases of late diagnosis and treatment of Hirschsprung's disease in children of the older age group.

Materials and methods. From 2010 to 2019, 149 children with HD were operated on. 18 of them were operated on at the age of 5 to 16 years (12 %).

Results and discussion. *In an older pediatric patient, the size of the colon resection was significant due to the need to remove not only the aganglionic segment, but also the hypertrophied balloon-like sections of the intestine above the agangliosis zone of the transition zone. Secondary fibrous and degenerative changes were observed in the wall of the ganglionic colon, which was confirmed by the data of both light and electron microscopy. Due to the presence of hirschsprung-associated enterocolitis in patients with periodic exacerbations in the patient's body, autoimmune processes associated with inflammation in the intestinal wall were triggered. Therefore, in older childhood patients, Hirschsprung's disease can be combined with chronic inflammatory bowel diseases, which can complicate the prognosis.*

Conclusions. *1. Secondary degenerative changes in parts of the intestine, technical difficulties during surgery, the occurrence of chronic inflammatory bowel diseases indicate the need for surgical treatment of Hirschsprung's disease in early childhood. 2. Minimally invasive interventions can be used in children of the older age group. With significant expansion and hypertrophy of the intestinal areas above the agangliosis zone, it is advisable to perform laparoscopic mobilization of the large intestine.*

Key words: *Hirschsprung's disease, agangliosis, enterocolitis.*

Болезнь Гиршпрунга – врожденный порок развития, характеризующийся отсутствием интрамуральных ганглиев в стенке кишки. Частыми осложнениями болезни Гиршпрунга и других нарушений моторики кишки являются проблемы поздней или ошибочной диагностики, причем иногда в большей степени, чем осложнения хирургической техники при выполнении оперативных вмешательств [2, 3, 8]. Успешное лечение болезни Гиршпрунга во многом зависит от ранней диагностики и лечения заболевания. Применение современных малоинвазивных методов оперативного лечения болезни Гиршпрунга позволило улучшить функциональные результаты [1, 5]. Хирургическое лечение продвинулось от двух- или трехэтапных операций до первично-радикальной коррекции. Внедрение операции трансанального эндоректального низведения кишки (ТЕРТ) позволило осуществлять хирургическое лечение в один этап сразу после постановки диагноза в любом возрасте [7]. В последнее время, с улучшением методов диагностики и расширением охвата специализированной медицинской помощью и ее доступности, большинство диагнозов болезни Гиршпрунга устанавливается в возрасте до 3–6 месяцев жизни [4, 6]. Однако все еще встречаются случаи поздней диагностики заболевания (например, у детей после 5 лет), что неизбежно приводит к техническим трудностям во время хирургического лечения и увеличению размеров резекции толстой кишки [3]. Вторичные изменения в стенке кишки ухудшают функциональные результаты коррекции порока, даже если операция была выполнена успешно [8]. Причины позднего обращения пациентов с болезнью Гиршпрунга за хирургической помощью были разные, однако самой существенной была низкая настороженность педиатров и детских хирургов по отношению к болезни Гиршпрунга.

Цель. Анализ случаев поздней диагностики и лечения болезни Гиршпрунга, разработка тактики врача при диагностике и хирургическом лечении болезни Гиршпрунга у детей старшей возрастной группы и обоснование необходимости хирургической коррекции болезни Гиршпрунга в раннем детском возрасте.

Материалы и методы. С 2010 по 2019 год оперировано 149 детей с болезнью Гиршпрунга. 18 из них оперированы в возрасте от 5 до 16 лет (12 %).

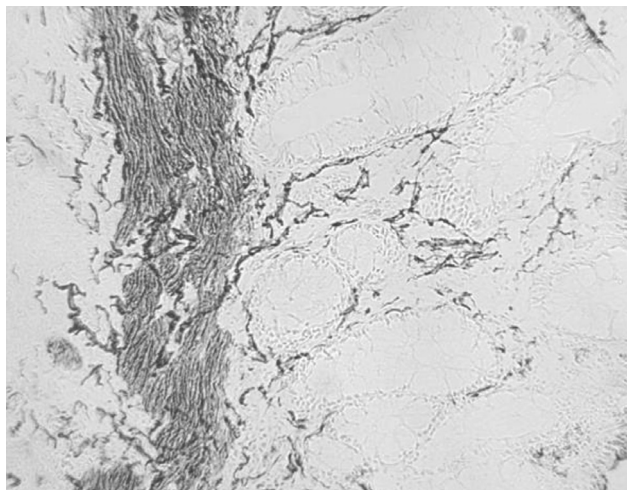
Из 18 пациентов старше 5 лет: 12 в возрасте 5–11 лет, а также 6 пациентов в возрасте 11–16 лет. Мальчиков в исследуемой группе – 14, девочек – 4.

Всем пациентам была выполнена ректальная биопсия с гистохимическим исследованием на выявление ацетилхолинэстеразы (АХЭ) или лактатдегидрогеназы (ЛДГ), или иммуногистохимическим исследованием на кальретинин. Ирригоскопия производилась всем пациентам для определения уровня аганглиоза.

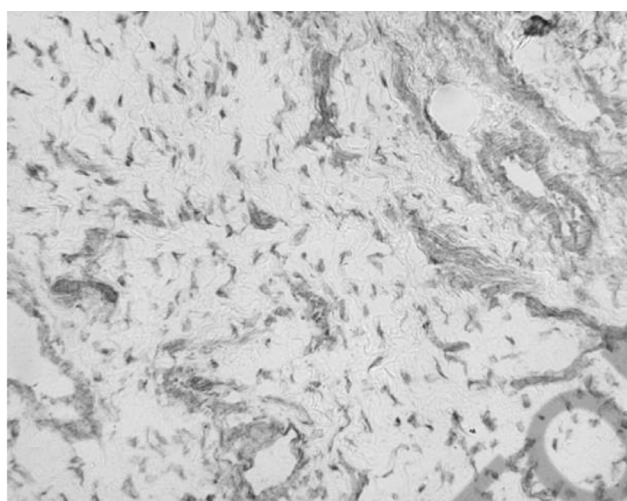
Методы хирургического лечения: операция Дюамеля – 2 пациента, операция Дюамеля-Мартина – 8 пациентов, операция трансанального эндоректального низведения кишки (ТЕРТ) – 8 пациентов. Лапароскопическая мобилизация толстой кишки применена в 2 случаях. В 12 случаях выполнена лапаротомия с мобилизацией толстой кишки.

Для верификации зоны резекции кишки выполнялась интраоперационная экспресс-биопсия. Выполнена световая и электронная микроскопия участков толстой кишки после ее резекции.

Результаты и обсуждение. При соблюдении алгоритма диагностики не было затруднений с постановкой диагноза болезни Гиршпрунга. При гистохимическом (рис. 1) и иммуногистохимическом (рис. 2) исследовании ректальной биопсии выявлена типичная картина болезни Гиршпрунга.



А



Б

Рисунок 1. Гистохимическое исследование слизистой оболочки прямой кишки, пациент 13 лет с болезнью Гиршпрунга на ацетилхолинэстеразу (А) и лактатдегидрогеназу (Б): гипернервия и отсутствие нервных ганглиев. Ув. 125

При рентгеноскопии четко выявлялась переходная зона с баллонообразным расширением кишки в проксимальном направлении.

У 7 пациентов выявлена ректальная форма болезни Гиршпрунга, у 7 пациентов – ректо-сигмоидная (рис. 3) и у 4 детей – субтотальная форма болезни Гиршпрунга.

У 3 пациентов был семейный анамнез заболевания, случаи болезни Гиршпрунга наблюдались у близких родственников.

При радикальной операции у пациентов старшего возраста были технические трудности при трансанальной диссекции, при низведении расширенных петель толстой кишки, что привело к необходимости применения лапароскопии для проведения мобилизации толстой кишки (2 случая при операции трансанального эндоректального

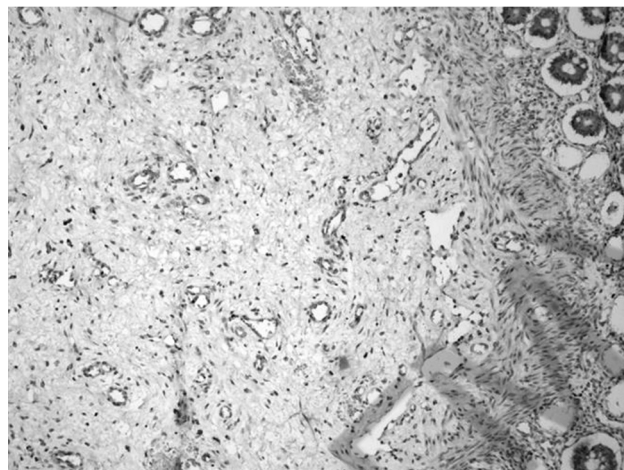


Рисунок 2. Иммуногистохимическое исследование слизистой оболочки прямой кишки на кальретинин, пациент 13 лет с болезнью Гиршпрунга: отсутствие нервных клеток и их отростков. Ув. 125

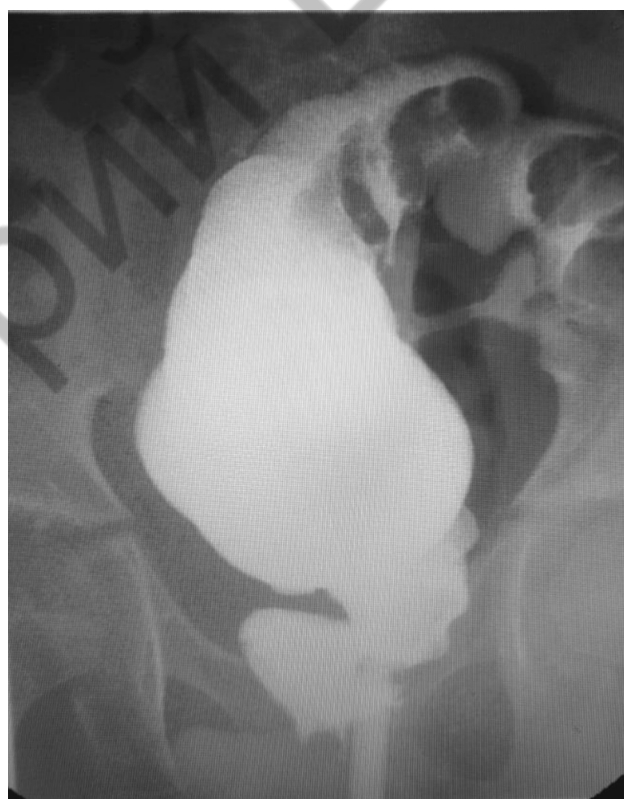

Рисунок 3. Ирригоскопия пациента 9 лет с болезнью Гиршпрунга, ректосигмоидная форма

низведения кишки – ТЕРТ), а также лапаротомии в 2 случаях при операции трансанального эндоректального низведения кишки (ТЕРТ) (с целью извлечения калового камня) и во всех 10 случаях при выполнении операций Дюамеля и Дюамеля-Мартина (рис. 4, 5).

В течение последних 10 лет в РНПЦ детской хирургии при болезни Гиршпрунга преимущественно производится операция трансанального

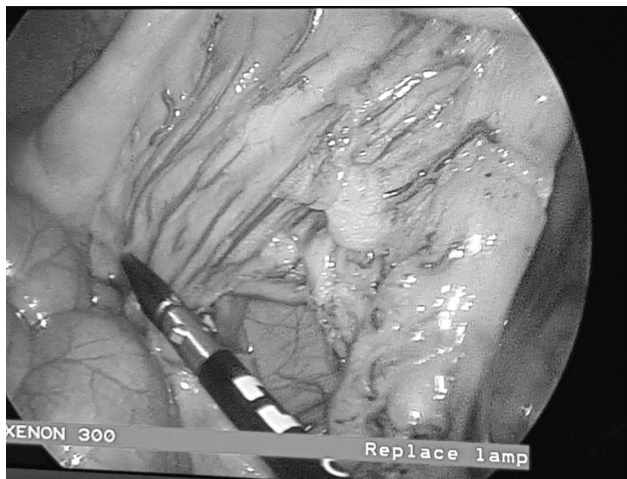

Рисунок 4. Лапароскопическая мобилизация толстой кишки: пациент 14 лет с болезнью Гиршпрунга

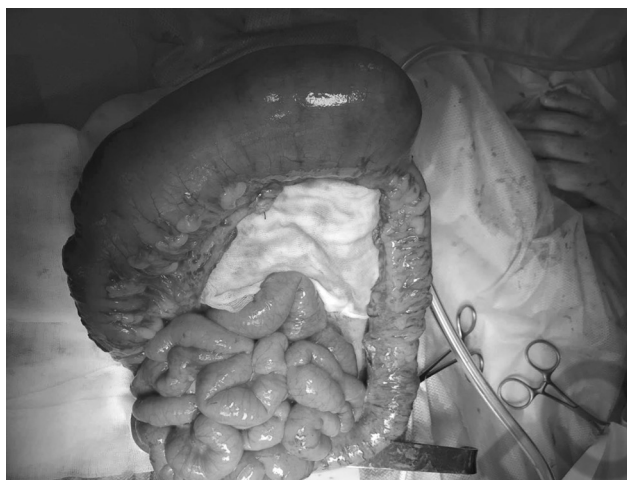

Рисунок 5. Мобилизация толстой кишки при лапаротомии, пациент 6 лет с болезнью Гиршпрунга

эндоректального низведения кишки (ТЕРТ). В данной группе пациентов произведено 8 таких операций (рис. 6).

Размеры резекции толстой кишки были значительными из-за необходимости удаления не только аганглионарного сегмента, а также гипертрофированных баллонообразных участков кишки выше зоны аганглиоза переходной зоны. Вторичные фиброзные и дегенеративные изменения имеются в стенке ганглионарной (проксимальнее зоны аганглиоза, с ганглиями) толстой кишки, что подтверждается данными как световой, так и электронной микроскопии (рис. 7).

Электронно-микроскопическое исследование операционного материала проксимального участка резецированной части кишки у пациентов различного возраста доказывает необходимость хирургического лечения болезни Гиршпрунга в раннем детском возрасте.

Вторичные дегенеративные изменения в участках кишки, проксимальнее зоны аганглиоза, технические трудности во время операции, связанные с резким расширением толстой кишки выше зоны аганглиоза, свидетельствуют о необходимости оперативного лечения в раннем детском возрасте. Кроме того, из-за наличия у пациентов гиршпрунг-ассоциированного энтероколита с периодическими обострениями в организме пациентов запускаются аутоиммунные процессы, связанные с воспалением в стенке кишки. Поэтому у пациентов старшего детского возраста болезнь Гиршпрунга может сочетаться с воспалительными заболеваниями кишечника, такими как некротический язвенный колит (НЯК) или болезнь Крона, что может повлечь определенные сложности в послеоперационном периоде даже в том случае, если операция выполнена правильно.

Мы наблюдали пациента 16 лет, прооперированного в столь большом возрасте по поводу ректальной формы болезни Гиршпрунга. Взята ректальная биопсия – при гистохимическом и иммуногистохимическом исследовании выявлена болезнь Гиршпрунга. Ирригоскопия – ректальная форма с выраженным мегаколон выше переходной зоны (рис. 8).

Произведена операция трансанального эндоректального низведения кишки (ТЕРТ) с резекцией аганглионарной зоны и зоны баллонообразного расширения проксимальнее ее, общей длиной до 45 см. Гистологическое исследование послеоперационного материала – ректальная форма болезни Гиршпрунга, в зоне колоанального анастомоза – сформированные ганглии. Через 14 месяцев пациент поступил с симптоматикой низкой кишечной непроходимости. При осмотре – сужение анального канала. Произведена колоноскопия – выявлен тяжелый некротический язвенный колит (НЯК) всей толстой кишки (рис. 9).

Взяты биопсии – диагноз НЯК подтвержден. После проведенного консервативного лечения и бужирования анального канала пациент выписан в удовлетворительном состоянии под наблюдение гастроэнтеролога.

Аналогичные воспалительные процессы в толстой кишке мы наблюдали у 2 пациентов с длинными формами болезни Гиршпрунга, оперированных по Дюамелю-Мартину, 8 и 9 лет. Консервативное лечение у этих пациентов было очень длительным и сложным, эффективность проявлялась только при назначении цитостатиков или гормонов.

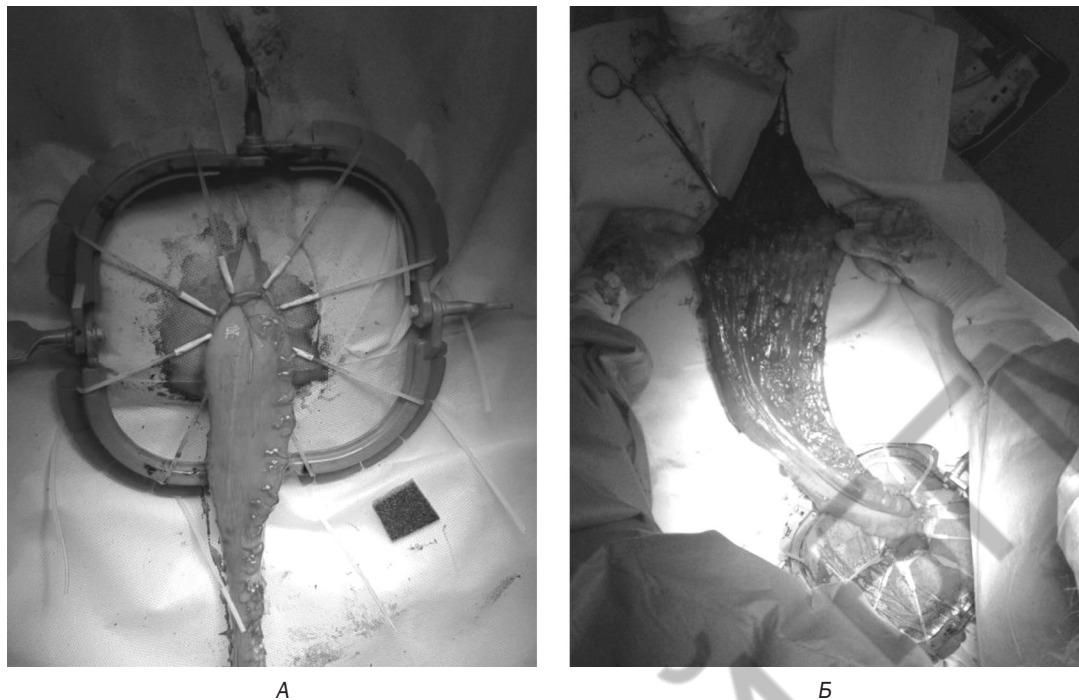


Рисунок 6. Операция трансанального эндоректального низведения кишки: А – пациент 6 лет; Б – пациент 15 лет: супрапростатическое расширение петель толстой кишки

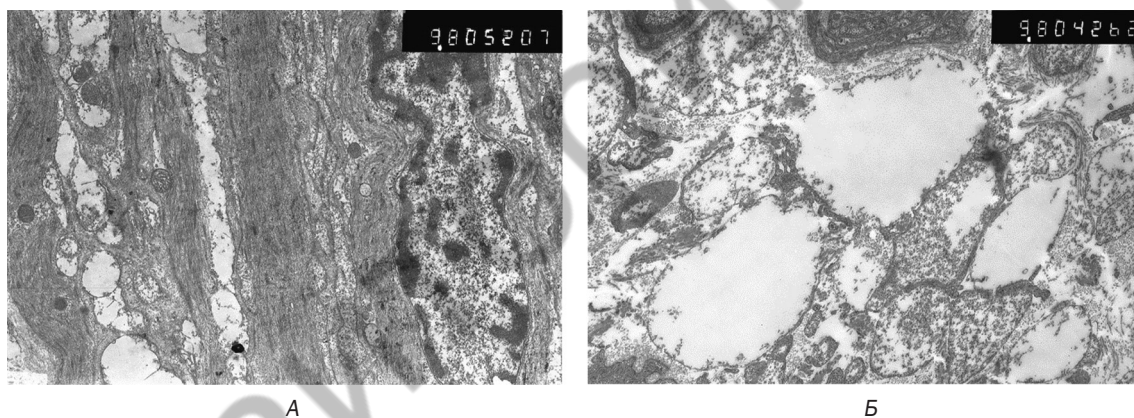


Рисунок 7. Ультраструктурная организация мышечной оболочки толстой кишки в ганглионарной ее части: пациент 2 мес (А), пациент 14 лет (Б). Ув. микроскопа: 9800

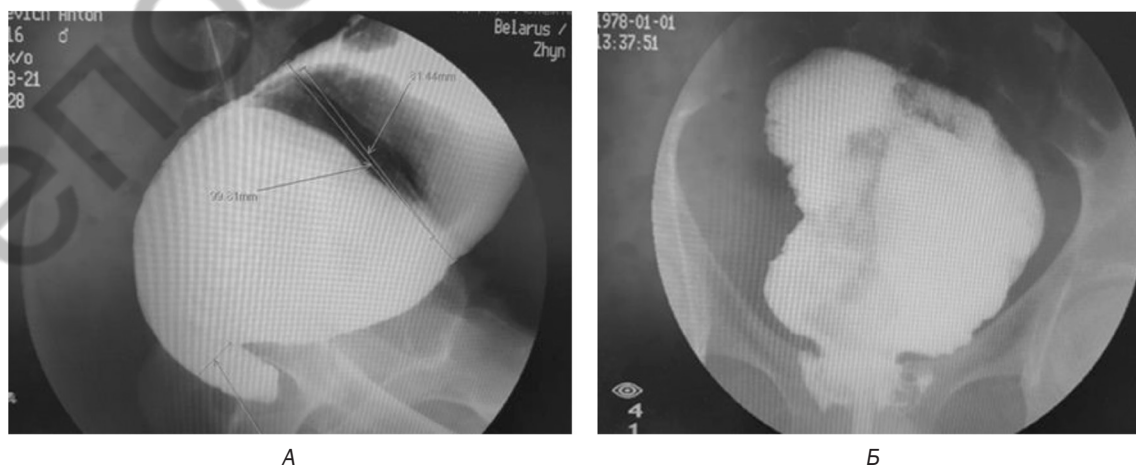
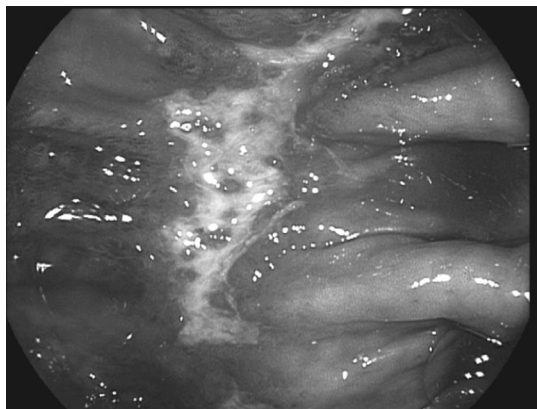
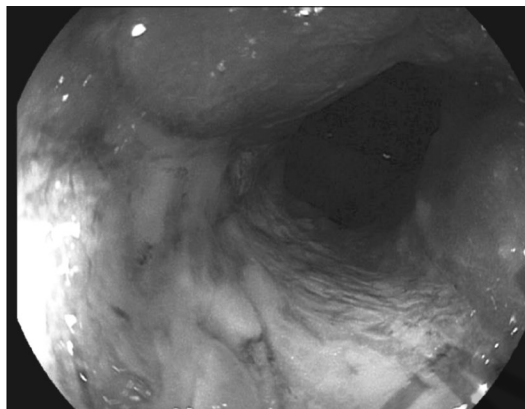


Рисунок 8. Ирригоскопия пациента 16 лет с ректальной формой болезни Гиршпрунга в прямой (Б) и саггитальной проекции (А)



А



Б

Рисунок 9. Эндоскопическая картина НЯК, полученная при фиброколоноскопии пациента 16 лет, возникшего через 14 месяцев после радикального лечения болезни Гиршпрунга (А и Б)

Выводы

1. Вторичные дегенеративные изменения в участках кишки, проксимальнее зоны агангиоза, технические трудности во время операции, связанные с резким расширением толстой кишки выше зоны агангиоза, возникновение хронических воспалительных заболеваний кишки свидетельствуют о необходимости оперативного лечения болезни Гиршпрунга в раннем детском возрасте.

2. Операцию трансанального эндоректального низведения кишки (ТЕПТ) в один этап без превентивной стомы возможно применять у детей старшей возрастной группы. При значительном расширении и гипертрофии участков кишки выше зоны агангиоза целесообразно производить лапароскопическую мобилизацию толстой кишки.

Литература

1. Джорджсон, К., Мюнстерер О., Козлов Ю. А. Болезнь Гиршпрунга–Лапароскопическое эндоректальное низведение // *Детская хирургия им. Ю. Ф. Исакова*. – 2016. – № 20(6). – С. 309–13.
2. Ионов, А. Л., ЩербакOVA О. В. Послеоперационные осложнения в колоректальной хирургии у детей // *Российский вестник детской хирургии, анестезиологии и реаниматологии*. – 2013. – Т. III, № 4. – С. 50–8.
3. Карпунин, О. Ю., Насыбуллин М. Н., Хасанов Э. Р., Бикбов Б. Ш. Клинико-статистические параллели у пациентов различных возрастных групп при болезни Гиршпрунга // *Практическая медицина*. – 2016. – Т. 1, № 4(96). – С. 97–101.
4. Bjornland, K., Pakarinen M. P., Stenstrom P. et al. A Nordic multicenter survey of long-term bowel function after transanal endorectal pull-through in 200 patients with rectosigmoid Hirschsprung disease // *J Pediatr Surg*. – 2017. – Vol. 52(9). – P. 1458–64.
5. Guerra, J., Wayne C., Musambe T., Nasr A. Laparoscopic-assisted transanal pull-through (LATP) versus complete transanal pullthrough (CTP) in the surgical management of Hirschsprung's disease // *J. Pediatr. Surg*. – 2016. – № 5. – P. 770–4.

6. Holschneider, A. M., Puri P., eds. Hirschsprung's Disease and Allied Disorders (ed 3). – New York, NY: Springer, 2008. – 414 p.

7. Nasr, A., Langer J. C. Evolution of the technique in the transanal pull-through for Hirschsprung's disease: effect on outcome // *J Pediatr Surg*. – 2007. – Vol. 42(1). – P. 36–40.

8. Thakkar, H. S., Bassett C., Hsu A., Manuele R., Kufeji D., Richards C. A., Agrawal M., Keshtgar A. S. Functional outcomes in Hirschsprung disease: A single institution's 12-year experience // *J. Pediatr. Surg*. – 2017. – № 2. – P. 277–80.

References

1. Dzhordzhson, K., Myunsterer O., Kozlov Yu. A. Bolezn' Girshprunga–Laparoskopicheskoe endorektal'noe nizvedenie // *Detskaya hirurgiya im. Yu. F. Isakova*. – 2016. – № 20(6). – P. 309–13.

2. Ionov, A. L., Shcherbakova O. V. Posleoperacionnye oslozhneniya v kolorektal'noj hirurgii u detej // *Rossijskij vestnik detskoj hirurgii, anesteziologii i reanimatologii*. – 2013. – Т. III, № 4. – P. 50–8.

3. Karpuhin, O. Yu., Nasybullin M. N., Hasanov E. R., Bikbov B. Sh. Kliniko-statisticheskie paralleli u pacientov razlichnyh vozrastnyh grupp pri bolezni Girshprunga // *Prakticheskaya medicina*. – 2016. – Т. 1, № 4 (96). – P. 97–101.

4. Bjornland, K., Pakarinen M. P., Stenstrom P. et al. A Nordic multicenter survey of long-term bowel function after transanal endorectal pull-through in 200 patients with rectosigmoid Hirschsprung disease // *J Pediatr Surg*. – 2017. – Vol. 52(9). – P. 1458–64.

5. Guerra, J., Wayne C., Musambe T., Nasr A. Laparoscopic-assisted transanal pull-through (LATP) versus complete transanal pullthrough (CTP) in the surgical management of Hirschsprung's disease // *J. Pediatr. Surg*. – 2016. – № 5. – P. 770–4.

6. Holschneider, A. M., Puri P. eds. Hirschsprung's Disease and Allied Disorders (ed 3). – New York, NY: Springer, 2008. – 414 p.

7. Nasr, A., Langer J. C. Evolution of the technique in the transanal pull-through for Hirschsprung's disease: effect on outcome // *J Pediatr Surg*. – 2007. – Vol. 42(1). – P. 36–40.

8. Thakkar, H. S., Bassett C., Hsu A., Manuele R., Kufeji D., Richards C. A., Agrawal M., Keshtgar A. S. Functional outcomes in Hirschsprung disease: A single institution's 12-year experience // *J. Pediatr. Surg*. – 2017. – № 2. – P. 277–80.

Поступила 4.01.2021 г.