

## **Множественные аномалии головного мозга у пациентки с вегетативной дисфункцией**

*ГУ «Республиканский клинический медицинский центр» Управления делами  
Президента Республики Беларусь, Минск*

Представлено наблюдение за пациенткой 44 лет, страдающей проявлениями вегетативной дисфункции со смешанными пароксизмами. При первичной госпитализации в отделение неврологии и проведении МРТ головного мозга выявлены множественные аномалии головного мозга, а именно - арахноидальная киста правой лобной области, киста прозрачной перегородки, стеноз сильвиева водопровода с развитием ненапряженной внутренней гидроцефалии. Анализ приведенного случая показывает, что аномалии строения головного мозга могут длительное время клинически не проявляться, либо протекать под видом невротических и вегетативных расстройств.

Ключевые слова: аномалии строения головного мозга, киста прозрачной перегородки, стеноз сильвиева водопровода, ненапряженная гидроцефалия, дизрафический статус.

Врожденные аномалии мозга - необратимые структурные дефекты, возникшие в результате нарушения нормального пре- и постнатального развития.

Возможными их причинами могут быть генетические дефекты, внутриутробная инфекция, лекарственное воздействие на плод, воздействие ионизирующего излучения на ранних стадиях беременности, диабет, алкоголизм и др. Чаще они приводят к смерти в перинатальном периоде, либо к различным формам олигофрении, однако иногда могут длительно не проявляться видимой неврологической симптоматикой.[1-4].

Описываемые в данной работе аномалии - явление достаточно редкое. Объемные образования прозрачной перегородки проявляются одноименным синдромом, имеющим 3 клинических варианта: 1) внутрижелудочковый, при котором очаг локализуется на уровне отверстий Монро и проявляется гипертензионно - гидроцефальным синдромом с типичной «венрикулярной» окраской (приступообразность, интермиттирующее течение) приступов головной боли; 2) лобно- каллезный, отличающийся сочетанием окклюзионного синдрома с симптомами поражения лобных долей и передних отделов мозолистого тела- наличием психических расстройств с преобладанием нарушений внимания, активной памяти, мышления и поведения и 3) орально- стволовой, где ведут стато- кинетические и координаторные нарушения и нарушение функций 3- 8 пар черепных нервов. [3,4].

Арахноидальные кисты представляют собой заполненные жидкостью полости, возникающие при дупликации арахноидальной мембраны или между ней и мягкой мозговой оболочкой. Они могут сообщаться или не сообщаться с субарахноидальным пространством. Локализация на конвексе составляет около 5 % , гораздо чаще - сильвиева щель (50%) и мостомозжечковый угол (10%).

Размеры кист могут быть самыми различными, но даже огромные кисты часто бессимптомны и имеют клинические проявления только в 10-30 % случаев. Если

они обтурируют пути оттока ликвора, может возникать обструктивная гидроцефалия, возможны зрительные нарушения, параличи черепных нервов, припадки и эндокринные расстройства. Лечение назначается только при наличии выраженной неврологической симптоматики.[1].

Окклюзионная нормотензивная внутренняя гидроцефалия при наличии обтурации на уровне сильвиева водопровода приводит к расширению обоих боковых и 3-го желудочков.

В приводимом клиническом наблюдении выявлено редкое сочетание трех подобных аномалий головного мозга, что может представлять интерес для врачей- неврологов.

Пациентка Б. была госпитализирована в отделение неврологии с жалобами на периодически возникающие ноющие головные боли, плохой сон, приступы затрудненного дыхания и сердцебиения, возникающие в общественном транспорте. Болеет около трех лет, наблюдалась и обследовалась терапевтом, кардиологом, неврологом поликлиники. Перинатальный анамнез не отягощен, с детства росла и развивалась нормально, окончила среднюю школу и получила высшее образование. Из перенесенных заболеваний отмечала редкие простудные, нейрциркуляторная дистония, эндемический эутиреоидный диффузный зоб (наблюдалась эндокринологом, но с диспансерного учета на момент госпитализации снята).

Проведенные в стационаре рутинные исследования крови, мочи, ЭКГ, гормонов щитовидной железы отклонений от нормы не выявили. При суточном мониторинговании АД отмечена его повышенная вариабельность с очевидной тенденцией к гипертензии.

Неврологический статус: в сознании, контактна, адекватна, астенична, снижен общий эмоциональный фон. Череп правильной формы, лицо симметрично, нистагма нет, глотание и фонация не нарушены, определена миопия слабой степени обоих глаз, но глазное дно не изменено. Сила и тонус мышц достаточные, сухожильно-периостальные рефлексы диффузно оживлены, патологических нет, менингеальных знаков нет. Вегетативная дисфункция проявлялась гипергидрозом ладоней, стоп и подмышечных впадин, стойким белым дермографизмом, а так же смешанными вагоинсулярными и симпатoadреналовыми пароксизмами средней частоты, выраженным тремором век, кончиков пальцев при выполнении координаторных проб и легким пошатыванием в позе Ромберга. Нарушений чувствительности не отмечено. АД 145/85 мм.рт.ст., пульс 81мин.

С целью уточнения характера патологии и верификации диагноза пациентке выполнено МРТ исследование головного мозга.

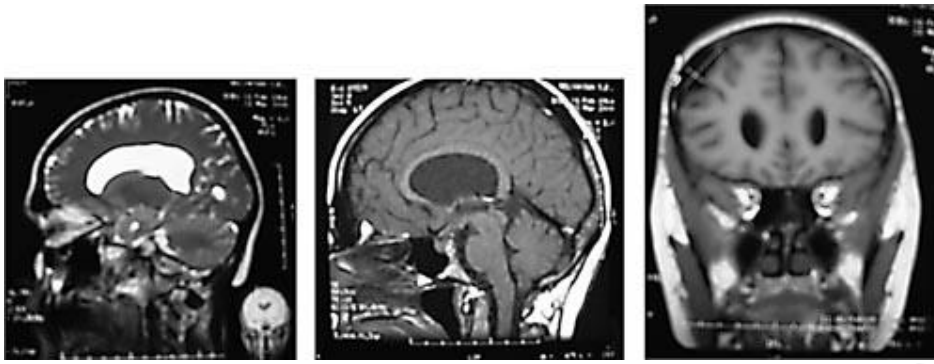


Рис.1 Рис.2 Рис.3

Приводим его результаты (на рисунках 1,2,3)- межполушарная щель расположена по средней линии. Мозг и мозжечок с неизменным кортикальным рисунком. Желудочки мозга: третий сужен в дистальном отделе, боковые дилатированы, без изменений в перивентрикулярном веществе головного мозга, признаков повышения внутричерепного давления. Листки прозрачной перегородки дугообразно расщеплены с максимальным их расхождением до 14 мм.

В латеро-дорзальных отделах правой лобной области выявлено ограниченное линзовидное скопление ликвора, размерами 13 x 27 x 32 мм, с выраженным истончением «костного ложа». Кора и белое вещество головного мозга нормально развиты, без изменений интенсивности сигнала в стандартных последовательностях. Изменений в базальных ганглиях, внутренних капсулах, мозолистом теле и зрительных буграх не обнаружено. Ствол мозга и мозжечок - без отклонений в своих сигнальных характеристиках. Турецкое седло и гипофиз нормальные, параселлярные структуры - без особенностей. Зоны мосто-мозжечковых углов выглядят нормальными с обеих сторон, внутренние слуховые проходы обычной ширины, симметричны. Параназальные синусы и ячейки сосцевидных отростков височных костей обычного развития и пневматизации. Глазницы без структурных изменений.

Заключение: МР- признаки множественных аномалий развития головного мозга: арахноидальная киста правой лобной области, киста прозрачной перегородки, стеноз силвиева водопровода с развитием ненапряженной внутренней гидроцефалии.

Следует отметить, что у пациентки при проведении ультразвуковых исследований прослеживается склонность к кистообразованию: небольшая киста правой почки (до 12 мм. в диаметре) и кисты молочных желез (24 x 10 мм. слева и до 4-8 мм. справа).

УЗИ сердца выявило «порхающие» хорды митрального клапана без пролабирования створок и нарушения гемодинамики.

Проведенное в течении 10 дней комплексное лечение, включающее массаж, водные процедуры, рациональную психотерапию, курс вегетолитиков, вета-блокаторов и церебропротекторных препаратов позволило улучшить состояние пациентки и «сгладить» течение вегетативных пароксизмов. Она сохранила трудоспособность, выписана из отделения в удовлетворительном состоянии. В контексте данной работы уместно вспомнить и другие врожденные аномалии головного мозга, обусловленные несмыканием нервной трубки с нарушением

интеграции эктодермального и мезодермального листков: [5].

Анэнцефалия-отсутствие головного мозга, мягких покровов и костей свода черепа. На месте мозгового вещества располагается соединительная ткань с большим количеством кровеносных сосудов и кистозных полостей с единичными нервными клетками и клетками макроглии.

Экзэнцефалия-отсутствие мягких покровов и костей свода черепа, в результате чего большие полушария в виде отдельных узлов, покрытых мягкой мозговой оболочкой, располагаются открыто на основании черепа.

Инионцефалия-отсутствие части или всей затылочной кости с расширением большого затылочного отверстия, смещением большей части головного мозга в область задней черепной ямы и верхний отдел позвоночного канала.

Черепно-мозговые грыжи: менингоцеле-грыжевой мешок представлен твердой мозговой оболочкой и кожей, содержимое- ликвор; менингоэнцефалоцеле- в грыжевой мешок выпячивается тот или иной отдел головного мозга.

Пороки мозолистого тела: агенезия- полное его отсутствие, аплазия и гипоплазия.

Порэнцефалия-появление в веществе конечного мозга полостей различных размеров, имеющих эпиндимальную выстилку и сообщающуюся с вентрикулярной системой.

Прозэнцефалия- конечный мозг разделен продольной бороздой, однако в глубине ее оба полушария связаны пластинкой серого и белого вещества.

Гетеротопии-аномальное смещение нейронов в пределах коры и в белое вещество.

Макро-, микро-, пахигирия- изменение размеров, количества и формы мозговых извилин.

Микроцефалия-уменьшение в массе и размерах мозгового вещества более чем на 25% и окружности головы на 5 см.

Макроцефалия (мегалоцефалия)-увеличение массы и размеров головного мозга более чем на 2 стандартных отклонений, которое сопровождается нарушением расположения и размеров извилин, изменениями цитоархитектоники коры и гетеротопиями нейронов в белое вещество, а так же часто встречающиеся аномалии мозжечка и ликворных путей.

Наряду с аномалиями развития мозга и оболочек нередко встречаются и аномалии артерий и вен, обеспечивающих мозговую кровоток. Выделяют гипоплазию, аплазию, аневризмы, ангиодисплазию, фибромускулярную дисплазию, идиопатическую извитость (кинкинг), экстравазальную компрессию и сосудистые мальформации. Описаны десятки вариантов отхождения ветвей наружной и внутренней сонных артерий, глазничной артерии, артерий Виллизиева круга, среднемозговой, позвоночной артерий и артерий мозжечка.[6,8].

В большинстве случаев эти аномалии не сопровождаются выраженными клиническими проявлениями из-за обширных анастомозов сосудов и мощных компенсаторных возможностей самого мозга. Но мешотчатые аневризмы, в частности, могут являться причиной спонтанного субарахноидального кровоизлияния либо провоцировать возникновение эпилептических приступов. Доказано так же, что места нетипичного отхождения артерий и патологической извитости

чаще поражаются атеросклеротическими бляшками и тромбами, приводя к инфарктам мозга; гипоплазия и стенозирование могут приводить к развитию симптомов хронической сосудисто-мозговой недостаточности.

Среди сосудистых мальформаций описаны: [1,6,8].

Артериовенозные мальформации - своеобразный дефект сосудистой системы, который формируется на пятой неделе развития эмбриона и является следствием морфологической перестройки артериальных и венозных сосудов с образованием артериовенозного сосудистого шунта- соустья. В диагностике ведущее место занимает церебральная ангиография и использование современного МР-ангиографического пакета программ. Она позволяет визуализировать не только сосуды самой АВМ, но и определять сопутствующие изменения в окружающем ее мозге- зоны ишемии, атрофию, наличие кровоизлияний.

Кавернозные ангиомы (каверномы) - представляют собой образования дольчатого строения, состоящие из плотно расположенных венозных полостей (каверн). В них часто встречаются тромбы, петрификаты и кровоизлияния.

Наиболее потогномоничным признаком для них, по данным МРТ, является отложение гемосидерина по периферии ангиомы.

Капиллярные телеангиоэктазии - это патологически расширенные капилляры с расположенным между ними мозговым веществом, которые могут так же стать причиной кровоизлияния. При ангиографии плохо контрастируются, а при МРТ имеют вид множественных мелкоочечных образований с гипointенсивным сигналом в стандартных режимах.

Известно, что аномалии развития нервной системы зачастую сочетаются с другими анатомическими аномалиями развития. Поэтому при осмотре пациента важно обращать внимание на стигмы - симптомы своеобразного развития организма. Считают, что в основе их возникновения лежат процессы неверной закладки и замыкания заднего шва. В настоящее время вследствие широкого использования методов нейровизуализации ценность обнаружения дизрафических стигм, безусловно, снижается. Тем не менее, их выявление у пациента расширяет горизонт клинического мышления врача. При диагностике дизрафического статуса велика возможность выявления и аномалий развития головного мозга.

Выделяют следующие дизрафические стигмы: [6,7].

Костно-суставная система- гипермобильность суставов, подвывихи тазобедренного сустава, высокий рост с удлинением верхней части тела, *rectus excavatum* (грудь сапожника), уменьшение грудного кифоза, сколиоз, высокий свод стопы (стопы Фридрейха), синдактилия и шестипалость, радиальное строение ладоней (при рукопожатии основное силовое воздействие осуществляется радиальной частью кисти), смещение медиальной лодыжки кнутри с формированием плоскостопия, варусная деформация суставов, искривление пальцев, арахнодактилия, «когтистая лапа» и «обезьянья лапа», долихостеномелия, *rectus carinatum* (куриная грудь), эрозия люмбосакрального отдела позвоночного столба вследствие эктазии твердой оболочки спинного мозга, высокое (готическое) небо с тесным положением зубов, асимметрия лицевого черепа, гипоплазия неба, долихоцефалия, ретрогнатия, патологический

прикус, энофтальм, антимонолоидный разрез глаз.

Органы зрения- миопия, асимметрия глазных щелей, легкое физиологическое птозирование, аномалия кривизны роговицы, гипоплазия радужки и цилиарной мышцы, увеличение аксиального размера глазного яблока, отслоение сетчатки, дислокация хрусталика.

Сердечно-сосудистая система- пролапс митрального клапана, эндокардит, нарушение ритма, дилатация фиброзного кольца митрального клапана, митральная регургитация, пролапс трехстворчатого клапана, аортальная регургитация, расслоение аорты, дилатация корня аорты.

Респираторная система- апикальные буллы, спонтанный пневмоторакс.

Кожа- атрофические стрии, сросшиеся мочки ушей, сросшиеся брови, вертикальная складка между бровями, низкая линия оволосения лба, рецидивирующие ущемленные и паховые грыжи.

Центральная нервная система- расстройство внимания, гиперактивность, вербальные расстройства, эктазия твердой мозговой оболочки, переднее тазовое менингоцеле.

Выявление трех и более стигм у одного пациента позволяет диагностировать дизрафический статус. Он часто сочетается с вегетативной дисфункцией, которая, при отсутствии других явных этиологических факторов, считается конституциональной. [1,3]. У нашей пациентки не было выявлено ни одной очевидной дизрафической стигмы при наличии трех вариантов аномалии развития мозга, что, безусловно, является особенностью случая. Ведущим клиническим синдромом прослеживался синдром вегетативной дисфункции, который проявлялся эмоциональной и вегетативной лабильностью, неустойчивостью и повышенной вариабельностью артериального давления, стойким белым дермографизмом, гипергидрозом ладоней, стоп, подмышечных впадин, легким тремором век, пальцев, диффузным оживлением сухожильных рефлексов.

С высокой долей вероятности к дизрафии можно так же отнести те изменения, которые были выявлены в строении внутренних органов нашей пациентки - кисты почек и молочных желез, «порхающие» хорды митрального клапана без гемодинамически значимых нарушений.

Таким образом, представленное клиническое наблюдение подчеркивает сложность диагностики врожденных аномалий головного мозга, особенно если они не проявляются очаговой неврологической симптоматикой и маскируются вегетативными или невротоподобными расстройствами и необходимость тщательного инструментального обследования подобных пациентов.

Литература

1. Яхно, Н. Н. Болезни нервной системы: руководство для врачей. М., 2005. Т. 2. С. 14, 17. Т. 1. С. 42-44.
2. Горбач, И. Н. Критерии диагностики в невропатологии: синдроматика. Минск, 1995. С. 101-104.
3. Мельничук, П. В. Болезни нервной системы: руководство для врачей. М., 1982. С. 89-99.
4. Самойлов, В. И. Синдромологическая диагностика заболеваний нервной системы. СПб., 1997. Т. 1. С. 42-46.

5. Недзведзь, М. К. Врожденные пороки развития центральной нервной системы. Минск, 1997. С. 101-110.
6. Покровский, А. В. Клиническая ангиология. М., 2004. Т. 1. С. 550-552, 69-70.
7. Шамбуров, Д. А. Сирингомиелия. М., 1961. С. 66-67.
8. Кунцевич, Г. И. Ультразвуковые методы исследования ветвей дуги аорты. Минск, 2006. С. 14-22.

Репозиторий БГМУ