

МИНИСТЕРСТВО ЗДРАВООХРАНЕНИЯ РЕСПУБЛИКИ БЕЛАРУСЬ
БЕЛОРУССКИЙ ГОСУДАРСТВЕННЫЙ МЕДИЦИНСКИЙ УНИВЕРСИТЕТ
КАФЕДРА ЧЕЛЮСТНО-ЛИЦЕВОЙ ХИРУРГИИ

Л. И. ТЕСЕВИЧ, Ф. А. ГОРБАЧЕВ

**ПЛАСТИЧЕСКОЕ ВОЗМЕЩЕНИЕ ДЕФЕКТОВ
И ДЕФОРМАЦИЙ ЧЕЛЮСТНО-ЛИЦЕВОЙ
ОБЛАСТИ МЕСТНЫМИ ТКАНЯМИ**

Учебно-методическое пособие



Минск БГМУ 2012

УДК 616.716.8-007.24-089.844(075.8)
ББК 56.6 я73
Т36

Рекомендовано Научно-методическим советом университета в качестве учебно-методического пособия 28.03.2012 г., протокол № 6

Рецензенты: проф. зав. каф. челюстно-лицевой хирургии Белорусской медицинской академии последипломного образования А. С. Артюшкевич; проф. каф. неотложной хирургии Белорусской медицинской академии последипломного образования В. Н. Подгайский

Тесевич, Л. И.

Т36 Пластическое возмещение дефектов и деформаций челюстно-лицевой области местными тканями : учеб.-метод. пособие / Л. И. Тесевич, Ф. А. Горбачев. – Минск : БГМУ, 2012. – 32 с.

ISBN 978-985-528-590-9.

Содержит информацию о преимуществах и недостатках, оперативно-технических принципах и особенностях пластических оперативных вмешательств по устранению дефектов и деформаций челюстно-лицевой области с использованием местных тканей.

Предназначено для студентов 5-го курса стоматологического и лечебного факультетов, врачей-интернов, клинических ординаторов.

УДК 616.716.8-007.24-089.844(075.8)

ББК 56.6 я73

Учебное издание

Тесевич Леонид Иванович
Горбачев Федор Александрович

ПЛАСТИЧЕСКОЕ ВОЗМЕЩЕНИЕ ДЕФЕКТОВ И ДЕФОРМАЦИЙ ЧЕЛЮСТНО-ЛИЦЕВОЙ ОБЛАСТИ МЕСТНЫМИ ТКАНЯМИ

Учебно-методическое пособие

Ответственный за выпуск А. В. Глинник

Редактор О. В. Лавникович

Компьютерная верстка А. В. Янушкевич

Подписано в печать 29.03.12. Формат 60×84/16. Бумага писчая «Zoom».

Печать ризографическая. Гарнитура «Times».

Усл. печ. л. 1,86. Уч.-изд. л. 1,5. Тираж 99 экз. Заказ 312.

Издатель и полиграфическое исполнение:

учреждение образования «Белорусский государственный медицинский университет».

ЛИ № 02330/0494330 от 16.03.2009.

ЛП № 02330/0150484 от 25.02.2009.

Ул. Ленинградская, 6, 220006, Минск.

ISBN 978-985-528-590-9

© Оформление. Белорусский государственный
медицинский университет, 2012

МОТИВАЦИОННАЯ ХАРАКТЕРИСТИКА ТЕМЫ

Общее время занятия: 315 минут.

Пластика местными тканями является одним из наиболее распространенных видов пластических операций в восстановительной хирургии челюстно-лицевой области и шеи. При выполнении даже незначительных по объему хирургических вмешательств в полости рта, на лице и шее в амбулаторных условиях или в специализированных стационарах челюстно-лицевым хирургам нередко приходится применять оперативно-технические приемы и принципы пластики местными тканями, в т. ч. и при оказании помощи пациентам с травматическими повреждениями мягких тканей. Знание клинической диагностики, методов обследования пациентов позволит будущему врачу объективно оценить особенности дефекта или деформации лица или шеи, предложить оптимальный вариант их пластического устранения с использованием местных тканей. Знание основных оперативно-технических приемов и принципов местно-пластических операций позволит студентам применять их в своей последующей практической работе для достижения лучших функциональных и эстетических результатов восстановительного хирургического лечения пациентов с такой патологией.

Цель занятия: изучить основные аспекты пластики местными тканями при проведении восстановительных операций в челюстно-лицевой области и на шее.

Задачи занятия:

1. Научиться правильно проводить анализ дефекта или деформации лица и шеи, сопоставляя полученную клиническую симптоматику с данными дополнительных и специальных методов обследования, для определения показаний и противопоказаний к пластике местными тканями у пациентов с дефектами и деформациями челюстно-лицевой области и шеи.

2. Рассмотреть основные оперативно-технические принципы и приемы восстановительной хирургии челюстно-лицевой области с использованием местных тканей.

3. Ознакомиться с основными вариантами пластики местными тканями, применяемыми при устранении дефектов и деформаций челюстно-лицевой области и шеи.

4. Научиться планировать предоперационную подготовку пациентов с дефектами и деформациями челюстно-лицевой области и шеи и реабилитационные мероприятия после операций с использованием местных тканей.

Требования к исходному уровню знаний. Для полного освоения темы необходимо повторить материал:

– из анатомии человека: топографо-анатомическое и гистологическое строение мягких тканей челюстно-лицевой области и шеи, особенности кровоснабжения и иннервации тканей челюстно-лицевой области и шеи;

– челюстно-лицевой хирургии: обследование больного с челюстно-лицевой патологией;

– нормальной физиологии: особенности репаративно-регенеративных механизмов заживления ран.

Контрольные вопросы из смежных дисциплин:

1. Назовите особенности гистологического строения кожных покровов лица и слизистой оболочки полости рта.

2. Перечислите основные анатомические структуры кровоснабжения и иннервации челюстно-лицевой области и шеи.

3. Приведите методы объективного обследования, которые используются для диагностики дефектов и деформаций лица и шеи.

4. Назовите основные дополнительные методы обследования для диагностики дефектов и деформаций лица и шеи.

5. Укажите основные специальные методы обследования для диагностики дефектов и деформаций лица и шеи.

6. Перечислите физиологические особенности, которые влияют на репаративно-регенеративный потенциал тканей челюстно-лицевой области и шеи.

Контрольные вопросы по теме занятия:

1. Что является показаниями к проведению местно-пластических операций в челюстно-лицевой области?

2. Что является отличительной особенностью техники проведения местно-пластических операций?

3. Перечислите преимущества местно-пластических операций перед другими группами оперативных вмешательств, используемых в пластической хирургии.

4. Назовите оперативно-технические принципы, которые являются общими для всех групп пластических операций, в том числе и для пластики местными тканями.

5. Перечислите основные оперативно-технические приемы, наиболее часто используемые при проведении местно-пластических операций в челюстно-лицевой области.

6. Укажите основные группы вариантов местно-пластических операций с учетом оперативно-технических особенностей.

7. На чем основано предоперационное планирование с целью выбора адекватного метода местно-пластической операции в челюстно-лицевой хирургии?

8. Когда образуются «стоящие» и «лежащие конусы» при проведении местно-пластических операций?

9. Какие оперативно-технические действия можно осуществлять для устранения «стоящего конуса» или уменьшения его выраженности?

10. Какие оперативно-технические приемы используются для мобилизации мягких тканей при проведении местно-пластических операций?

11. Что лежит в основе приемов местно-пластических операций, предложенных Ю. К. Шимановским в 1865 г.?

12. В чем сущность методов местной пластики по устранению дефектов и деформаций мягких тканей встречными треугольными лоскутами?

13. Как проводится математический расчет прироста и убыли тканей при проведении местной пластики встречными треугольными лоскутами?

14. В чем сущность методик местно-пластических операций в челюстно-лицевой области с использованием ротационных лоскутов?

15. В чем сущность методик местно-пластических операций в челюстно-лицевой области с использованием скользящих лоскутов?

16. Для чего используются опрокидывающиеся лоскуты при проведении местно-пластических операций в челюстно-лицевой области?

МЕСТНО-ПЛАСТИЧЕСКИЕ ОПЕРАЦИИ: ОБЩАЯ ХАРАКТЕРИСТИКА И ОСОБЕННОСТИ ПРОВЕДЕНИЯ

В пластической восстановительной, реконструктивной и эстетической хирургии лица и шеи для устранения врожденных и приобретенных дефектов и деформаций челюстно-лицевой области широкое распространение получили методы местно-пластических операций.

Показанием к их применению является необходимость устранения малых или относительно небольших по размеру дефектов и деформаций мягких тканей лица и шеи. С этой целью можно использовать ткани, непосредственно прилежащие к области дефекта или деформации.

Отличительной особенностью техники проведения местно-пластических операций является то, что массив мягких тканей, используемый в качестве пластического материала, обязательно имеет общую границу непосредственного соприкосновения с каким-либо участком (пусть даже и небольшой протяженности) контура устраняемого дефекта или деформации.

Общепринятой классификации методов местной пластики на данный момент не существует, что связано с различной интерпретацией пластическими хирургами особенностей пространственного перемещения тканей по отношению к дефекту. Однако к **вариантам местно-пластических операций** можно отнести: устранение геометрически малых дефектов тканей по Шимановскому; пластику встречными треугольными лоскутами; использование опрокидывающихся, скользящих лоскутов, некоторых вариантов ротационных лоскутов и др.

Преимущества местно-пластических операций перед другими группами оперативных вмешательств, используемых в пластической хирургии, заключаются в следующем:

– использовании для местной пластики тканей, однородных по строению, цвету, консистенции, со схожими функциональными свойствами

ми (т. е. обладающих наибольшей органотипичностью к тканям воссоздаваемой области);

- сохранении иннервации, достаточного кровоснабжения и тонуса тканей, используемых для устранения дефектов;
- возможности хирургического устранения дефекта или деформации в один этап.

Совокупность большинства методик местно-пластических операций в челюстно-лицевой области основывается на **общих для всех групп пластических операций оперативно-технических принципах**, соблюдение которых имеет существенное значение для достижения хороших функционально-эстетических результатов пластики. Данные принципы включают:

1. Строгое соблюдение правил асептики и антисептики на всех этапах хирургического вмешательства.
2. Адекватное обезболивание и применение по показаниям метода гидропрепарирования тканей в зоне оперативного вмешательства.
3. Тщательный гемостаз в ходе операции с адекватным восполнением массивных кровопотерь в организме пациента.
4. Бережное отношение к сшиваемым, перемещаемым тканям, а также к тканям воспринимающего ложа.
5. Равномерное и послойное сближение тканей.
6. Соприкосновение краев перемещаемых тканей без значительного натяжения (идеально в состоянии реинформации, т. е. физиологического натяжения) во избежание нарушения в них крово- и лимфообращения.
7. Завязывание узлов шовного материала в мягких тканях без применения чрезмерной силы во избежание нежелательного сдавления тканей лигатурой.

С учетом этих принципов при проведении местно-пластических операций в челюстно-лицевой области наиболее часто используются следующие **основные оперативно-технические приемы**:

1. Мобилизация тканей и сближение или разведение краев раны с раскрыванием или закрыванием углов.
2. Рассечение тканей с последующим перемещением после мобилизации краев раны по отношению друг к другу.
3. Рассечение тканей с последующим боковым смещением или выдвижением (скольжением) их после мобилизации.
4. Рассечение тканей с последующим их перераспределением после мобилизации встречным обменом треугольными лоскутами.
5. Рассечение тканей с последующей их ротацией или перемещением после мобилизации в виде лоскута в область дефекта или деформации.

Классифицировать и точно подразделить виды пластики местными тканями с учетом всех их особенностей достаточно трудно (т. к. каждая такая классификация достаточно субъективна). Но с учетом оперативно-

технических особенностей все варианты местно-пластических операций условно можно объединить в **несколько основных групп**:

1. Устранение дефектов мягких тканей за счет простого сближения их мобилизованных краев.

2. Устранение дефектов мягких тканей за счет сближения краев раны, мобилизованных путем проведения дополнительных разрезов.

3. Устранение дефектов мягких тканей за счет взаимного перемещения встречных треугольных лоскутов (Z-пластика).

4. Устранение дефектов мягких тканей ротационными, скользящими, опрокидывающимися лоскутами и др.

С целью выбора адекватного метода местно-пластической операции необходимо проводить тщательное **предоперационное планирование**, которое **основано** на следующем:

– анализе вида дефекта или деформации челюстно-лицевой области (сквозной или несквозной); его характера и происхождения (врожденный или приобретенный: посттравматический, послеопухолевый, после воспалительного процесса); формы; размера (как по плоскости, так и в глубину) с точностью до миллиметра по основным направлениям; локализации (в т. ч. и по отношению к направлению максимального растяжения кожи, линиям Лангера (т. е. линиям наибольшей расслабленности кожи) и естественных складок, а также к анатомическим образованиям челюстно-лицевой области);

– анализе состояния тканей, непосредственно прилежащих к области дефекта или деформации, с оценкой их консистенции, подвижности, цвета; наличия или отсутствия рубцовых изменений, воспалительных процессов в них; роста волос; органотипичности воссоздаваемому участку тканей с учетом особенностей их кровоснабжения и иннервации;

– оценке общего состояния пациента с определением оптимальных сроков оперативного вмешательства, необходимого объема предоперационного обследования и подготовки с учетом выявленных общесоматических заболеваний;

– выборе адекватного анестезиологического пособия во время операции; вида и способа послеоперационного питания пациента; комплекса послеоперационного реабилитационного функционального и физиотерапевтического лечения;

– необходимости проведения последующих корригирующих операций, улучшающих достигнутые функциональные и эстетические результаты восстановительного лечения.

Качество планирования местно-пластических операций повышается с использованием графического моделирования оперативного вмешательства на стандартных исходных фотограммах пациента, а также с применением современных средств компьютерной графики и видеотехники

(в т. ч. и с использованием реконструкции объемного трехмерного изображения).

При местно-пластических операциях с проведением дополнительных разрезов нужно также учитывать, что при закрытии в ране углов более 60° у их вершины в мягких тканях за счет их сопротивления образуется так называемый «стоящий конус» (выступающий над окружающими тканями), визуальнo нивелирующийся сжатием тканей в пределах до 75° . При закрытии в ране углов более 75° потребуется иссечение «стоящих конусов», т. к. они уже проявляются визуальнo и могут ухудшать эстетический результат пластики (рис. 1, а).

При раскрытии в ране углов более 120° у их вершины в мягких тканях по аналогичному механизму образуется так называемый «лежащий конус» (втянутый под окружающие ткани), который также требует иссечения при раскрытии в ране углов более 135° (рис. 1, б).

Участки избытка кожи с формированием «стоящего конуса» в области концевых отделов краев раны также могут формироваться и при продольном или боковом перемещении (скольжении) мобилизованных тканей.

Для устранения «стоящего конуса» или уменьшения его выраженности можно осуществлять следующие оперативно-технические действия:

1. Формировать контуры дефекта с более острыми углами и/или проводить более длинные разрезы, что обусловит более равномерное распределение тканей в углу раны с нивелировкой выраженности конуса.

2. Проводить дополнительные разрезы в виде треугольника (треугольник Бурова) с иссечением участка кожи в области угла раны со «стоящим конусом» или Г-образный разрез (разрез в виде кочерги по Лимбергу).

3. Планировать возможность проведения варианта Z-пластики в области угла раны со «стоящим конусом».

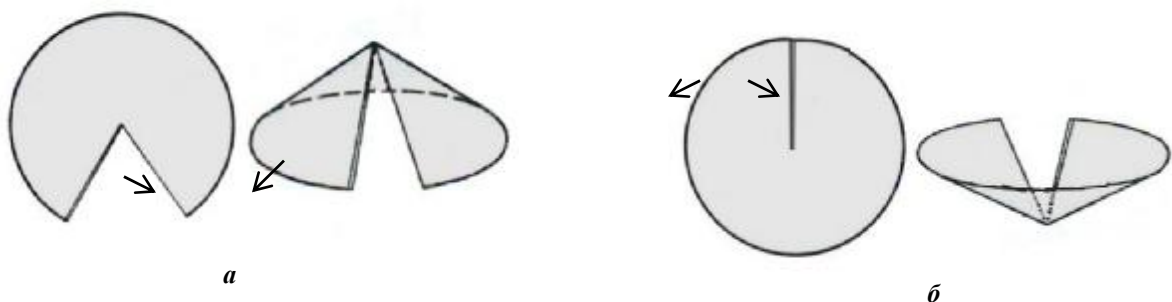


Рис. 1. Схемы формирования конусов:

а — «стоящего» при закрытии угла раны; б — «лежащего» при раскрытии угла раны

Если же предпринятые меры недостаточно эффективны, то целесообразно проводить иссечение выступающих тканей конуса у его основания (рис. 2).

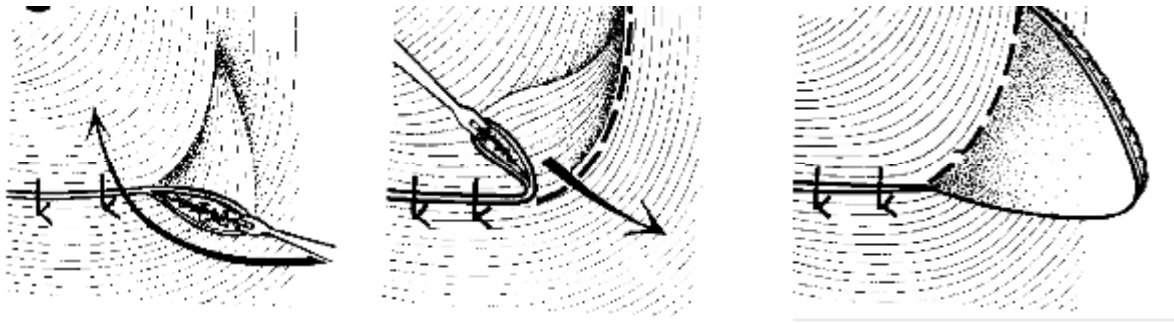


Рис. 2. Схема одного из вариантов иссечения «стоящего конуса», образовавшегося в углу раны

Проведение местно-пластических операций предусматривает **в один этап формирование, мобилизацию и дальнейшее перемещение участков тканей с сохранением их питающего основания**, т. е. в виде **позиционных лоскутов**. Питание позиционного лоскута при данном виде пластики в большинстве случаев осуществляется за счет регионарной поверхностной сети сосудов, проходящих через его основание. Поэтому важным моментом при формировании лоскута из местных тканей является выбор адекватного соотношения его длины к ширине. Оптимальным соотношением, которое обеспечивает сохранение адекватного кровоснабжения в тканях лоскута, большинство авторов считают не более 3 : 1. Но при включении в такой лоскут достаточно крупных артериализирующих сосудов это соотношение в каждом конкретном случае может быть увеличено без ущерба для питания тканей позиционного лоскута.



Рис. 3. Расположение линий Лангера на лице

Особенностью пластических операций в челюстно-лицевой области является то, что, кроме устранения самого дефекта или деформации, стремятся получить хорошие функциональные и эстетические результаты. Одним из **недостатков пластики местными тканями** является необходимость проведения дополнительных разрезов в области дефекта или деформации (наряду с ограниченностью достаточного запаса самого пластического материала), что обуславливает формирование дополнительных послеоперационных рубцов. Поэтому для улучшения эстетического результата местно-пластических операций проводят разрезы таким образом, чтобы направление перемещения и натяжения тканей совпадало с линиями максимального растяжения кожи. В результате этого послеоперационная рана и в дальнейшем рубец будут находиться

по линиям наибольшего расслабления кожи (**линии Лангера**) или по ходу естественных складок кожи лица и шеи (рис. 3). Микроскопические исследования срезов кожи, сделанных вдоль линий Лангера, показывают, что большинство коллагеновых пучков сетчатого слоя дермы располагаются продольно, в то время как в срезах, сделанных поперечно по отношению к линиям Лангера, определяются преимущественно поперечные сечения пучков. Линии расслабления кожи практически соответствуют линиям мимических или физиологических складок на поверхности кожи лица. В местах отсутствия видимых морщин и кожных складок линии Лангера могут быть выявлены путем пальцевого сжатия кожи.

УСТРАНЕНИЕ ДЕФЕКТОВ МЯГКИХ ТКАНЕЙ ЗА СЧЕТ ПРОСТОГО СБЛИЖЕНИЯ ИХ МОБИЛИЗОВАННЫХ КРАЕВ И ПРОВЕДЕНИЯ ДОПОЛНИТЕЛЬНЫХ РАЗРЕЗОВ

Методы основаны на возможности кожи и подлежащих мягких тканей растягиваться из-за присущих им физиологических свойств эластичности. Для придания окружающим дефект местным тканям достаточной подвижности проводят их **мобилизацию**. Для этого выполняют как их **препарирование** на необходимой глубине и плоскости по периметру контура дефекта или деформации (с помощью скальпеля, ножниц или зажима Москито), начиная от краев раны, так и **проведение дополнительных послабляющих или формирующих разрезов**. Проведение дополнительных послабляющих разрезов или формирование с их помощью особой формы контуров устранимого дефекта приводит к увеличению подвижности и степени смещения мобилизованного массива тканей, что значительно облегчает сближение краев раны дефекта.

Большой вклад в разработку методов местно-пластических операций в челюстно-лицевой области при устранении дефектов мягких тканей внес отечественный хирург **Ю. К. Шимановский**. После обучения в Германии и работы в университетах Хельсинки и Киева в своем научном труде «Операции на поверхности человеческого тела» (Киев, 1865) он обобщил опыт предшествующих поколений хирургов, сформулировал основные подходы в пластической хирургии, систематизировал ее методы на то время. В **основу предложенных им приемов местно-пластических операций** Ю. К. Шимановский положил принцип придания контурам дефекта или деформации мягких тканей вида простых геометрических фигур (четырёхугольник, треугольник, эллипс и др.) с применением простых схем их устранения как за счет простого сближения их мобилизованных краев, так и за счет сближения краев раны, мобилизованных путем проведения дополнительных разрезов (рис. 4, 5). В последующем на основе схем Ю. К. Шимановского многие хирурги предложили свои оригинальные схемы местно-пластических операций (рис. 6).

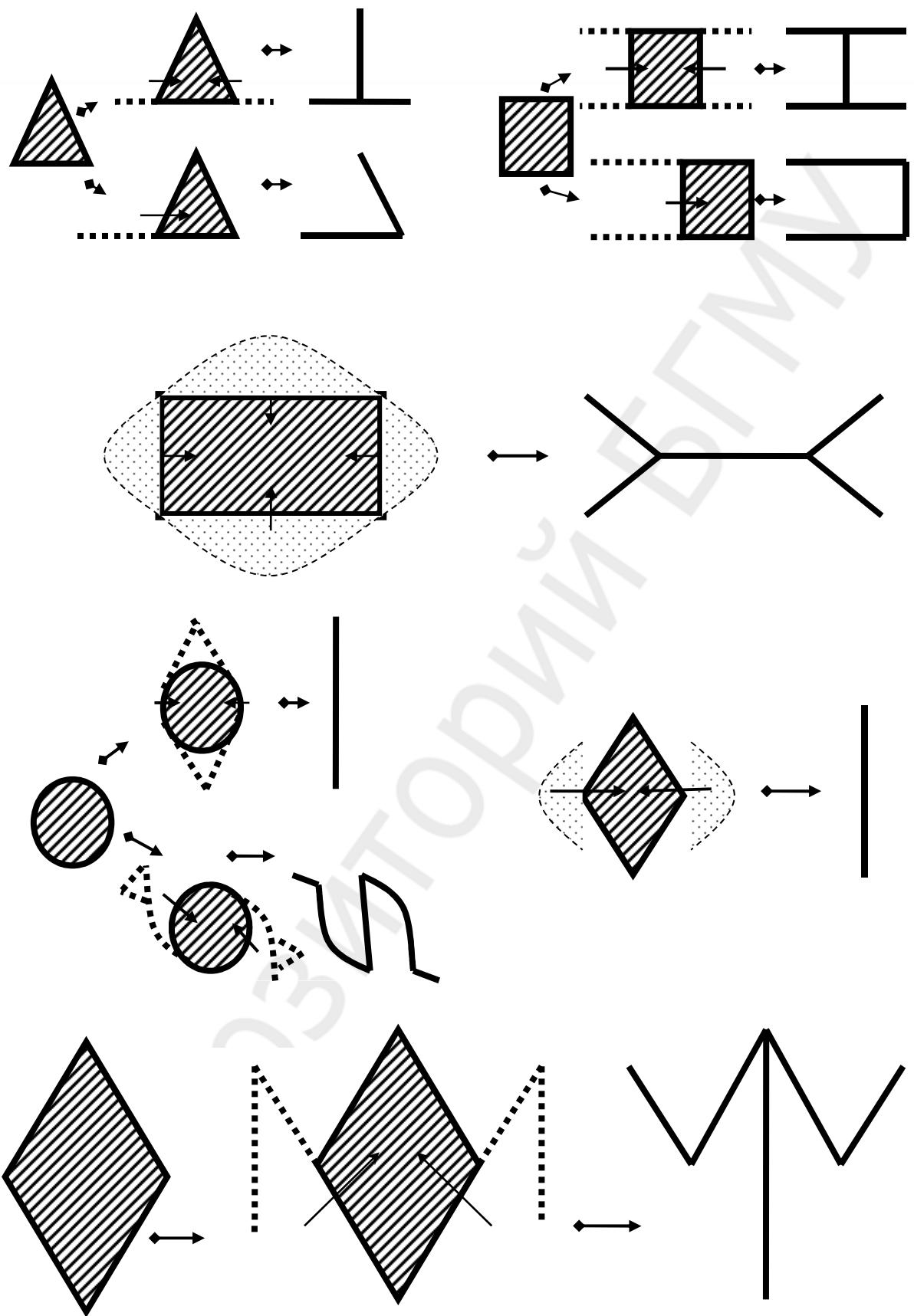


Рис. 4. Схемы некоторых вариантов устранения дефектов, имеющих форму простых геометрических фигур

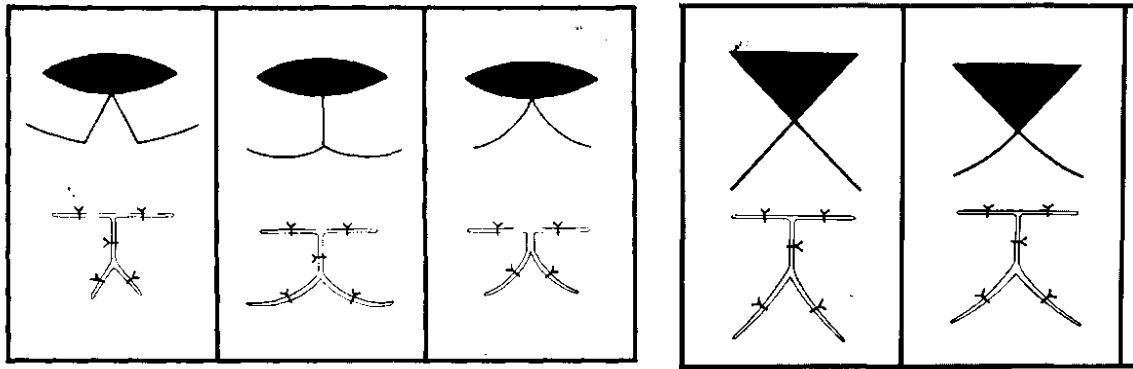


Рис. 5. Схемы некоторых вариантов устранения дефектов по Ю. К. Шимановскому (1865, 1870)

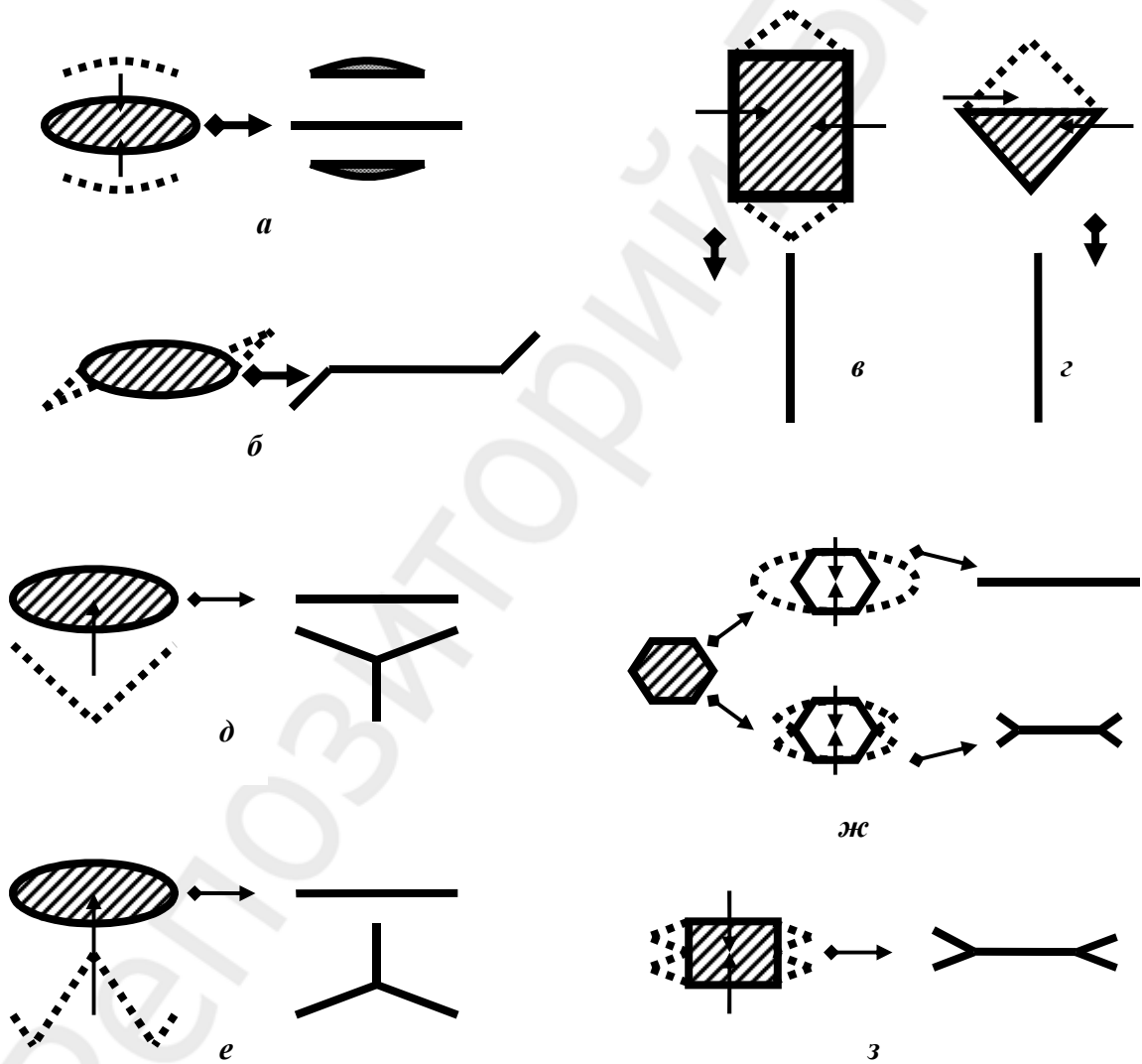


Рис. 6. Схемы вариантов устранения дефектов с использованием дополнительных, ослабляющих разрезов и путем придания дефекту геометрически удобной формы для последующего устранения сближением мобилизованных тканей:
a — по Celsus (1859); *б* — по Dufourmental (1959); *в*, *г* — по Ammon (1848); *д* — V-Y-пластика по Dieffenbach (1882); *е* — по А. А. Лимбергу (1967); *ж* — М-пластика для уменьшения длины послеоперационного линейного рубца; *з* — по Webster (1978)

УСТРАНЕНИЕ ДЕФЕКТОВ МЯГКИХ ТКАНЕЙ ЗА СЧЕТ ВЗАИМНОГО ПЕРЕМЕЩЕНИЯ ВСТРЕЧНЫХ ТРЕУГОЛЬНЫХ ЛОСКУТОВ (Z-ПЛАСТИКА)

В 1856 г. Денонвиллер (Denonvilliers) описал технику пластики за счет взаимного перемещения встречных треугольных лоскутов для устранения эктропиума (выворота) нижней губы. За рубежом данный вид пластики по виду образующегося послеоперационного рубца называют Z-пластикой. В теоретическое обоснование планирования и разработку методов местной пластики по устранению дефектов и деформаций мягких тканей встречными треугольными лоскутами существенный вклад внес отечественный хирург А. А. Лимберг, отразив основные положения и принципы данного вида пластики в своих монографиях «Математические основы местной пластики на поверхности человеческого тела» (1946) и «Планирование местно-пластических операций» (1963).

Данный метод основан на перераспределении, растяжении и сокращении тканей при выкраивании и перемещении встречных треугольных лоскутов. Треугольные лоскуты при этом формируются путем проведения трех разрезов: основного (среднего) и двух боковых (дополнительных), которые производятся от концов основного разреза и располагаются по разные стороны от него, в зависимости от запасов подвижных окружающих тканей. Если боковые разрезы производят под углами одинаковой величины, то такие треугольные лоскуты называются симметричными, если под углами разной величины — несимметричными. В состав таких треугольных лоскутов обычно включают кожу и подкожно-жировую клетчатку, слизистую оболочку с подслизистым слоем. **Как показали математические расчеты** А. А. Лимберга, перемещение сформированных треугольных лоскутов сопровождается приростом тканей в направлении основного среднего разреза и убылью тканей по направлению линии, соединяющей концы боковых дополнительных разрезов (в условной фигуре ромба). **При этом происходит:**

- смена диагоналей;
- закрывание и раскрывание углов ран;
- смена краев ран.

Прирост и убыль тканей при перемещении встречных треугольных лоскутов основаны на разной степени подвижности этих лоскутов. При несимметричных лоскутах наиболее подвижным будет лоскут с более острым углом у вершины, и, соответственно, прирост тканей главным образом произойдет в участке, куда будет перемещено основание этого лоскута с острым углом. При перемещении симметричных треугольных лоскутов происходит равномерный прирост тканей в обе стороны по концам основного среднего разреза. Величина же прироста тканей определяется разностью длины диагонали между концами дополнительных боковых разрезов (т. е. большой диагонали ромба) и длины основного среднего разреза (т. е. малой диагонали ромба).

Основываясь на своих математических расчетах, А. А. Лимберг показал, что прирост тканей в направлении среднего разреза возрастает по мере увеличения углов вершин встречных треугольных лоскутов. Например, если симметричные лоскуты с углами 45° дают прирост в 50 %, то аналогичные лоскуты с углами 60° — до 75 %, а с углами 75° — до 100 % прироста тканей. При несимметричных треугольных лоскутах, например, с углами 45° и 90° , суммарный прирост тканей составит 73 %, причем 18 % — у основания большого лоскута и 55 % — у основания малого треугольного лоскута. Такие расчеты основаны на математическом анализе геометрической фигуры ромбовидной формы (рис. 7).

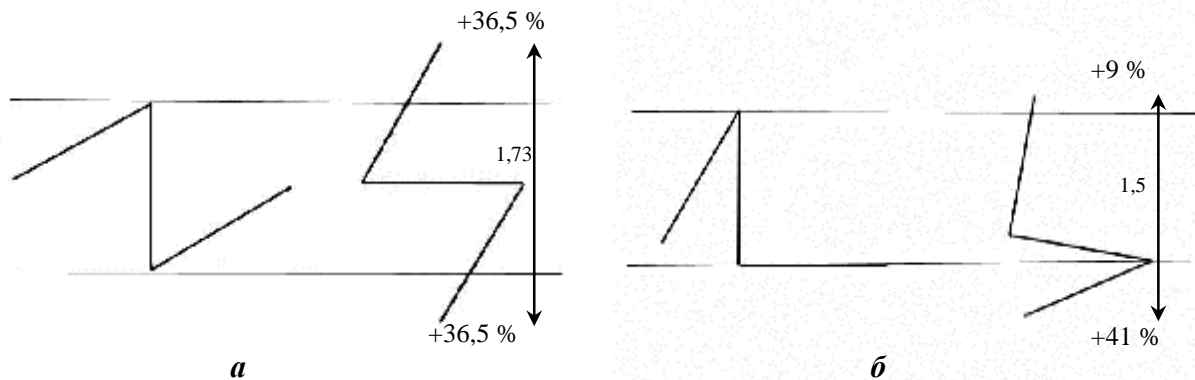


Рис. 7. Примерная схема формирования прироста тканей при некоторых вариантах перемещения встречных треугольных лоскутов:

а — перемещение симметричных лоскутов с углами 60° : коэффициент продольного удлинения — 1,73 (+73 %), прирост с каждой стороны — по 36,5 %; *б* — перемещение несимметричных лоскутов с углами 30° и 90° : коэффициент продольного удлинения — 1,5 (+50 %), прирост со стороны основания малого лоскута — 41 %, со стороны основания

большого лоскута — 9 %

А. А. Лимберг также предложил оригинальную **методику устранения дефектов ромбовидной формы**, которые невозможно закрыть путем простого сближения краев раны после мобилизации. Например, после удаления патологического образования на коже лица формируется первичный дефект тканей в виде ромба с углами 120° и 60° (рис. 8). При такой форме дефекта путем проведения дополнительного разреза от вершины тупого угла в виде треугольника можно сформировать и мобилизовать ромбовидный лоскут с конгруэнтными углами, который смещается в область дефекта и подшивается к его краям, геометрически полностью восполняя отсутствующие ткани. Рана в области формирования ромбовидного лоскута зашивается путем простого сближения мобилизованных краев тканей. В зависимости от необходимости возможны 4 варианта формирования таких ромбовидных лоскутов по разные стороны дефекта. Выбирая оптимальный вариант, важно правильно сформировать дефект по отношению к расположенным рядом анатомическим образованиям и ли-

ниям Лангера, поскольку после перемещения выкроенного ромбовидного лоскута в область дефекта направление максимального натяжения тканей должно быть перпендикулярно линиям Лангера. Позднее модификации метода Лимберга предложили Дюферменталь и Вебстер.

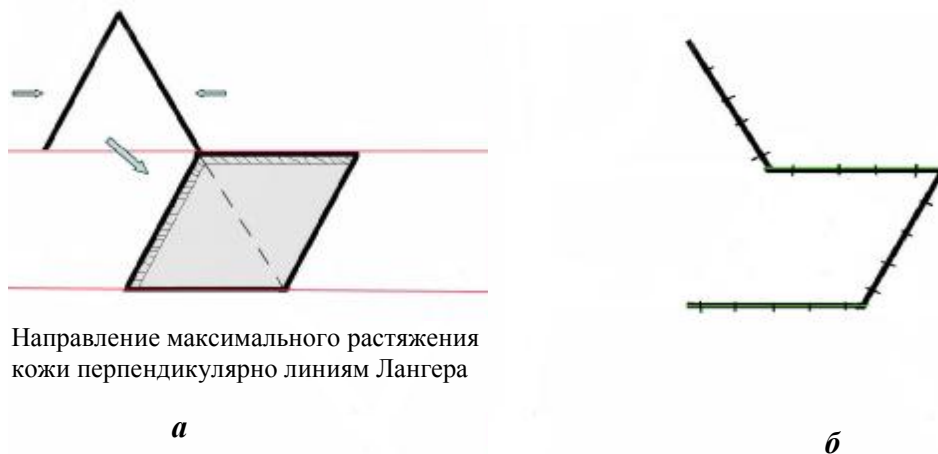

Рис. 8. Схема формирования лоскута по А. А. Лимбергу для устранения дефекта в виде ромба:

а — формирование дефекта в виде ромба и проведение дополнительного разреза по отношению к линиям Лангера; *б* — вид послеоперационной раны после перемещения лоскута

При линейных рубцах большой протяженности не всегда можно достичь хороших результатов с использованием только одной пары встречных треугольных лоскутов. В такой ситуации целесообразно формировать несколько пар встречных треугольных лоскутов меньших размеров, обладающих большей мобильностью.

В последующем на основе принципиальной модели А. А. Лимберга многие хирурги предложили свои оригинальные схемы местно-пластических операций с применением Z-образной пластики встречными треугольными лоскутами (рис. 9–11). На рис. 12 представлен клинический случай Z-пластики для устранения эктропиума нижнего века.

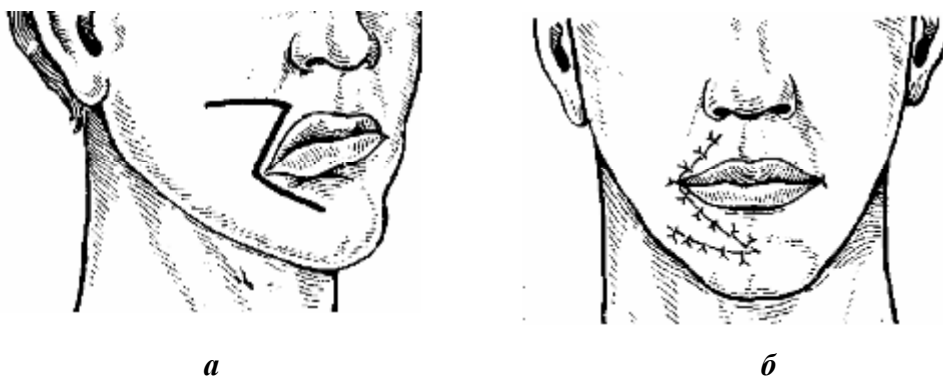

Рис. 9. Схема устранения опущения угла рта по методике обмена встречными треугольными лоскутами:

а — проведение разрезов и формирование кожно-жировых треугольных лоскутов; *б* — взаимоперемещенные и подшитые лоскуты в новом положении

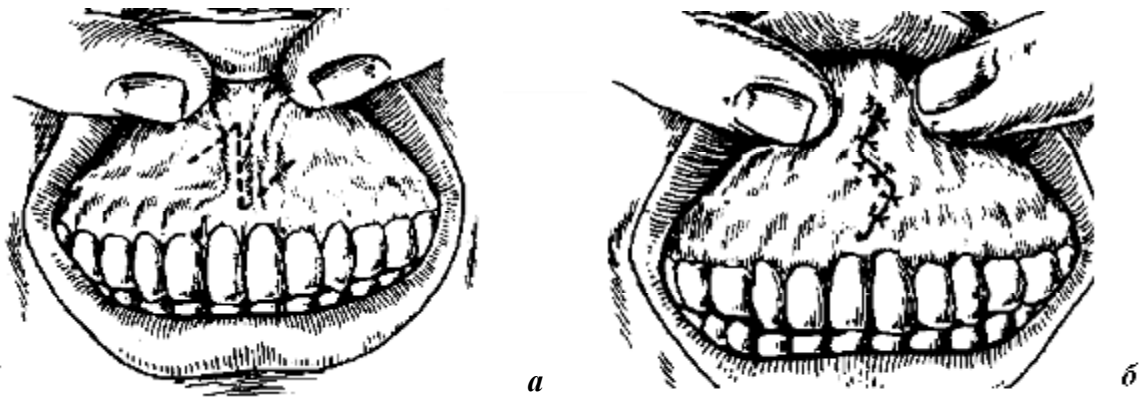


Рис. 10. Схема устранения укороченной уздечки верхней губы по методике обмена встречными треугольными лоскутами:

a — проведение разрезов и формирование слизистых треугольных лоскутов;
б — взаимоперемещенные и подшитые лоскуты в новом положении

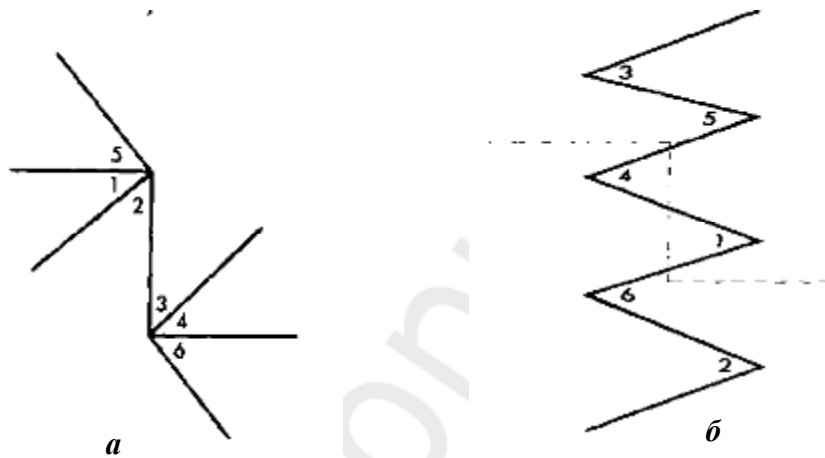


Рис. 11. Возможная схема операции с использованием 3 пар встречных треугольных лоскутов:

a — формирование лоскутов; *б* — вид линии рубца после взаимоперемещения лоскутов

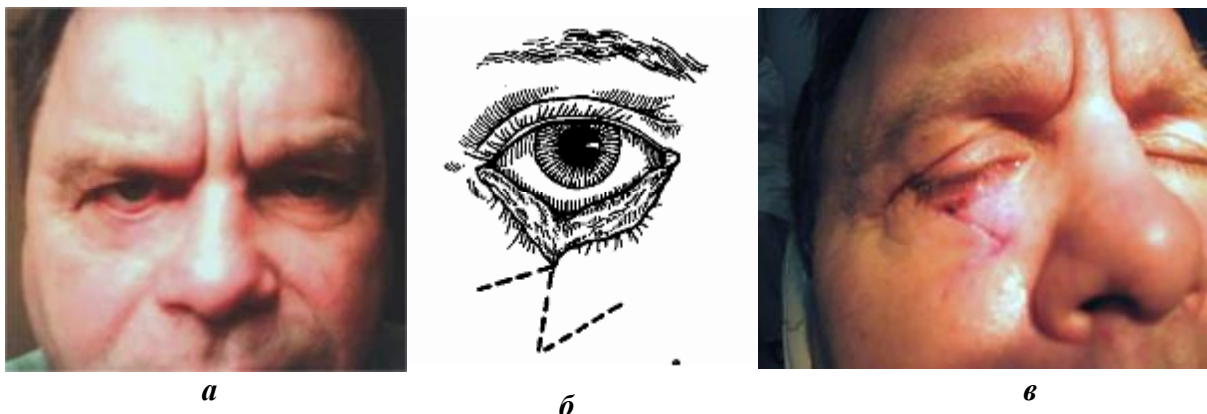


Рис. 12. Клинический случай устранения рубцового эктропиума нижнего века правого глаза пластикой встречными треугольными лоскутами:

a — исходный вид; *б* — план и схема операции; *в* — результат после операции

УСТРАНЕНИЕ ДЕФЕКТОВ МЯГКИХ ТКАНЕЙ РОТАЦИОННЫМИ, СКОЛЬЗЯЩИМИ, ОПРОКИДЫВАЮЩИМИСЯ ЛОСКУТАМИ

Методики местно-пластических операций в челюстно-лицевой области с использованием **ротационных лоскутов** основаны на замещении мягкотканых дефектов кожно-жировыми, кожно-фасциальными, слизистыми или слизисто-надкостничными лоскутами, сформированными и перемещенными в область дефекта путем вращения (ротации) их питающей ножки в один этап. Ротационные лоскуты имеют, как правило, вытянутую форму, их размеры могут варьировать в зависимости от конкретной ситуации и наличия необходимого запаса пластического материала. Существенным преимуществом ротационных лоскутов является их мобильность за счет питающей ножки, что дает возможность устранения значительных дефектов и деформаций мягких тканей челюстно-лицевой области местными тканями из прилежащих анатомических областей. Примерные схемы формирования и перемещения ротационных лоскутов представлены на рис. 13–16.

Устранение дефекта происходит за счет ротационного перемещения тканей сформированного лоскута с соблюдением оптимального соотношения длины лоскута к его ширине, которое обеспечивает сохранение адекватного кровоснабжения в тканях лоскута с учетом конкретной оперативно-топографической ситуации. При этом необходимо также следить за тем, чтобы угол ротации не был чрезмерным, т. к. это может вызвать сдавление питающей ножки лоскута, ухудшение кровоснабжения и питания его тканей, образование «стоящих конусов». Рана в области формирования ротационного лоскута небольших размеров, как правило, зашивается путем простого сближения мобилизованных краев тканей. Если необходимо устранить большой дефект тканей материнского ложа ротационного лоскута, применяются другие варианты местно-пластических операций (в т. ч. ротационные или скользящие лоскуты).

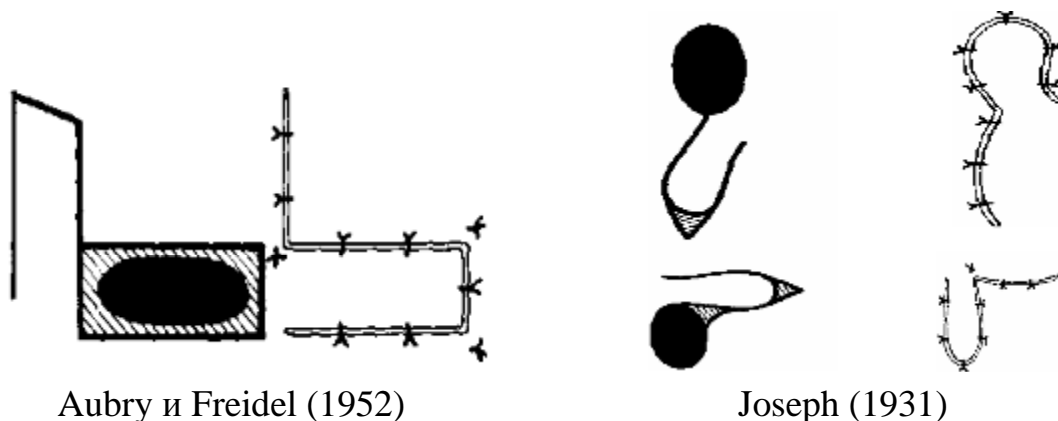


Рис. 13. Схемы вариантов использования ротационных лоскутов

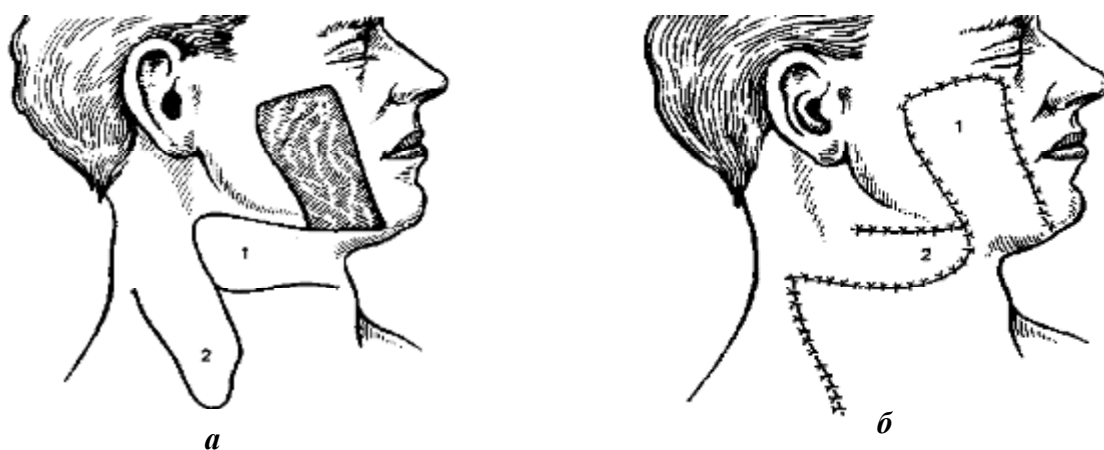

Рис. 14. Схема устранения дефекта мягких тканей щечной области ротационным лоскутом из поднижнечелюстной области с одновременным устранением дефекта материнского ложа ротационным лоскутом из области боковой поверхности шеи по А. Г. Мамонову:

a — формирование лоскутов; *б* — ротированные в область дефектов лоскуты

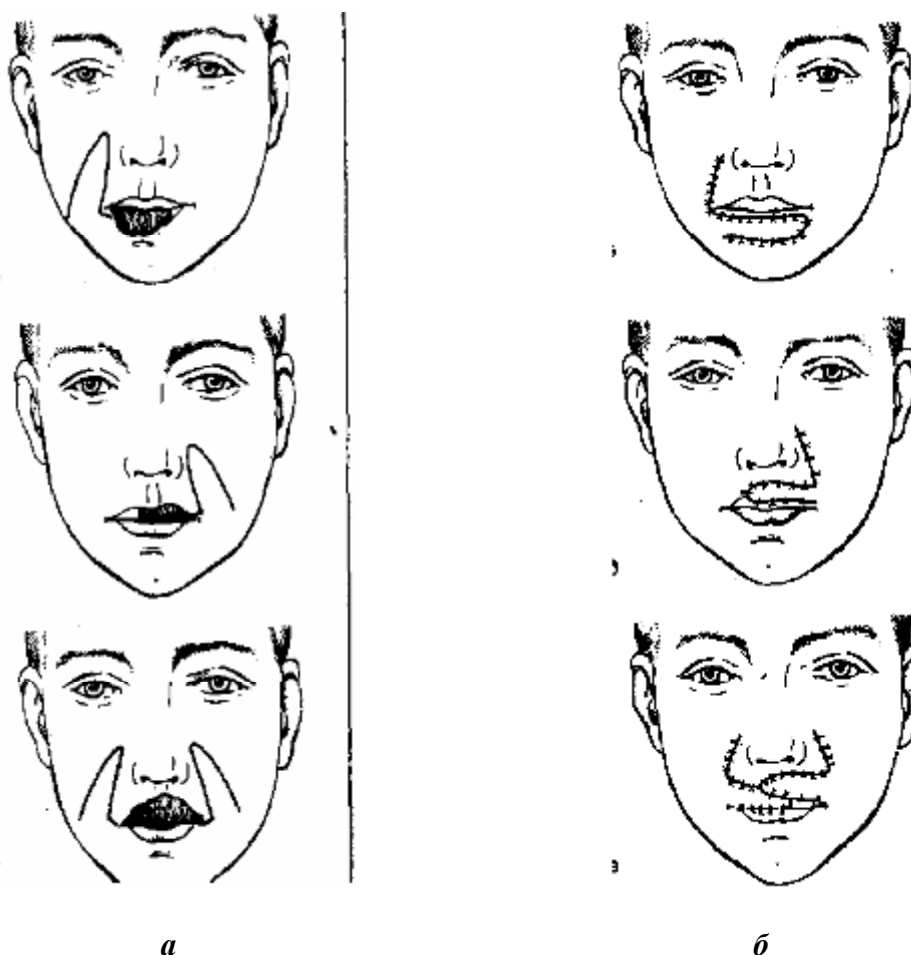
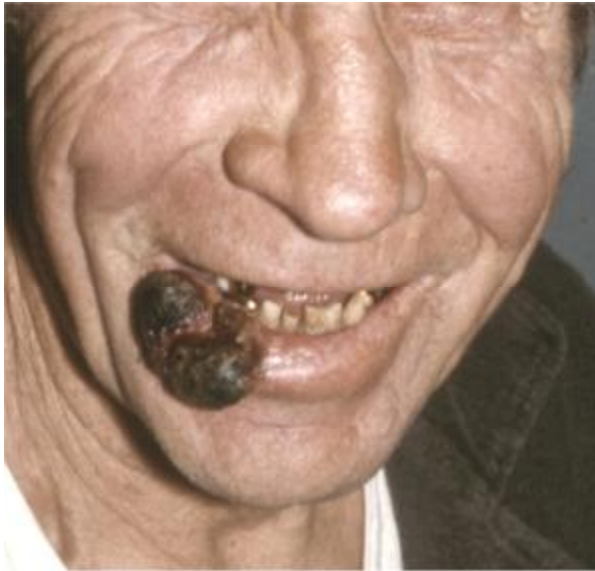
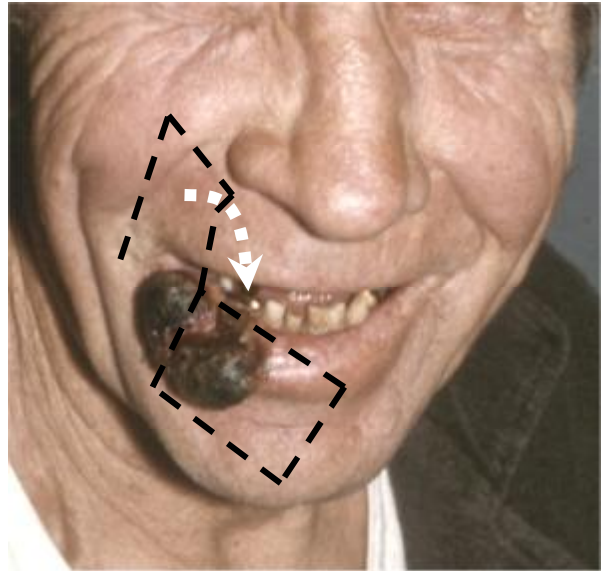
Рис. 15. Схемы возможных вариантов устранения дефектов мягких тканей нижней и верхней губ ротационными лоскутами из области носогубных складок:

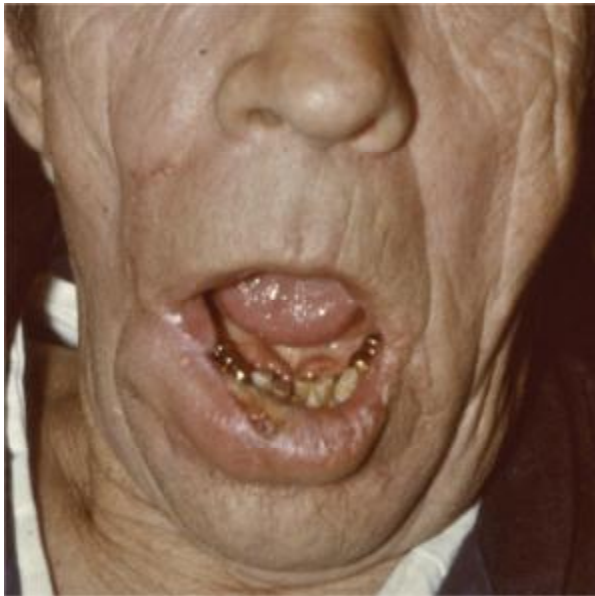a — формирование лоскутов; *б* — ротированные в область дефектов лоскуты



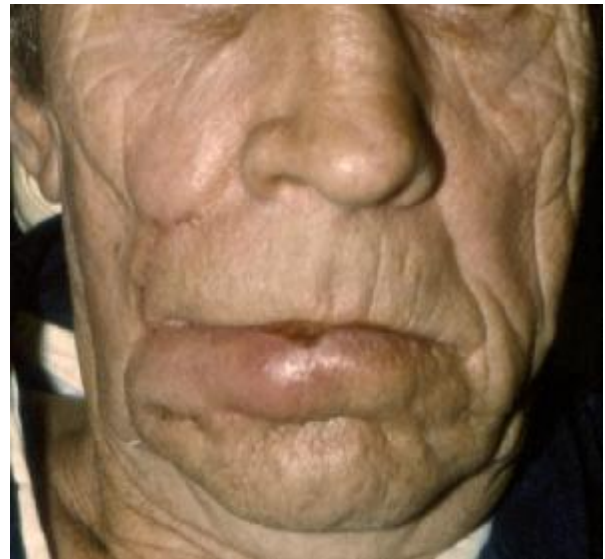а



б



в



г

Рис. 16. Клинический случай удаления опухоли нижней губы с одномоментной хейлопластикой ротационным кожно-жировым лоскутом из области носогубной складки:

а — исходный вид; *б* — план и схема операции; *в, г* — результаты операции (*в* —

Методики местно-пластических операций в челюстно-лицевой области с использованием **скользящих лоскутов** основаны на замещении мягкотканых дефектов кожно-жировыми, кожно-фасциальными, слизистыми или слизисто-надкостничными лоскутами, сформированными и перемещенными в область дефекта путем выдвижения вперед или бокового смещения («скольжения») отпрепарированных тканей в один этап. Форма скользящих лоскутов преимущественно прямоугольная, они имеют одну широкую питающую ножку с варьированием их размеров в зависимости от конкретной ситуации и наличия необходимого запаса пластического материала. При этом используется также способность мобилизованных мягких тканей растягиваться (из-за присущих им физиологических свойств эластичности) на 20–25 %, что нужно учитывать при формировании скользящего лоскута, т. к. его форма и достаточные линейные размеры должны обеспечивать одновременно как устранение дефекта, так и закрытие раневой поверхности материнского ложа самого лоскута (рис. 17, 18).

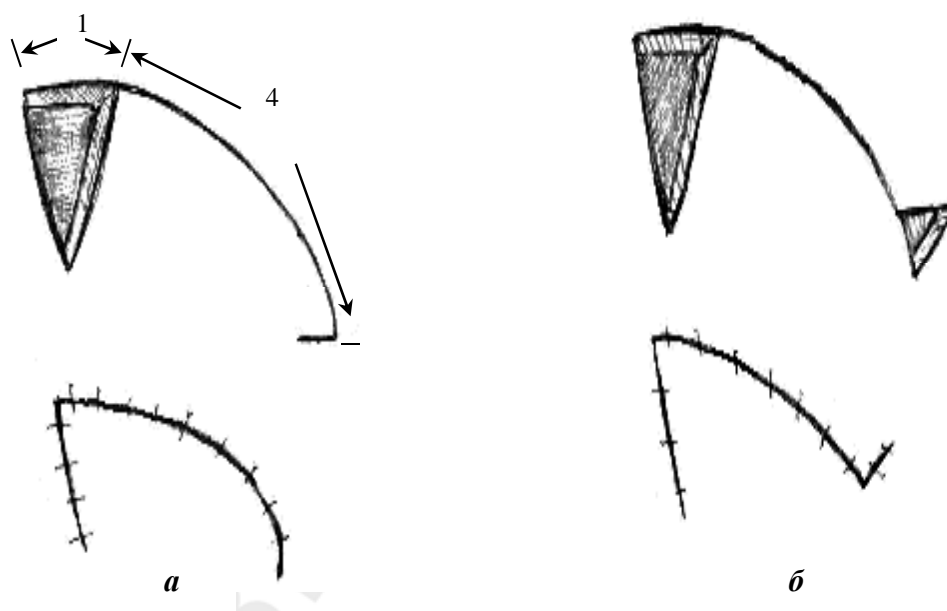


Рис. 17. Схема некоторых вариантов формирования скользящего лоскута (длина основного разреза в виде части окружности должна быть в 4 раза больше ширины дефекта):
а — формирование скользящего лоскута с дополнительным Г-образным разрезом (в виде кочерги) в основании основного разреза для устранения «стоящего конуса»;
б — формирование скользящего лоскута с выкраиванием треугольника Бурова в основании основного разреза для устранения «стоящего конуса»

Большим преимуществом скользящих лоскутов является наличие широкого основания его питающей ножки, что обеспечивает хорошие кровоснабжение и приживаемость тканей лоскута после перемещения в область дефекта, а также возможность устранения значительных дефектов мягких тканей челюстно-лицевой области за счет перераспределения местных тканей.

При устранении сложных по структуре и форме дефектов и деформаций челюстно-лицевой области нередко приходится прибегать к сочетанию различных вариантов и методик местно-пластических операций, а также к комбинации с другими методами пластики (использование лоскутов на питающей ножке, свободная пересадка тканей), исходя из конкретной ситуации и наличия необходимого объема органотипического тканевого материала.

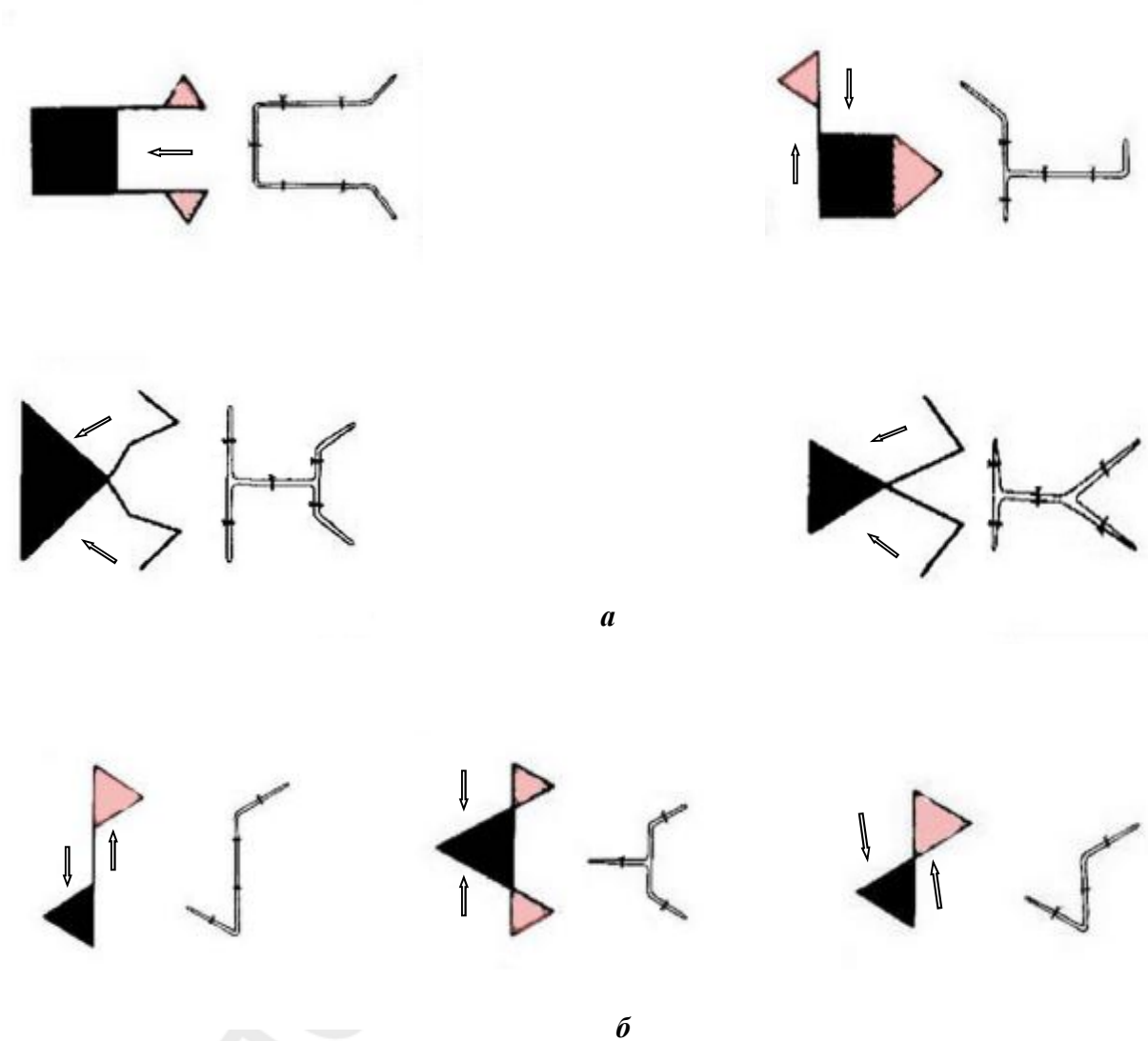
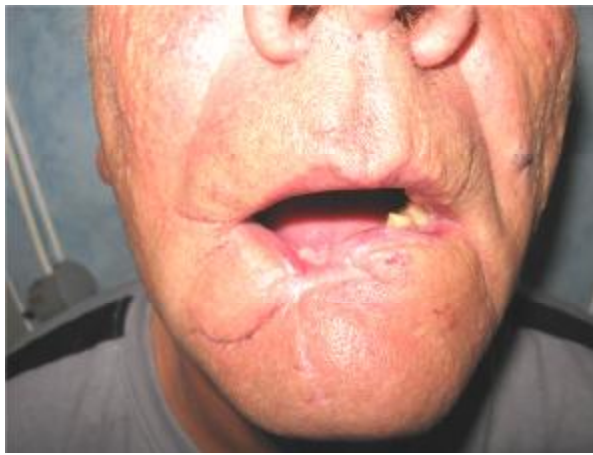
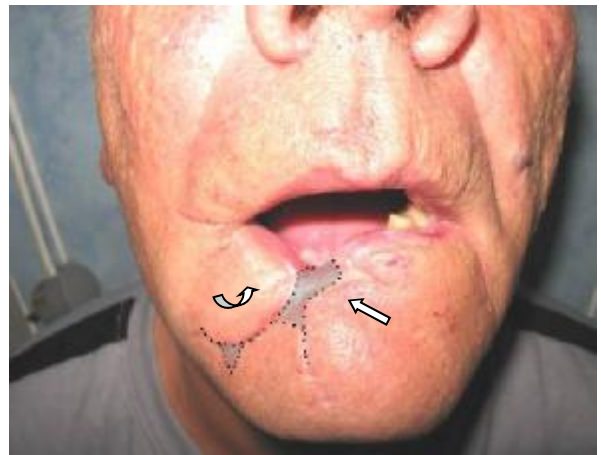
Рис. 18. Схемы вариантов устранения простых дефектов скользящими лоскутами:
а — по Ю. К. Шимановскому; *б* — по Бурову

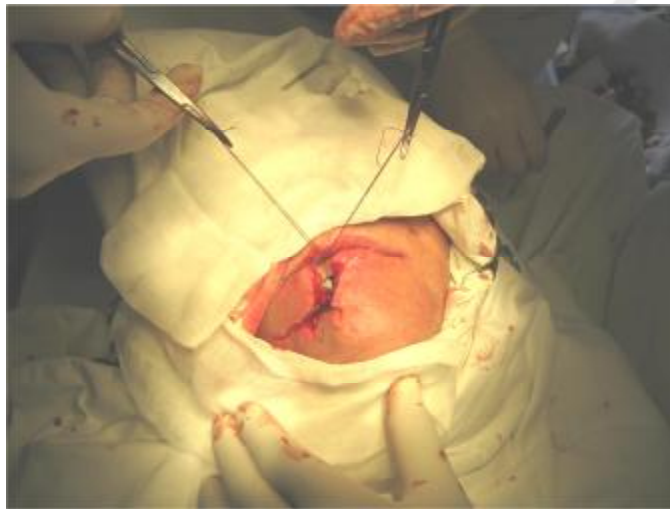При устранении сквозных дефектов челюстно-лицевой области для восстановления их внутренней эпителиальной или эпидермальной выстилки могут применяться скользящие или ротационные лоскуты из прилежащих тканей слизистой оболочки или опрокидывающиеся в область дефекта лоскуты (рис. 19, 20).



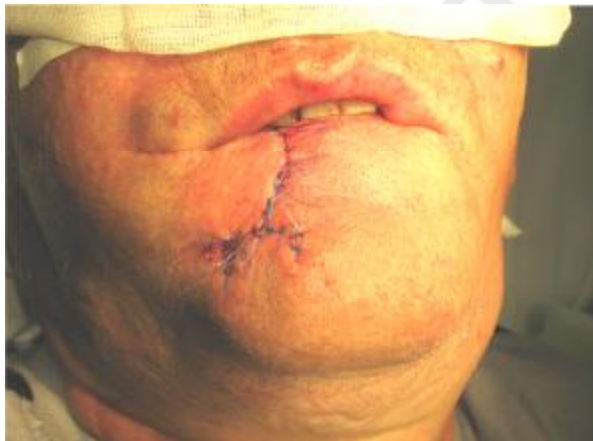a



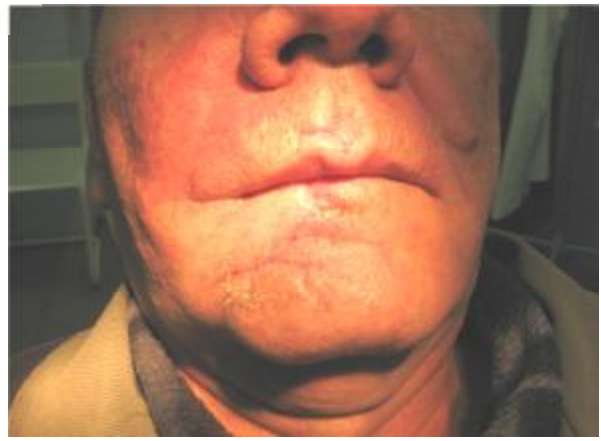б



в

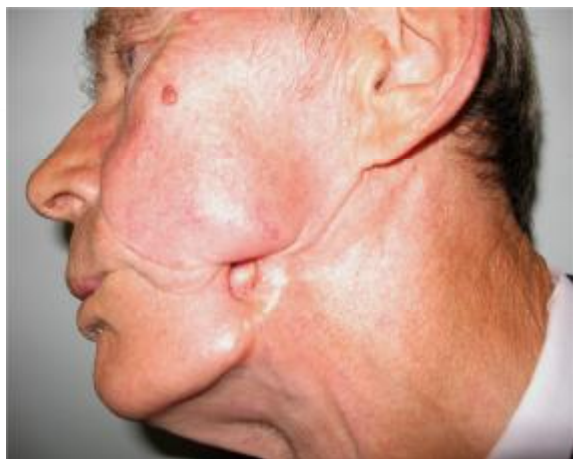

г

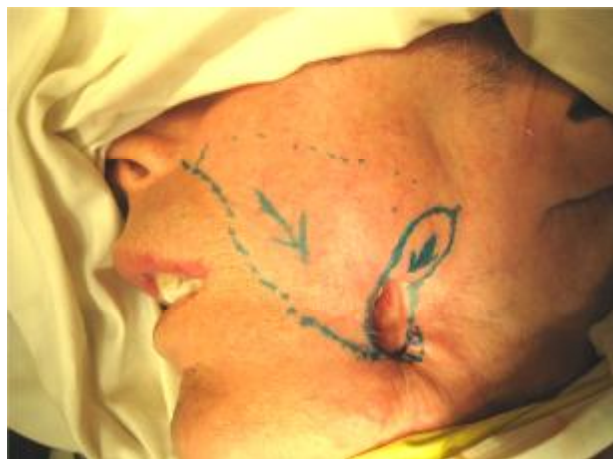

д

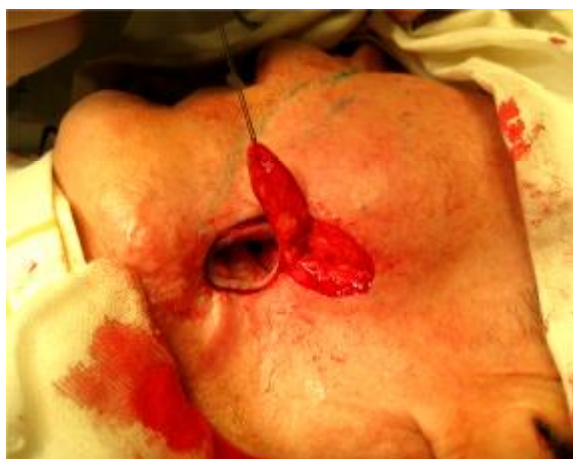Рис. 19. Клинический случай пластического устранения посттравматического сквозного дефекта и рубцовой деформации нижней губы местными тканями: *a* — исходный вид; *б* — план и схема операции; *в* — сформированные скользящие лоскуты на боковых фрагментах нижней губы после иссечения деформирующего рубца; *г* — вид после послойного зашивания раны нижней губы; *д* — вид после снятия швов



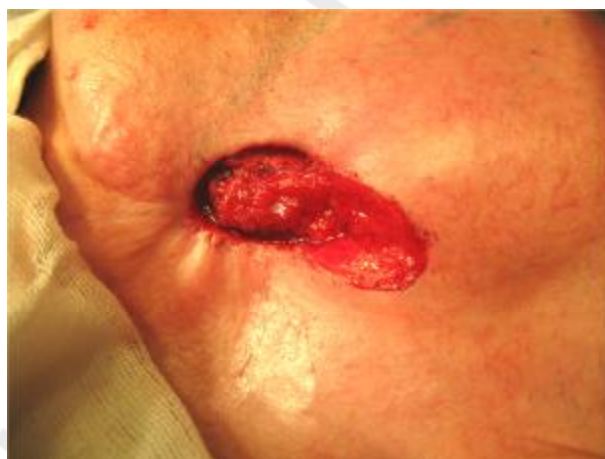а



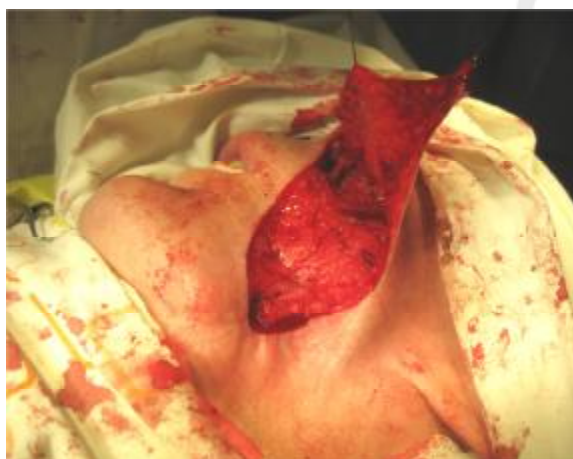б



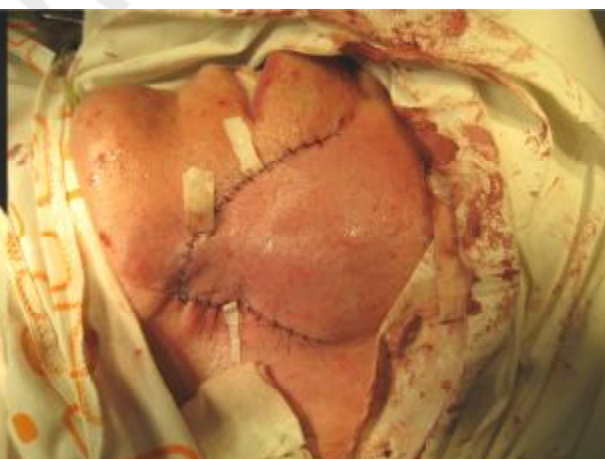в



г



д



е

Рис. 20. Клинический случай пластического устранения послеопухолевого сквозного дефекта левой щечной области дублированным скользящим кожно-жировым лоскутом: *а* — исходный вид; *б* — план операции; *в* — сформированный опрокидывающийся лоскут для создания дубликатуры слизистой полости рта; *г* — подшитый опрокидывающийся лоскут к освеженным краям слизистой оболочки полости рта сквозного дефекта; *д* — сформированный скользящий кожно-жировой лоскут; *е* — смещенный в область дефекта щеки скользящий кожно-жировой лоскут и подшитый к его освеженным краям в состоянии физиологического натяжения

ЗАДАНИЯ ДЛЯ САМОСТОЯТЕЛЬНОЙ РАБОТЫ

Занятие проводится на базе стационара клиники челюстно-лицевой и пластической хирургии БГМУ. В течение занятия студенты должны освоить навыки по диагностике дефектов и деформаций челюстно-лицевой области и шеи, определению показаний к пластике местными тканями, предоперационной подготовке больных. Необходимо изучить элементы пластики местными тканями и послеоперационную реабилитацию таких пациентов. Следует ознакомиться с диапозитивами и учебными таблицами в процессе их демонстрации. Студентам требуется освоить на муляжах основные оперативно-технические приемы пластических операций местными тканями. Результаты обучения закрепляются при клинических демонстрациях пациентов, находящихся в стационаре, а также при анализе их историй болезни.

САМОКОНТРОЛЬ УСВОЕНИЯ ТЕМЫ

1. Какие дефекты или деформации являются показанием к проведению местно-пластических операций в челюстно-лицевой области?

- 1) Небольшие по размеру дефекты мягких тканей лица или шеи без выраженных рубцовых изменений прилежащих тканей;
- 2) большие, объемные дефекты или деформации лица или шеи;
- 3) небольшие по размеру дефекты мягких тканей лица или шеи с выраженными рубцовыми изменениями прилежащих тканей;
- 4) небольшие по размеру деформации мягких тканей лица или шеи без выраженных рубцовых изменений прилежащих тканей.

2. Назовите показания к проведению местно-пластических операций в челюстно-лицевой области:

- 1) субтотальный сквозной дефект крыла носа;
- 2) рубцовая деформация нижней губы;
- 3) анкилоз височно-нижнечелюстного сустава;
- 4) синусо-оральный свищ верхнечелюстной пазухи.

3. Какие дефекты или деформации являются показанием к проведению местно-пластических операций в челюстно-лицевой области?

- 1) Небольшие по размеру деформации мягких тканей лица или шеи с выраженными рубцовыми изменениями прилежащих тканей;
- 2) небольшие по размеру дефекты мягких тканей лица или шеи без выраженных рубцовых изменений прилежащих тканей;
- 3) небольшой по размеру дефект альвеолярного отростка нижней челюсти;
- 4) гемиатрофия мягких тканей левой половины лица.

4. Назовите показания к проведению местно-пластических операций в челюстно-лицевой области:

- 1) врожденная односторонняя неполная расщелина верхней губы;
- 2) несросшийся перелом нижней челюсти;
- 3) рубцовый эктропиум нижнего века;
- 4) липома бокового отдела шеи.

5. Отличительной особенностью техники проведения местно-пластических операций является то, что массив мягких тканей, используемый в качестве пластического материала, обязательно имеет с контуром дефекта:

- 1) общее кровоснабжение;
- 2) общую иннервацию;
- 3) участок непосредственного соприкосновения;
- 4) общее происхождение.

6. Укажите варианты местно-пластических операций, которые используются в челюстно-лицевой хирургии:

- 1) устранение геометрически малых дефектов тканей по Шимановскому;
- 2) пластика встречными треугольными лоскутами;
- 3) использование скользящих лоскутов;
- 4) использование ротационных лоскутов;
- 5) все вышеперечисленные.

7. Укажите оперативные методики, которые относятся к местно-пластическим:

- 1) использование плоского эпителизированного лоскута;
- 2) пластика встречными треугольными лоскутами;
- 3) использование лоскутов на питающей ножке;
- 4) использование ротационных лоскутов;
- 5) все вышеперечисленные.

8. Назовите преимущества местно-пластических операций перед другими группами оперативных вмешательств:

- 1) используются однородные по строению ткани;
- 2) используются неоднородные по строению ткани;
- 3) используются ткани со схожими функциональными свойствами;
- 4) используются ткани с различными функциональными свойствами.

9. Укажите преимущества методов местно-пластических операций перед другими группами оперативных вмешательств:

- 1) отсутствие болевой чувствительности тканей, используемых для устранения дефектов;
- 2) сохранение иннервации тканей, используемых для устранения дефектов;

3) достаточное кровоснабжение тканей, используемых для устранения дефектов;

4) низкая кровоточивость тканей, используемых для устранения дефектов.

10. Укажите недостатки методов местно-пластических операций по сравнению с другими группами оперативных вмешательств:

1) одноэтапность операций;

2) многоэтапность операций;

3) необходимость проведения дополнительных разрезов в челюстно-лицевой области;

4) недостаточный эстетический результат операций;

5) ограниченный запас пластического материала;

6) низкая органотипичность пластического материала.

11. В какие основные группы условно можно объединить варианты местно-пластических операций с учетом оперативно-технических особенностей?

1) Устранение дефектов мягких тканей за счет простого сближения их мобилизованных краев;

2) устранение дефектов мягких тканей за счет сближения краев раны, мобилизованных путем проведения дополнительных разрезов;

3) устранение дефектов мягких тканей за счет взаимного перемещения встречных треугольных лоскутов (Z-пластика);

4) устранение дефектов мягких тканей ротационными, скользящими, опрокидывающимися лоскутами и др.;

5) все вышеперечисленные.

12. Определите последовательность этапов предоперационного планирования местно-пластических операций в челюстно-лицевой хирургии:

1) анализ вида, характера и происхождения дефекта или деформации;

2) определение оптимальных сроков оперативного вмешательства;

3) анализ состояния тканей, непосредственно прилежащих к области дефекта или деформации;

4) определение необходимости проведения последующих корригирующих операций;

5) анализ формы, размера и локализации дефекта или деформации;

6) определение необходимого объема предоперационного обследования и подготовки пациента с учетом выявленных общесоматических заболеваний;

7) оценка общего состояния пациента.

13. При закрытии в ране каких углов образуется «стоящий конус» в мягких тканях?

1) Более 45°;

3) не более 60°;

2) более 60°;

4) не более 75°.

14. При закрытии в ране каких углов потребуется иссечение образовавшегося «стоящего конуса» в мягких тканях?

- 1) Более 45° ;
- 2) более 60° ;
- 3) не более 60° ;
- 4) не менее 75° .

15. При раскрытии в ране каких углов образуется «лежащий конус» в мягких тканях?

- 1) Более 100° ;
- 2) более 120° ;
- 3) не более 120° ;
- 4) не более 135° .

16. При раскрытии в ране каких углов потребуется иссечение образовавшегося «лежащего конуса» в мягких тканях?

- 1) Более 100° ;
- 2) более 120° ;
- 3) не более 120° ;
- 4) не менее 135° .

17. Линии, вдоль которых происходит расслабление кожи на лице, называются линиями

18. Для придания окружающим дефект местным тканям достаточной подвижности проводят их

19. Для мобилизации тканей при проведении местно-пластических операций в челюстно-лицевой хирургии выполняется:

- 1) препарирование тканей;
- 2) проведение дополнительных послабляющих разрезов;
- 3) проведение дополнительных формирующих разрезов;
- 4) все вышеперечисленное.

20. Кто из отечественных хирургов XIX в. явился автором труда «Операции на поверхности человеческого тела» по пластической хирургии?

- 1) А. А. Лимберг;
- 2) В. П. Филатов;
- 3) Ю. К. Шимановский;
- 4) Н. М. Александров;
- 5) Ю. И. Бернадский.

21. Кто из отечественных хирургов предложил использовать принцип придания контурам дефекта или деформации мягких тканей вид простых геометрических фигур (четырёхугольник, треугольник, эллипс и др.) с применением простых схем местно-пластических операций их устранения?

- 1) А. А. Лимберг;
- 2) В. П. Филатов;
- 3) Ю. К. Шимановский;
- 4) Н. М. Александров;
- 5) Ю. И. Бернадский;
- 6) М. В. Мухин.

22. Кто из отечественных хирургов XX в. явился автором монографий «Математические основы местной пластики на поверхности человеческого тела» и «Планирование местнопластических операций хирургии»?

- 1) А. А. Лимберг;
- 2) Ю. К. Шимановский;
- 3) М. В. Мухин;
- 4) В. П. Филатов;
- 5) А. Э. Рауэр;
- 6) Ю. И. Бернадский.

23. Кто из отечественных хирургов внес существенный вклад в теоретическое обоснование планирования и разработку методов местной пластики по устранению дефектов и деформаций мягких тканей встречными треугольными лоскутами?

- | | |
|-----------------------|-----------------------|
| 1) Ю. К. Шимановский; | 4) Н. М. Александров; |
| 2) Ю. И. Бернадский; | 5) А. Э. Рауэр; |
| 3) А. А. Лимберг; | 6) В. П. Филатов. |

24. Сколько разрезов необходимо провести, чтобы сформировать одну пару встречных треугольных лоскутов?

- 1) 2; 2) 3; 3) 4; 4) 5.

25. Как проводятся дополнительные разрезы при пластике встречными треугольными лоскутами?

- 1) От концов основного разреза по одну сторону от него;
- 2) от концов основного разреза по разные стороны от него;
- 3) от середины основного разреза по одну сторону от него;
- 4) от середины основного разреза по разные стороны от него.

26. Если при пластике встречными треугольными лоскутами боковые разрезы проводят под углами одинаковой величины, то такие треугольные лоскуты называются

27. Если при пластике встречными треугольными лоскутами боковые разрезы проводят под углами разной величины, то такие треугольные лоскуты называются

28. При пластике встречными треугольными лоскутами перемещение сформированных треугольных лоскутов сопровождается:

- 1) приростом тканей в направлении основного среднего разреза;
- 2) убылью тканей в направлении основного среднего разреза;
- 3) убылью тканей по направлению линии, соединяющей концы боковых дополнительных разрезов;
- 4) приростом тканей по направлению линии, соединяющей концы боковых дополнительных разрезов.

29. При пластике встречными треугольными лоскутами происходит:

- 1) смена диагоналей;
- 2) закрывание и раскрывание углов ран;
- 3) смена краев ран;
- 4) все вышеперечисленное.

30. При пластике несимметричными встречными треугольными лоскутами наиболее подвижным будет лоскут:

- 1) с более острым углом у вершины;
- 2) с более тупым углом у вершины;
- 3) подвижность лоскутов будет одинакова.

31. При пластике встречными треугольными лоскутами величина прироста тканей определяется:

- 1) разностью длины диагонали между концами дополнительных боковых разрезов и длины основного среднего разреза;
- 2) разностью длин дополнительных боковых разрезов;
- 3) суммой длин дополнительных боковых разрезов;
- 4) суммой длин дополнительных боковых разрезов и длиной основного среднего разреза.

32. На математическом анализе какой геометрической фигуры основаны расчеты при пластике встречными треугольными лоскутами?

- 1) Треугольник;
- 2) квадрат;
- 3) ромб;
- 4) трапеция;
- 5) прямоугольник.

33. При устранении линейных рубцов большой протяженности с помощью встречных треугольных лоскутов целесообразно:

- 1) всегда формировать только одну пару больших лоскутов;
- 2) формировать несколько пар лоскутов меньших размеров, обладающих большей мобильностью;
- 3) отказаться от такого вида пластики.

34. Как называются лоскуты, сформированные из местных тканей и перемещенные в область дефекта путем вращения их питающей ножки в один этап?

- 1) Ротационные;
- 2) скользящие;
- 3) опрокидывающиеся;
- 4) на питающей ножке.

35. Как называются лоскуты, сформированные из местных тканей и перемещенные в область дефекта путем выдвижения вперед или бокового смещения отпрепарированных тканей в один этап?

- 1) Ротационные;
- 2) скользящие;
- 3) опрокидывающиеся;
- 4) на питающей ножке.

36. Как называются лоскуты, сформированные из местных тканей и перемещенные в область дефекта путем опрокидывания в один этап?

- 1) Ротационные;
- 2) скользящие;
- 3) опрокидывающиеся;
- 4) на питающей ножке.

37. Какие лоскуты могут использоваться для воссоздания внутренней эпителиальной или эпидермальной выстилки сквозного дефекта челюстно-лицевой области при местно-пластических операциях?

- 1) Ротационные;
- 2) скользящие;
- 3) опрокидывающиеся;
- 4) плоский эпителизированный кожный;
- 5) стебель В. П. Филатова.

38. Проведите соответствие между видами дефекта или деформации челюстно-лицевой области и возможным способом их пластического устранения:

- | | |
|---|--|
| 1) остаточный назооральный сквозной дефект после устранения изолированной расщелины верхней губы; | а) иссечение с последующим простым сшиванием отпрепарированных краев раны; |
| 2) линейный гипертрофический посттравматический рубец в области носогубной складки; | б) использование ротационного лоскута из области носогубной складки; |
| 3) посттравматический рубцовый эктропиум нижнего века; | в) одновременное использование скользящего и опрокидывающегося лоскутов в области верхнего свода преддверия полости рта; |
| 4) послеопухолевый субтотальный дефект кожи (несквозной) верхней губы в боковом отделе ее; | г) пластика встречными треугольными лоскутами. |

Ответы: 1) 1, 4; 2) 2, 4; 3) 2; 4) 1, 3; 5) 3; 6) 5; 7) 2, 4; 8) 1, 3; 9) 2, 3; 10) 3, 5; 11) 5; 12) 1, 5, 3, 7, 6, 2, 4; 13) 2; 14) 4; 15) 2; 16) 4; 17) Лангера; 18) мобилизацию; 19) 4; 20) 3; 21) 3; 22) 1; 23) 3; 24) 2; 25) 2; 26) симметричными; 27) несимметричными; 28) 1, 3; 29) 4; 30) 1; 31) 1; 32) 3; 33) 2; 34) 1; 35) 2; 36) 3; 37) 1, 2, 3; 38) 1 — в, 2 — а, 3 — г, 4 — б.

ЛИТЕРАТУРА

Основная

1. *Бернадский, Ю. И.* Травматология и восстановительная хирургия челюстно-лицевой области / Ю. И. Бернадский. М. : Мед.лит., 2003. 456 с.
2. *Клиническая* оперативная челюстно-лицевая хирургия / В. Н. Балин [и др.]. СПб. : Специальная литература, 1998. 592 с.
3. *Хирургическая* стоматология : учеб. / под ред. Т. Г. Робустовой. 3-е изд., перераб. и доп. М. : Медицина, 2003. 504 с.

Дополнительная

4. *Бурых, М. П.* Общие технологии хирургических операций / М. П. Бурых. Ростов н/Д, 1999. 544 с.
5. *Восстановительная* хирургия мягких тканей челюстно-лицевой области : рук. для врачей / под ред. А. И. Неробеева. М. : Медицина, 1997. 288 с.
6. *Михельсон, Н. М.* Восстановительные операции челюстно-лицевой области / Н. М. Михельсон. М. : Гос. изд-во медицинской литературы, 1962. 336 с.
7. *Пластическая* и реконструктивная хирургия лица / под ред. А. Д. Пейпла ; пер. с англ. М. : БИНОМ, Лаборатория знаний, 2007. 951 с.
8. *Последние* достижения в пластической хирургии : пер. с англ. / под ред. И. Т. Джексона. М. : Медицина, 1985. 320 с.
9. *Соколов, В. Н.* Пластическая реконструктивно-восстановительная и косметическая хирургия : рук. для интернов и врачей / В. Н. Соколов, Д. С. Аветиков. М. : Медицинское информационное агенство, 2004. 342 с.
10. *Справочник* челюстно-лицевых операций / А. Э. Гуцан [и др.] / под ред. А. Э. Гуцана, Ю. И. Бернадского. Кишинев : Картя Молдовеняскэ, 1990. 292 с.
11. *Тесевич, Л. И.* Планирование восстановительных операций в челюстно-лицевой области. Показания и противопоказания : учеб.-метод. пособие / Л. И. Тесевич, С. Ф. Хомич. Минск : БГМУ, 2009. 20 с.
12. *Тимофеев, А. А.* Руководство по челюстно-лицевой хирургии и хирургической стоматологии / А. А. Тимофеев. Киев : Червоно-Рута-Турос, 2002. 1019 с.
13. *Тимофеев, А. А.* Основы челюстно-лицевой хирургии : учеб. пособие / А. А. Тимофеев. М. : Медицинское информационное агенство, 2007. 696 с.
14. *Фришберг, И. А.* Косметические операции на лице / И. А. Фришберг. М. : Медицина, 1984. 208 с.
15. *Хирургическая* стоматология и челюстно-лицевая хирургия : нац. рук. / под ред. А. А. Кулакова, Т. Г. Робустовой, А. И. Неробеева. М. : ГЭОТЕР-Медиа, 2010. 928 с.
16. *Золтан, Я.* Cicatrix optima / Я. Золтан. Budapest : Akademiai Kiado, 1983. 176 с.
17. *Золтан, Я.* Пересадка кожи / Я. Золтан. Budapest : Akademiai Kiado, 1988. 310 с.

ОГЛАВЛЕНИЕ

Мотивационная характеристика темы.....	3
Местно-пластические операции: общая характеристика и особенности проведения.....	5
Устранение дефектов мягких тканей за счет простого сближения их мобилизованных краев и проведения дополнительных разрезов.....	10
Устранение дефектов мягких тканей за счет взаимного перемещения встречных треугольных лоскутов (Z-пластика)	13
Устранение дефектов мягких тканей ротационными, скользящими, опрокидывающимися лоскутами	17
Задания для самостоятельной работы	24
Самоконтроль усвоения темы	24
Литература	31