

А. А. Безводицкая, С. А. Климук

ПРИМЕНЕНИЕ ПРЕПАРАТОВ ГИАЛУРОНОВОЙ КИСЛОТЫ В ЛЕЧЕНИИ ОБШИРНЫХ ДЕФЕКТОВ КОЖИ У ПАЦИЕНТОВ, СТРАДАЮЩИХ ДЕСТРУКТИВНЫМИ ФОРМАМИ РОЖИСТОГО ВОСПАЛЕНИЯ НИЖНИХ КОНЕЧНОСТЕЙ

Кафедра общей хирургии Белорусского государственного медицинского университета, г. Минск

Рожистое воспаление занимает значительное место в структуре пациентов, находящихся на лечении в хирургических стационарах и часто требует хирургического лечения. Ввиду более частого развития некротических форм рожи у пациентов с нарушением функции местных репаративных систем существует потребность в стимуляции репарации для ликвидации дефектов, одним из вариантов которой может быть гиалуроновая кислота (ГК). Гиалуроновая кислота, которая является по химической природе кислым мукополисахаридом, в настоящее время широко используется в медицинской практике. Это связано с противовоспалительным эффектом, способностью стимулировать процессы пролиферации и эпителизации. Эффект ГК изучен нами у 31 пациента с деструктивными формами рожи в сравнении с 32 пациентами, у которых применялось стандартное лечение, полученные результаты позволяют говорить, как минимум, о числовых тенденциях в пользу ГК. Для оценки эффекта требуются дальнейшие исследования.

Ключевые слова: *рожистое воспаление, раневой дефект, аутодермопластика, оперативное лечение, гиалуроновая кислота.*

A. A. Bezvoditskaya, S. A. Klimuk

HYALURONIC ACID PREPARATIONS IN THE TREATMENT OF EXTENSIVE SKIN DEFECTS IN PATIENTS WITH DESTRUCTIVE FORMS OF ERYSIPELAS OF THE LOWER LIMBS

Erysipelas occupies a significant place in the structure of patients treated in surgical hospitals and often requires surgical treatment. Due to the more common development of necrotic forms of erysipelas in patients with dysfunction of local reparative systems, there is a need to stimulate repair to eliminate defects, one of the variants of which may be hyaluronic acid (HA). Hyaluronic acid, which is an acidic mucopolysaccharide by chemical nature, is now widely used in medical practice. This is due to the anti-inflammatory effect, the ability to stimulate the processes of proliferation and epithelialization. We studied the effect of HA in 31 patients with destructive forms of erysipelas in comparison with 32 patients who received standard of care; the results obtained allow us to speak, at least, of numerical trends in favor of HA. Further research is required to evaluate the effect.

Key words: *erysipelas, wound defect, autodermoplasty, surgical treatment, hyaluronic acid.*

По современным представлениям рожистое воспаление представляет собой широко распространенное инфекционно-воспалительное заболевание кожи с преимущественным поражением нижних конечностей, частота которых достигает 20 %, а рецидивов от 20 до 45 % [2]. Интерес к данной теме обусловлен широким рас-

пространением патологии, ростом числа тяжелых форм, склонности к рецидивам и частым развитием неблагоприятных последствий, присущих данному заболеванию и влекущих за собой длительную госпитализацию и ограничение трудоспособности. По выборочным данным, заболеваемость рожистым воспалением в последние годы

составляет от 40,0 до 200,0 на 100 тысяч населения, не имея тенденции к снижению [1, 3]. Главным этиопатогенетическим направлением в лечении рожистого воспаления является антибактериальная терапия, что основывается на доказанной многочисленными исследованиями этиологической роли гемолитического стрептококка. Однако, так как в стационарном лечении нуждаются в основном пациенты с деструктивными формами рожистого воспаления, у которых после купирования гнойного процесса образуются большие раневые дефекты кожи, потребность в совершенствовании методик местного лечения, включая кожную пластику, становится особенно актуальной [2–4].

Свободная кожная пластика (аутодермопластика) расщепленным лоскутом (способы Яценко–Реввердена, Тирша, Яновича–Чайнского и др.) является традиционной, проверенной временем методикой. Простота исполнения снискали широкое распространение этого хирургического метода среди хирургов. Однако, несмотря на техническую простоту метода аутодермопластики раневых дефектов расщепленным кожным лоскутом, результаты его применения при гнойно-некротических процессах далеки от удовлетворительных. В раннем послеоперационном периоде нередки нагноения, отторжения и лизис аутодермотрансплантата. В отдаленные же сроки неудовлетворительный результат хирургического пособия может быть связан с образованием рубцов, язвенных дефектов. Как правило, все неудовлетворительные результаты связаны с продолжающимися воспалительными процессами в тканях, нарушением микроциркуляции, угнетением клеточного и гуморального иммунитета [4].

Выше сказанное диктует необходимость изыскания новых подходов к методикам закрытия раневых дефектов. Одним из современных перспективных направлений решения этой задачи является использование препаратов гиалуроновой кислоты (ГК) местно.

ГК – кислый мукополисахарид, состоящий из повторяющихся единиц α-глюкуронидо-N-ацетилглюкозамина. Молекулярная масса гиалуроновой кислоты весьма значительна и, чаще всего, находится в диапазоне $0,086 \times 10^6 - 10 \times 10^6$. Брутто-формула $(C_{14}H_{21}NO_{11})_n$. ГК легко связывает воду и образует очень вязкие растворы, в которых молекулы ГК могут формировать замкнутые трёхмер-

ные структуры. ГК связывает воду в межклеточных пространствах, повышая тем самым сопротивление тканей сжатию, участвует в транспорте и распределении воды в тканях и в ионном обмене. С основаниями ГК образует соли, с белками вступает в ковалентную связь, теряя при этом способность растворяться в воде при кислых значениях pH. Растворы ГК обладают высокой вязкостью, за счёт чего они уменьшают проницаемость тканей и затрудняют проникновению в них патогенных микроорганизмов. Основные факторы, определяющие вязкость раствора: концентрация в водном растворе и молекулярная масса, коррелирующая с длиной цепи молекулы ГК. При этом использование высокомолекулярной и, следовательно, длинноцепочечной ГК приводит к увеличению вязкости растворов по сравнению с аналогичной концентрацией ГК с более низкой молекулярной массой. Это означает, что растворы даже с одинаковой концентрацией ГК могут существенно отличаться друг от друга по вязкости [5].

В зависимости от молекулярной массы ГК используется в различных областях медицины:

- низкомолекулярная гиалуроновая кислота – противовоспалительное действие. Используют в косметологии в составах для наружного применения, так как она длительное время не теряет свои свойства;

- среднемолекулярная гиалуроновая кислота подавляет миграцию и размножение клеток. Используется при лечении глазных болезней и артритов;

- высокомолекулярная гиалуроновая кислота стимулирует клеточные процессы, связывает и удерживает молекулы воды, защищает от воздействия опасных внешних факторов, активирует синтез компонентов кожи, стимулирует эпителизацию. Это нашло применение в общей хирургии, ортопедии.

При введении ГК активируются процессы свободнорадикального окисления липидов и белков кожи. Гиалуроновая кислота при этом оказывает антиоксидантный эффект. Высокомолекулярная нативная гиалуроновая кислота стимулирует процессы пролиферации фибробластов и активацию их биосинтетических функций, активирует макрофаги с экспрессией цитокинов и факторов роста.

После внутрикожного введения низкомолекулярная ГК выводится в течение 24 часов после инъекции, но ее остаточный эффект сохраняется длительное время [6].

Цель. Целью настоящего исследования является оценка эффективности применения гиалуроновой кислоты при аутодермопластики (АДП) раневых дефектов больших размеров у пациентов с деструктивными формами рожистого воспаления нижних конечностей.

Материалы и методы

Изучены 123 медицинских карты пациентов, находившихся на стационарном лечении в 2019 году во 2 хирургическом отделении 5 ГКБ г. Минска, по поводу рожистого воспаления нижних конечностей. Среди пациентов было 59 (48 %) мужчин и 64 (52 %) женщин. По возрастным категориям больные распределились следующим образом: до 40 лет – 18 (14,6 %), 41–50 лет – 19 (15,4 %), 51–60 лет – 22 пациента (17,9 %), 61–70 лет – 25 (20,3 %), старше 70 лет – 39 (31,7 %).

В своем исследовании мы руководствовались наиболее распространенной классификацией рожистого воспаления по клинико-морфологическим проявлениям: эритематозная, буллезная, флегмонозная, некротическая, гангренозная формы. Кроме того, мы выделяли пациентов с рецидивирующей формой рожистого воспаления (рецидивирующая рожа возникает на том же самом месте, что и первичная, причем обычно интервал между рецидивами не превышает $1\frac{1}{2}$ – 2 лет).

Из 123 пациентов 61 (49,5 %) страдали эритематозной формой заболевания. Необходимость госпитализации в хирургический стационар объяснялась выраженной клинической картиной (значительный болевой синдром, интоксикация, отек конечности), а также наличием серьезной сопутствующей патологии – хроническая сердечная недостаточность (нередко в стадии декомпенсации), сахарный диабет, болезни органов дыхания и др.

62 пациентов (50,5 %) страдали гнойно-некротическими формами поражения нижних конечностей: буллезной, флегмонозной, некротической и гангренозной формами.

Все пациенты с деструктивными формами рожи были оперированы. Оперативное пособие заключалось во вскрытии и дренировании гнойников, некрэктомиях, в ряде случаев этапных, в результате чего после удаления гнойно-некротических тканей на нижних конечностях образовались кожные дефекты от 5 см в диаметре до 15 см. Консервативная терапия была представлена анальгетиками, мочегонными, антибактериальными

препаратами (карбопенемы, цефалоспорины, ванкомицин, нитрофураны, метронидазол), детоксикационной терапией (физиологический раствор, электролитные коктейли, реополиглюкин, раствор глюкозы, белковые препараты и др.), симптоматической терапией (сердечные препараты, гипотензивные, инсулин, гептрал и др.).

Результаты и обсуждение

Завершающим этапом в лечении пациентов с «чистыми» раневыми дефектами кожи на нижних конечностях было выполнение АДП расщепленным кожным лоскутом. Было сформировано 2 группы пациентов, независимо от их возраста, сопутствующей патологии, массы тела и т. д. В 1-ой группе (32 пациента) АДП выполнялась в условиях операционной под внутривенным обезболиванием с помощью дерматома с электроприводом и вращающим дисковым ножом. Во 2-ой группе (31 пациент) перед аналогичным оперативным пособием раневой дефект был дважды обколот по краю кожного покрова 2 % раствором ГК в количестве 1 мл с интервалом в двое суток по наппажной методике (множественные микроинъекции в пределах дермы).

Динамика медианных уровней лейкоцитов в общем анализе крови пациентов двух групп отражена в графике (рис. 1).

На 7–8 сутки после операции в первой группе приживление кожного лоскута составило 40–50 %. Во второй группе через этот же промежуток времени приживление кожного лоскута составило

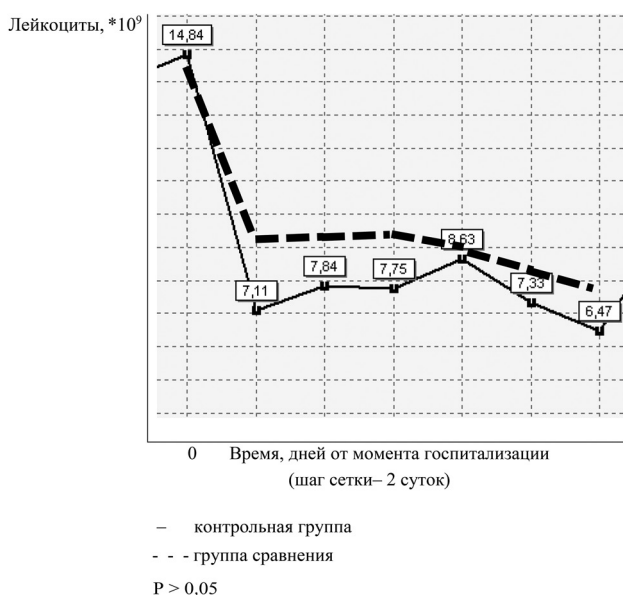


Рисунок 1. Динамика медианных уровней лейкоцитов в процессе лечения

60–70 %. Все пациенты на 10–12 сутки были выписаны.

После выписки через месяц было проведено анкетирование по 15 (примерно 50 %) пациентов из каждой группы с целью изучения состояния раневого дефекта и длительности амбулаторного лечения. Анкета содержала следующие вопросы:

1. Полностью ли зажили послеоперационные дефекты?

2. Если нет, то каких размеров рана сейчас?

В первой группе только у 2 (13,3 %) пациентов кожные трансплантаты полностью прижились и раны эпителизовались. У оставшихся 10 человек (86,7 %) сохранялись чистые раны от 2 до 5 см в наибольшем измерении. Во второй же группе полное приживление кожного лоскута с последующей эпителизацией наступило у 9 человек (60 %), у 6 (40 %) – раневые дефекты сохранялись, их наибольший размер составил 2–3 см.

Выводы. Местное использование препаратов ГК в сочетании с АДП расщепленным кожным лоскутом является перспективным методом лечения кожных дефектов, образовавшихся в результате гнойно-некротических форм рожистого воспаления.

Литература

1. *Абрамов, Н. А., Жидков С. А., Кузьмин Ю. В.* кожная пластика в гнойной хирургии // Медицинские новости. – 2000. – № 6. – С. 53–56.

2. *Еровиченков, А. А., Пшеничная Н. Ю., Павелкина В. Ф.* Рожа – междисциплинарная проблема здравоохранения. Материалы IX Ежегодного Всероссийского Конгресса по инфекционным болезням с международным участием. – М., 2017. – С. 96.

3. *Cowman, M. K., Schmidt T. A., Raghavan P., Stecco F.* Viscoelastic Properties of Hyaluronan in Physiological Conditions / Published online 2015 Aug 25. doi: 10.12688/f1000research.6885.1 [https://www.ncbi.nlm.nih.gov/pmc/articles/PMC4648226/]

4. *Dalal, A., Eskin-Schwartz M., Mimouni D., Ray S., Days W., Hodak E.* et al. Interventions for the prevention of recurrent erysipelas and cellulitis // Cochrane Database Syst Rev. – 2017. – 20, june. 6:CD009758. [Medline].

5. *Snetkov, P., Zakharova K., Morozkina S.* et al. Hyaluronic Acid: The Influence of Molecular Weight on Structural, Physical, Physico-Chemical, and Degradable Properties of Biopolymer Polymers (Basel). – 2020 Aug; 12(8): 1800. Published online 2020 Aug 11. doi: 10.3390/polym12081800 [https://www.ncbi.nlm.nih.gov/pmc/articles/PMC7464276/]

6. *Stevens, D. L., Bisno A. L., Chambers H. F.* et al. Practice guidelines for the diagnosis and management of skin and soft tissue infections: 2014 update by the Infectious Diseases Society of America // Clin. Infect Dis. – 2014. – Vol. 59(2). – P. e10–52. [Medline].

References

1. *Abramov, N. A., Zhidkov S. A., Kuz'min Yu. V.* kozhnaya plastika v gnojnoj hirurgii // Medicinskie novosti. – 2000. – № 6. – 53–56.

2. *Erovichenkov, A. A., Pshenichnaya N. Yu., Pavelkina V. F.* Rozha – mezhdisciplinarnaya problema zdravoochraneniya. Materialy IX Ezhegodnogo Vserossijskogo Kongressa po infekcionnym boleznyam s mezhdunarodnym uchastiem. – M., 2017. – S. 96.

3. *Cowman, M. K., Schmidt T. A., Raghavan P., Stecco F.* Viscoelastic Properties of Hyaluronan in Physiological Conditions / Published online 2015 Aug 25. doi: 10.12688/f1000research.6885.1 [https://www.ncbi.nlm.nih.gov/pmc/articles/PMC4648226/]

4. *Dalal, A., Eskin-Schwartz M., Mimouni D., Ray S., Days W., Hodak E.* et al. Interventions for the prevention of recurrent erysipelas and cellulitis // Cochrane Database Syst Rev. – 2017, 20, june. 6:CD009758. [Medline].

5. *Snetkov, P., Zakharova K., Morozkina S.* et al. Hyaluronic Acid: The Influence of Molecular Weight on Structural, Physical, Physico-Chemical, and Degradable Properties of Biopolymer Polymers (Basel). – 2020 Aug; 12(8): 1800. Published online 2020 Aug 11. doi: 10.3390/polym12081800 [https://www.ncbi.nlm.nih.gov/pmc/articles/PMC7464276/]

6. *Stevens, D. L., Bisno A. L., Chambers H. F.* et al. Practice guidelines for the diagnosis and management of skin and soft tissue infections: 2014 update by the Infectious Diseases Society of America // Clin Infect Dis. – 2014. – Vol. 59(2). – P. e10–52. [Medline].

Поступила 26.03.2021 г.