

И.Н. Игнатович

ВЛИЯНИЕ РАННЕЙ ДИАГНОСТИКИ НА РЕЗУЛЬТАТЫ РЕВАСКУЛЯРИЗАЦИИ ПРИ НЕЙРОИШЕМИЧЕСКОЙ ФОРМЕ СИНДРОМА ДИАБЕТИЧЕСКОЙ СТОПЫ

УО «Белорусский государственный медицинский университет»

В статье проведен проспективный анализ результатов лечения 276 пациентов с нейроишемической формой синдрома диабетической стопы с применением сосудистых, эндоваскулярных и гибридных ангиореконструкций. Для проведения анализа пациенты разделены на 2 группы: с минимальными и с выраженными язвенно-некротическими поражениями стопы. Выявлено достоверное различие ($p < 0,05$) в количестве высоких ампутаций у пациентов, различающихся по признаку выполненной реваскуляризации конечности. Выявлено достоверное различие ($p < 0,05$) в количестве высоких ампутаций после реваскуляризации у пациентов с разным характером поражения стоп. Не выявлено достоверных различий ($p > 0,05$) в количестве высоких ампутаций при отсутствии условий для реваскуляризации у пациентов с разным характером поражения стоп.

Ключевые слова: диабетическая стопа, реваскуляризация.

I.N. Ignatovich

INFLUENCE OF EARLY DIAGNOSTICS ON REVASKULARIZATION'S RESULTS AT THE NEUROISCHEMIC FORM OF THE SYNDROME OF DIABETIC FOOT

The results of treatment 276 patients with neuroischemic form of diabetic foot (combination of critical limb ischemia and diabetic neuropathy) analyzed. The successful revascularization allowed validly decreased the amount of high amputations of the limbs ($p < 0,05$).

Key words: diabetic foot, revascularization, amputation

Консервативные методики как самостоятельный метод лечения бесперспективны при критической ишемии конечности [1, 6]. Консервативные методики позволяют стабилизировать ремиссию процесса при начальных проявлениях критической ишемии, а при язвенно-некротических поражениях должны использоваться как этап подготовки к операции и в послеоперационном периоде [1, 3, 7]. Если эндоваскулярное вмешательство возможно, ему отдается предпочтение в связи с малой инвазивностью. Ограничение длительности эффекта ангиопластики компенсируется легкой повторяемостью и минимальной угрозой для жизни пациента [2, 5]. Развитие эндоваскулярных технологий с применением ante- и ретроградных доступов приводит к уменьшению более длительных и тяжелых для пациента шунтирующих операций [6, 7]. Однако имеется большое количество пациентов, у которых ни открытые, ни эндоваскулярные подходы изолированно не могут быть применены. Задача улучшения артериального кровотока для купирования критической ишемии, угрожающей потерей конечности, требует применения гибридных технологий реваскуляризации и становится серьезным испытанием для хирургической бригады [4, 5]. Для успешного лечения этой тяжелой категории пациентов с нейроишемической формой синдрома диабетической стопы хирургическая бригада должна иметь многопрофильный подход с широким спектром методик и технологий реваскуляризации и экономных резекций стопы.

Цель исследования – изучить результаты ранней диагностики и реваскуляризации у пациентов с нейроишемической формой синдрома диабетической стопы (НИФ СДС)

Материал и методы

Проспективное исследование результатов лечения пациентов с нейроишемической формой синдрома диабетической стопы включает 276 пациентов. Анализ результа-

тов реваскуляризации приведен для 2-х групп пациентов с нейроишемической формой синдрома диабетической стопы (НИФ СДС):

Группа 1. Пациенты с минимальными поражениями стоп (Wagner 0 и 1)

Критерии включения:

1. индекс компрессионной пробы < 1 и индекс отношения высота-ширина $< 1,6$ («совместный критерий») при проведении доплерографического исследования .

2. нет открытых повреждений кожи. Выраженные гиперкератозы могут маскировать аутолиз мягких тканей;

3. поверхностная язва, захватывающая эпидермис и дерму.

Группа 2. Пациенты с выраженными язвенно-некротическими поражениями стоп (Wagner 2-4)

Критерии включения:

4. индекс компрессионной пробы < 1 и индекс отношения высота-ширина $< 1,6$ («совместный критерий») при проведении доплерографического исследования .

5. язвенно-некротический дефект с вовлечением подкожной жировой клетчатки, связок, сухожилий и мышц без поражения костей;

6. глубокое поражение тканей с вовлечением костей и развитием остеомиелитического процесса, гнойных артритов, глубоких абсцессов и флегмон;

7. развитие гангрены пальца или отдела стопы.

Критериями исключения для обеих групп явились язвенно-некротические поражения стопы, не связанные с НИФ СДС, индекс компрессионной пробы > 1 и индекс отношения высота-ширина $> 1,6$ («совместный критерий») при проведении доплерографического исследования.

Результаты и обсуждение

1. Результаты реваскуляризации нижней конечности у пациентов с минимальными поражениями стоп (группа 1)

Группа 1 включает 69 пациентов, 31 мужчину (44,9%)

и 38 женщин (55,1 %). У 40 пациентов (58 %) поражена правая нога, у 29 (42,0 %) – левая нога. Возраст пациентов составлял от 38 до 84 лет (Me=68, IQR 60-74 года). Длительность заболевания сахарным диабетом составляла от 0,2 до 42 лет (Me=10, IQR 5-15 лет). Уровень креатинина сыворотки крови в исследуемой группе пациентов составлял от 54 до 228 ммоль/л (Me=105,0, IQR 89-127 ммоль/л). Уровень холестерина сыворотки крови составлял от 2,8 до 7,6 ммоль/л (Me=5,5, IQR 4,7-6,3 ммоль/л). Уровень триглицеридов сыворотки крови составлял от 0,70 до 3,78 ммоль/л (Me=1,59, IQR 1,14-2,31 ммоль/л). При исследовании иммунограммы уровень активных Т-лимфоцитов менее 24 (признак иммунодефицита) встречался у 87,0 % пациентов, от 24 до 30 – у 13,0 % пациентов.

Для визуализации артерий в 63 случаях (91,3 %) выполнена контрастная ангиография, в 4 случаях (5,8 %) – КТ-ангиография, в 2 случаях (2,9 %) применена сочетанная методика. После выполнения ангиографии условия для реваскуляризации нижней конечности выявлены у 33 (47,8 %), нет условий для реваскуляризации у 36 (52,2 %) пациентов. Возможность выполнения и характер реваскуляризирующих операций пациентов группы 1 представлен на рисунке 1.

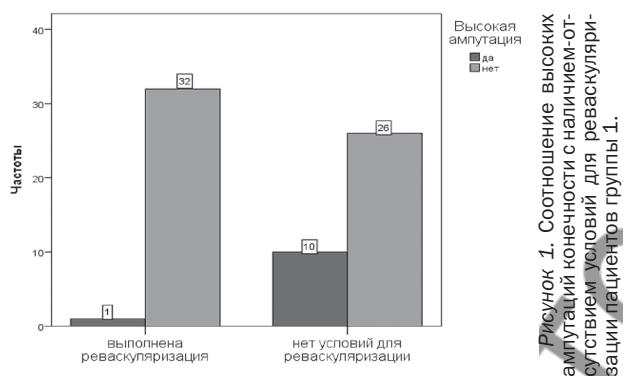


Рисунок 1. Соотношение высокой ампутаций конечности с наличием-отсутствием условий для реваскуляризации пациентов группы 1.

Характер сосудистых операций, применявшихся для реваскуляризации конечности у группы 1, представлен в таблице 1.

Таблица 1. Сосудистые операции у пациентов группы 1.

| Признак | Частота | Процент |
|---|---------|---------|
| аорто-бедренное шунтирование | 1 | 12,5 |
| эндартерэктомия, пластика общей бедренной артерии | 1 | 12,5 |
| бедренно-подколенное шунтирование реверсированной веной ниже щели коленного сустава | 2 | 25,0 |
| бедренно-подколенное шунтирование in situ ниже щели коленного сустава | 1 | 12,5 |
| профундопластика | 1 | 12,5 |
| бедренно-глубокобедренное шунтирование | 1 | 12,5 |
| бедренно-заднеберцовое шунтирование in situ | 1 | 12,5 |
| Итого | 8 | 100,0 |

Характер эндоваскулярных операций, применявшихся для реваскуляризации конечности у пациентов группы 1, представлен в таблице 2.

Таблица 2. Эндоваскулярные операции у пациентов группы 1.

| Признак | Частота | Процент |
|---|---------|---------|
| баллонная ангиопластика | 17 | 73,9 |
| стентирование | 4 | 17,4 |
| баллонная ангиопластика одного сегмента, стентирование другого сегмента | 2 | 8,7 |
| Итого | 23 | 100,0 |

Гибридные технологии реваскуляризации, применявшиеся для лечения пациентов группы 1, состояла в эндартерэктомии из ОБА ГБА и эндоваскулярной ангиопластики ПБА.

Проведение эндоваскулярной реваскуляризации с учетом ангиосомности технически было выполнимо у 15 пациентов (57,7 %). У остальных 11 пациентов (42,3 %) не было условий для ангиосомной реваскуляризации. В этих случаях выполнялось вмешательство на той артерии, которая через коллатерали обеспечивала переток крови к ангиосомной зоне.

После реваскуляризации нижней конечности в 57 случаях (82,6 %) резекционных хирургических вмешательств на стопе не потребовалось. В 12 случаях (17,4 %) потребовались резекционные хирургические вмешательства на стопе: ампутация пальца с головкой плюсневой кости – 1, ампутация стопы по Шарпу – 3, некрэктомия – 8 случаев.

Сохранить опорную функцию стопы после реваскуляризации удалось у 32 (97,0 %) из 33 пациентов группы 1. Одна ампутация выполнена через 24 недели в связи с прогрессированием ишемии и отсутствием эффекта от реваскуляризации.

Сохранить опорную функцию стопы у пациентов, у которых не было условий для реваскуляризации, удалось у 26 (72,2 %) из 36 пациентов. Высокие ампутации в этой группе пациентов без реваскуляризации выполнены в срок от 1 до 60 недель (Me=13 недель, IQR 7,5-26,5 недель).

Диаграммы соотношения высокой ампутации конечности с наличием-отсутствием условий для реваскуляризации у пациентов группы 1 представлены на рисунке 2.

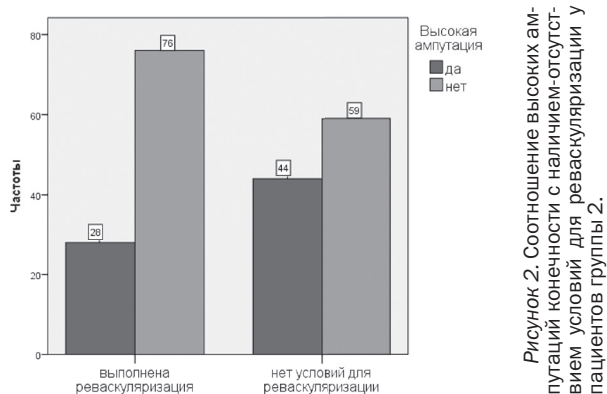


Рисунок 2. Соотношение высоких ампутаций конечности с наличием-отсутствием условий для реваскуляризации у пациентов группы 2.

Анализ полученных данных с помощью критерия Фишера выявил достоверное различие (p=0,007) в количестве высоких ампутаций у пациентов группы 1, различающихся по признаку выполненной реваскуляризации конечности.

2. Результаты реваскуляризации нижней конечности у пациентов с выраженными язвенно-некротическими поражениями стоп (группа 2)

Группа 2 включает 207 пациентов, 128 мужчин (61,8%) и 79 женщин (38,2%). У 121 пациента (58,0%) поражена правая нога, у 86 (41,5%) – левая нога. Возраст пациентов составлял от 32 до 84 лет (Me=64, IQR 59-72 года). Длительность заболевания сахарным диабетом составляла от 0,1 до 43 лет (Me=12, IQR 7-20 лет). Уровень креатинина сыворотки крови в исследуемой группе пациентов составлял от 45 до 811 ммоль/л (Me=106,0, IQR 85-125 ммоль/л). Уровень холестерина сыворотки крови составлял от 1,7 до 8,8 ммоль/л (Me=4,6, IQR 4,1-5,6 ммоль/л). Уровень триглицеридов сыворотки крови составлял от 0,59 до 6,77 ммоль/л (Me=1,58, IQR 1,23-2,01 ммоль/л). При исследовании иммунограммы уровень активных Т-лимфоцитов менее 24 (признак иммунодефицита) встречался у 81,2% пациентов, от 24 до 30 – у 18,8% пациентов.

Для визуализации артерий в 190 случаях (91,8%) выполнена контрастная ангиография, в 12 случаях (5,8%) – КТ-ангиография, в 5 случаях (2,4%) применена сочетанная методика. Характер сосудистых операций, применявшихся для реваскуляризации конечности у группы 2 представлен в таблице 3.

Таблица 3. Сосудистые операции у пациентов группы 2.

| Признак | Частота | Процент |
|---|---------|---------|
| эндартерэктомия, пластика общей бедренной артерии | 2 | 10,0 |
| бедренно-подколенное шунтирование реверсированной веной ниже щели коленного сустава | 2 | 10,0 |
| бедренно-подколенное шунтирование in situ ниже щели коленного сустава | 5 | 25,0 |
| бедренно-переднеберцовое шунтирование in situ | 2 | 10,0 |
| артериализация поверхн. венозн. кровотока | 1 | 5,0 |
| бедренно-подколенное шунтирование реверсированной веной выше щели коленного сустава | 3 | 15,0 |
| подвздошно-глубокобедренное протезирование | 1 | 5,0 |
| аорто-бедренное бифуркационное протезирование | 1 | 5,0 |
| бедренно-заднеберцовое шунтирование in situ | 3 | 15,0 |
| Итого | 20 | 100,0 |

Характер эндоваскулярных операций, применявшихся для реваскуляризации конечности у пациентов группы 2, представлен в таблице 4.

Таблица 4. Эндоваскулярные операции у пациентов группы 2.

| Признак | Частота | Процент |
|---|---------|---------|
| баллонная ангиопластика | 62 | 81,6 |
| стентирование | 10 | 13,2 |
| баллонная ангиопластика одного сегмента, стентирование другого сегмента | 4 | 5,3 |
| Итого | 76 | 100,0 |

Гибридные технологии реваскуляризации, применявшиеся для лечения пациентов группы 2, представлены в таблице 11.

Таблица 5. Гибридные реваскуляризации конечности у пациентов группы 2.

| Признак | Частота | Процент |
|--|---------|---------|
| Стентирование НПА+бедренно-подколенное шунтирование in situ | 1 | 20,0 |
| бедренно-подколенное шунтирование in situ + эндоваскулярная ангиопластика берцовой артерии | 1 | 20,0 |
| эндоваскулярная ангиопластика ПА через шунт с хирургическим доступом | 1 | 20,0 |
| эндартерэктомия из ОБА и ГБА + стентирование ПА | 1 | 20,0 |
| эндартерэктомия из ОБА + стентирование НПА | 1 | 20,0 |
| Итого | 5 | 100,0 |

Проведение эндоваскулярной реваскуляризации с учетом ангиосомности технически было выполнимо у 39 пациентов (42,4%). У остальных 40 пациентов (50,6%) не было условий для ангиосомной реваскуляризации. В этих случаях выполнялось вмешательство на той артерии, которая через коллатерали обеспечивала переток крови к ангиосомной зоне.

После реваскуляризации нижней конечности в 94 случаях (45,4%) резекционных хирургических вмешательств на стопе не потребовалось. В 113 случаях (54,6%) потребовались резекционные хирургические вмешательства на стопе, характер которых представлен в таблице 6.

Таблица 6. Хирургические вмешательства на стопе после реваскуляризации у пациентов группы 2.

| Признак | Частота | Процент |
|---|---------|---------|
| ампутация пальца с головкой плюсневой кости | 84 | 40,6 |
| ампутация стопы по Шарпу | 16 | 48,3 |
| ампутация стопы по Шопару | 3 | 49,8 |
| некрэктомия | 10 | 54,6 |
| вмешательств не было | 94 | 100,0 |

Сохранить опорную функцию стопы после реваскуляризации удалось у 76 (73,1%) из 104 пациентов группы 2. Высокие ампутации после реваскуляризации у пациентов группы 2 выполнены в сроки от 1 до 45 недель (Me=4 недели, IQR 2-11,5 недели).

Сохранить опорную функцию стопы у пациентов, у которых не было условий для реваскуляризации, удалось у 59 (57,3%) из 103 пациентов. Высокие ампутации в этой группе пациентов без реваскуляризации выполнены в срок от 1 до 30 недель (Me=8 недель, IQR 2,25-12,0 недель).

Диаграммы соотношения высокой ампутации конечности с наличием-отсутствием условий для реваскуляризации у пациентов группы 2 представлены на рисунке 2.

Анализ полученных данных с помощью критерия Фишера выявил достоверное различие ($p=0,020$) в количестве высоких ампутаций у пациентов группы 2, различающихся по признаку выполненной реваскуляризации конечности.

3. Сравнительный анализ результатов лечения пациентов с различным характером поражения стоп.

При сравнении основных демографических, половых и клинико-лабораторных показателей пациентов группы 1 и группы 2 не выявлено достоверных различий по какому-либо признаку ($p > 0,05$). Так как указанные группы являются сопоставимыми, проведен анализ результатов лечения пациентов в этих группах.

Количество высоких ампутаций нижней конечности у пациентов, которым выполнена реваскуляризация, в группе 1 и группе 2 представлено в таблице 7.

Таблица 7. Высокие ампутации у пациентов, которым выполнена реваскуляризация.

| Признак | Частота | Процент |
|--|---------|---------|
| Выполнена высокая ампутация конечности | 28 | 26,9 |
| Опорная функция конечности сохранена | 76 | 73,1 |
| Итого | 104 | 100,0 |

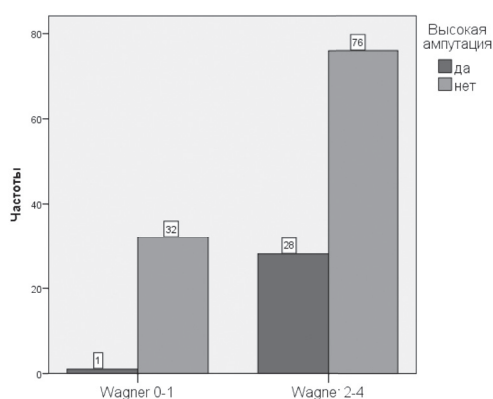


Рисунок 3. Соотношение высоких ампутаций конечности после реваскуляризации и характера поражения стоп.

Диаграммы соотношения высоких ампутаций конечностей после реваскуляризации и характера поражения стоп представлено на рисунке 3.

Анализ полученных данных с помощью критерия Фишера выявил достоверное различие ($p = 0,003$) в количестве высоких ампутаций после реваскуляризации у пациентов группы 1 и группы 2.

Количество высоких ампутаций нижней конечности пациентов группы 1 и группы 2, у которых не было условий для реваскуляризации, представлено в таблице 8.

Таблица 8. Высокие ампутации у пациентов, у которых не было условий для реваскуляризации.

| Признак | Частота | Процент |
|--|---------|---------|
| Выполнена высокая ампутация конечности | 44 | 42,7 |
| Опорная функция конечности сохранена | 59 | 57,3 |
| Итого | 103 | 100,0 |

Диаграммы соотношения высоких ампутаций конечностей без реваскуляризации и характера поражения стоп представлено на рисунке 4.

Анализ полученных данных с помощью критерия Фишера не выявил достоверных различий ($p = 0,164$) в количестве высоких ампутаций при отсутствии условий для реваскуляризации у пациентов группы 1 и группы 2.

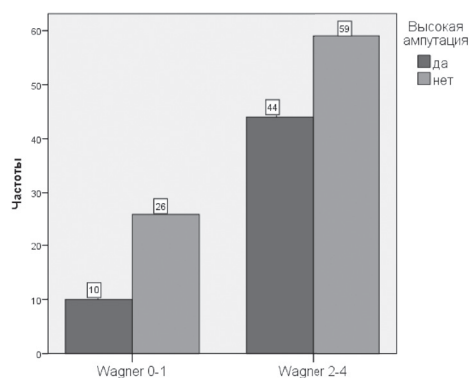


Рисунок 4. Соотношение высоких ампутаций конечностей при отсутствии условий для реваскуляризации и характера поражения стоп.

Для выявления факторов риска, влияющих на наличие-отсутствие высокой ампутации конечности при НИФ СДС, использовалась процедура логистической регрессии в статистическом пакете SPSS 20.0. Установлено, что отсутствие условий для реваскуляризации нижней конечности увеличивает риск высокой ампутации в 2,36 раза (95%ДИ 1,38 – 4,03). При анализе бинарной логистической регрессии с участием только критерия Рутерфорда установлено, что при окклюзии всех трех берцовых артерий риск высокой ампутации увеличивается в 2 раза (95% ДИ 1,17 – 3,33).

Таким образом, нейроишемическая форма синдрома диабетической стопы без реваскуляризации ведет к одинаково большому количеству высоких ампутаций конечности как у пациентов с выраженными язвенно-некротическими поражениями, так и у пациентов с минимальными поражениями стопы. Реваскуляризация при минимальном поражении стопы сопровождается достоверно большим количеством сохраненных конечностей, в сравнении с реваскуляризацией при выраженном язвенно-некротическом поражении стопы.

Ранняя диагностика и своевременная реваскуляризация при минимальном поражении стопы и корригируемом поражении берцовых артерий является оптимальным подходом к лечению нейроишемической формой синдрома диабетической стопы, позволяющим сохранить опорную функцию стопы и избежать высокой ампутации нижней конечности.

Литература

- Игнатович, И.Н. Хирургия и ангиология диабетической стопы / И.Н. Игнатович, Г.Г. Кондратенко. – Минск: БГМУ, 2013. – 304 с.
- Дистальные реконструкции при критической ишемии нижних конечностей у больных старших возрастных групп / М.Д. Дибиров [и др.] // Хирургия. – 2009. – № 1. – С. 49–53.
- Земляной, А.А. Гнойно-некротические поражения нейроишемической формы синдрома диабетической стопы. Новые возможности комплексного хирургического лечения / А.А. Земляной // Эндокринная хирургия. – 2008. – № 1. – С. 11–13.
- Роль реконструктивных сосудистых операций у больных диабетической ангиопатией / М.Д. Дибиров [и др.] // Хирургия. – 2009. – № 2. – С. 59–63.
- Long-term outcomes after angioplasty of isolated, below-the-knee arteries in diabetic patients with critical limb ischaemia / R. Ferraresi [et al.] // Eur. J. Endovasc. Surg. – 2009. – Vol. 37, № 3. – P. 336–342.
- Management of critical limb ischemia and diabetic foot. Clinical practice guidelines / ed. J.-B. Ricco // Eur. J. Vasc. Surg. – 2011. – Vol. 42, suppl. 2. – P. 52–590.
- The foot in diabetes / ed by A.J.M. Boulton. – John Wiley Sons, Ltd, 4 th edition. – 2006. – 443 p.

Поступила 15.07.2013 г.