

А. И. Гаманович¹, А. Г. Байда², В. В. Леванцевич¹, Н. Л. Гавина³

ДЕГЕНЕРАТИВНО-ДИСТРОФИЧЕСКИЕ ИЗМЕНЕНИЯ ПОЗВОНОЧНИКА: ОТ ГРЫЖИ МЕЖПОЗВОНКОВОГО ДИСКА ДО СПОНТАННОЙ РЕЗОРБЦИИ

ГУ «1134 военный клинический медицинский центр
Вооруженных Сил Республики Беларусь»¹,
УО «Белорусский государственный медицинский университет»²,
УЗ «Гродненская университетская клиника»³

Грыжа межпозвонкового диска – наиболее частое проявление дегенеративно-дистрофического процесса в позвоночнике, проявляющееся в самом трудоспособном возрасте. Часто при выявлении грыжи межпозвонкового диска такие пациенты направляются на оперативное лечение. В публикуемых метаанализах доказано отсутствие значимых различий в эффективности оперативного лечения грыжи диска и консервативной тактики при долгосрочном сравнении. Показана неэффективность эпидуральных блокад с глюкокортикостероидными гормонами и длительного приема нестероидных противовоспалительных средств. Все это диктует необходимость исследования других методов эффективного лечения пациентов с дискогенным болевым синдромом. В настоящей статье представлен обзор изучения механизма спонтанной резорбции межпозвонковых грыж, являющегося по сути саногенетической реакцией организма. Данное направление в изучении закономерностей развития неврологических проявлений остеохондроза, на наш взгляд, является наиболее перспективным на современном этапе развития медицинской науки.

Ключевые слова: грыжа межпозвонкового диска, дискогенный болевой синдром, резорбция грыжи межпозвонкового диска.

A. I. Hamanovich, A. G. Baida, V. V. Levantsevich, N. L. Gavina

DEGENERATIVE-DYSTROPHIC CHANGES IN THE SPINE: FROM HERNIATED DISC TO SPONTANEOUS RESORPTION

A herniated disc is the most frequent manifestation of the degenerative-dystrophic process in the spine, which manifests itself in the most working age. Often, when a herniated disc is detected, such patients are referred for surgical treatment. Published meta-analyses have shown that there are no significant differences in the effectiveness of surgical treatment of disc herniation and conservative tactics in a long-term comparison. The ineffectiveness of epidural blockade with glucocorticosteroid hormones and long-term use of non-steroidal anti-inflammatory drugs has been shown. All this dictates the need to study other methods of effective treatment of patients with discogenic pain syndrome. This article provides an overview of the study of the mechanisms of spontaneous resorption of intervertebral hernias, which is essentially a sanogenetic response of the body. The focus on patterns, connected to development of neurological manifestations, is vital. This direction in the study of degenerative disc disease, in our opinion, is the most promising at the present stage of development of medical science.

Key words: herniated disc, discogenic pain syndrome, resorption of herniated disc.

Дегенеративно-дистрофические изменения позвоночника (остеохондроз) – наиболее частая причина первичных дорсалгий [10]. Проблема неврологических нарушений при остеохондрозе позвоночника (ОП) является одной из наиболее актуальных в современной неврологии и нейрохирургии. Это связано, с одной стороны с большим распространением заболевания, нередко приводящего к временной и стойкой утрате трудоспособности, большим эконо-

мическим и социальным последствиям, с другой все еще недостаточным знанием этиопатогенеза дегенеративно-дистрофического процесса и возникающих при нем системных дисфункций [1, 2, 3].

Наиболее частым следствием ОП является грыжа межпозвонкового диска (МПД). В норме ткань МПД взрослого человека является бессосудистой с недостаточной иннервацией. Нервные окончания в дисках определяются только в наружных отделах

фиброзного кольца и связочном-суставном аппарате позвоночника. МПД состоят из двух гиалиновых пластинок, мягкотного ядра и фиброзного кольца. Питание диска до двух-пяти летнего возраста осуществляется в основном кровеносными сосудами. После их облитерации питание МПД осуществляется путем диффузии жидкости через гиалиновые пластинки. Гиалиновые пластинки, примыкающие к верхнему и нижнему краям дисков, имеют многочисленные перфорации, через которые осуществляется циркуляция жидкости и обмен веществ между диском и сосудистыми каналами в теле позвонка. Мякотное ядро, имеющее вид слизисто-желатинозной массы, состоит из сети фибрилл с неравномерно располагающимися клеточными элементами и большим количеством межклеточного вещества. Входящие в состав мягкотного ядра протеины и протеогликаны (мукополисахариды) придают ему свойства высокодисперсной коллоидной системы, обеспечивающей обменные процессы. Благодаря мукополисахаридным комплексам, содержащим полярные группы OH^- , легко связывающие воду, ядро обладает большой гидрофильностью [4]. Фиброзное кольцо состоит из внутренних кольцевидных фиброзных волокон и наружных соединительнотканых, переплетающихся между собой пучков. Наличие в фиброзном кольце мукополисахаридов обеспечивает ему, как и мягкотному ядру, большую гидрофильность и эластичность. Следовательно, неизменные диски выполняют функцию сложных гидравлических амортизаторов. При развитии ОП происходит потеря указанных гидростатических свойств, диски превращаются в полуэластичные межпозвонковые прокладки. Данные процессы лежат в основе дегенерации МПД, то есть являются результатом сложных взаимодействий средовых и генетических факторов. Этому так же способствует уменьшение гидрофильности ядра с возрастом. В дальнейшем, при ОП, происходит прогрессирующее снижение поступления питательных веществ к тканям диска, а также изменение состава внеклеточного матрикса, что приводит к ослаблению тканей и изменению клеточного метаболизма. Сниженное поступление питательных веществ отрицательно влияет на способность диска к поддержанию состава внеклеточного матрикса, снижению концентрации кислорода и уровня pH. Недостаточность питания нарушает способность диска реагировать на перегрузки, структурные повреждения постепенно увеличиваются, ускоряя процесс дегенерации. При изучении анатомических препаратов (50 вскрытий) нижних поясничных МПД у лиц, умерших от различных заболеваний без внешних признаков вертеброгенной патологии (возраст 40–70 лет), так же как и у больных с грыжами МПД, обнаружены изменения во всех анатомических структурах МПД, а также в телах позвонков. Возрастные изменения в позвоночнике в известной мере напоминали дегенеративно-дистрофический процесс в МПД при их выпадении

и выпячивании. Однако распространение и степень его выраженности при грыжах МПД были более значительными. Следовательно, возрастные изменения создают определенный фон, на котором различные эндогенные и экзогенные факторы приводят к развитию ОП, одним из наиболее частых проявлений которого являются грыжи МПД [4]. Сущность дегенеративно-дистрофического процесса в диске мало изучена, однако исследования показали, что одну из основных ролей играет генетический компонент [26]. Выявлено несколько категорий генов, вносящих вклад в дегенерацию МПД [14]. В качестве других факторов предполагаются ожирение, сердечно-сосудистые заболевания, атеросклероз, стрессовые воздействия, курение [23]. Однако считается, что независимо от начального триггера дегенерация зависит от дисковых клеток [18]. В здоровом диске скорости макромолекулярного синтеза и дегенеративно-дистрофического процесса сбалансированы, но когда преобладают процессы дегенерации, ткань утрачивает организационную и биомеханическую функцию [36].

Среди многих причин прогрессирования дегенеративно-дистрофического процесса с формированием грыжи МПД (травма, тяжелая статическая или динамическая работа, стрессы, инфекции, переохлаждения и др.) особое значение имеет аллергическое набухание и дезорганизация волокон фиброзного кольца. Такие процессы могут иметь клинические проявления, либо протекать латентно [4]. Структурные и биохимические изменения в МПД следует рассматривать не только в плане снижения эластичности и механической прочности диска, но и как источник проникновения в систему кровотока антигенных веществ, являющихся продуктами распада мукополисахаридного комплекса [3]. Так, было установлено, что при попадании белковых компонентов мягкотного ядра МПД в систему кровообращения они становятся аутоантигенами и вызывают продукцию антител [4, 5]. Это приводит к развитию аутоаллергической реакции замедленного типа. Подобная реакция на мягкотное ядро диска получена в клинике (Б. В. Дривотинов, 1973) и явилась основанием для выяснения роли аутоиммунного компонента в патогенезе поясничного остеохондроза и его клинических проявлений. Среди больных с ОП наблюдаются лица с повышенной чувствительностью к пульпозному агенту, которая возрастает по мере обострения дегенеративного процесса. Для выяснения роли аутоиммунной реакции в патогенезе корешковой фазы поясничного остеохондроза Б. В. Дривотинов с соавторами применяли реакцию связывания комплемента с антигеном дегенерированного диска. Выявление с помощью этой реакции в сыворотке крови большинства больных противодисковых антител указывает на важное значение аутоиммунного компонента в патогенезе заболевания. Это видно из анализа динамики корешкового болевого синдрома в зависимости от выра-

женности аутоиммунной реакции. При сохранении болевого синдрома прежней интенсивности после оперативного вмешательства, реакция связывания комплемента была положительной в 100% случаев. Затихание патологического процесса в диске и нервном корешке, о чем можно судить по исчезновению болевого синдрома, сопровождалось резким снижением титра противодисковых антител, а следовательно, ослаблением антигенной активности дегенерированного мягкотного ядра [4, 5, 9, 11]. Наряду с аутоиммунными реакциями важную роль в патогенезе ремиссий и обострений ОП, а также в механизмах спонтанной резорбции грыж МПД играют воспалительная реакция и ангиогенез [1, 2, 13, 14, 15]. В эксперименте на собаках с аутологичной трансплантацией студенистого ядра и фиброзного кольца [21] показано, что фрагменты студенистого ядра индуцируют воспалительную реакцию, привлекая в очаг воспаления большое число лимфоцитов, макрофагов и фибробластов. Макрофаги являются наиболее типичными клетками, присутствующими в случаях как острой, так и хронической грыжи МПД [19, 22]. Эти экспериментальные данные хорошо согласуются с клиническими наблюдениями, так при оперативном лечении больных с грыжей диска, в полученных образцах тканей, выявлены клетки воспаления, преимущественно макрофаги, которые играют одну из основных ролей в процессах резорбции тканей МПД [20, 24, 32]. Наличие у пациентов макрофагов в грыже МПД было связано с лучшими послеоперационными результатами по сравнению с таковыми без присутствия этих клеток [37]. Воспалительная реакция, сопровождающаяся привлечением моноцитов и формированием макрофагов, способствует успешной резорбции фрагментов грыжи МПД [19, 38]. В эксперименте на белых кроликах доказано, что кровеносные сосуды из окружающей грыжу МПД грануляционной ткани инфильтрируют фиброзное кольцо, но не проникают в гиалиновую хрящевую замыкательную пластинку. Это соответствует наблюдениям о том, что наличие гиалинового хряща в экстрюзивном дисковом материале может подавлять воспалительную реакцию и ангиогенез, угнетая спонтанную резорбцию грыжи МПД. К стимуляторам неоваскуляризации относят эндотелиальный фактор роста сосудов – VEGF (vascular endothelial growth factor) [8].

Все чаще в современной научной литературе появляются работы, посвященные изучению механизмов спонтанной резорбции грыжи МПД – на уровне цитокинов и факторов роста [33]. Сигнальная молекула Fas-лиганд, являющаяся триггером апоптоза в клетках студенистого ядра так же вовлекается в процесс спонтанной резорбции грыжи МПД [16, 30, 31]. В исследовании, выполненном на крысах, показано увеличение экспрессии ИЛ-1 α , ИЛ-6 и синтеза оксида азота в нервных корешках и дорсальных ганглиях уже через 1 неделю после имплантации фрагментов

аутологичного студенистого ядра [25]. При наблюдении в течение года 110 пациентов плохой прогноз выздоровления коррелировал с высоким уровнем ИЛ-6, при этом не получено корреляции с морфологическими изменениями состояния грыжи МПД по данным МРТ [34]. Хроническое воспаление в зоне диск-радикулярного конфликта, а так же и на отдалении, приводит к формированию рубцово-спаечных изменений и грануляций, ухудшая состояние корешка [3, 6]. Так же отмечена важная роль в процессе спонтанной резорбции грыжи МПД фактора роста фибробластов (FGF- β), являющегося стимулятором ангиогенеза. Фактор роста фибробластов стимулирует формирование новых сосудов в материале МПД, помещенном в эпидуральное пространство, что способствует частичной резорбции грыжи диска [27]. В другом исследовании 38 пациентов с корешковым болевым синдромом грыжи МПД уменьшились в 40% случаев. Вещество диска в эпидуральном пространстве подвергалось большему регрессу, чем в подвязочном, что может быть обусловлено более богатым кровоснабжением [28]. Таким образом, экструзия студенистого ядра увеличивает экспрессию катепсинов G и L, провоспалительных цитокинов и Fas-лиганда. Что ведет к активации макрофагальных про-металлопротеиназ, экспрессии медиаторов воспаления: NO, простагландина E2 и апоптозу клеток грыжи МПД. В свою очередь это приводит к развитию воспаления, продукции T и B лимфоцитов, макрофагов и матриксных металлопротеиназ, неоангиогенезу и возможной резорбции грыжи МПД. Важнейшая роль в контроле за вышеуказанными нейроморальными механизмами, а также в поддержании их равновесия принадлежит гормонам коры надпочечников. С деятельностью гипоталамо-надпочечниковой системы связаны защитно-адаптационные, в том числе и иммунологические реакции организма [3, 4]. Как известно, аллергическая реакция антиген-антитело сопровождается выделением гистамина и ему подобных веществ, что приводит к воспалению, отеку и некрозу. Противовоспалительная и десенсибилизирующая роль глюкокортикоидов при этом состоит в том, что они угнетают анаболизм гистамина, подавляют активность гиалуронидазы, снижают сосудистую проницаемость и тормозят развитие основного вещества соединительной ткани. В отдельных работах обнаружена определенная зависимость повышения уровня экскреции оксикортикостероидов от выраженности и продолжительности болевого раздражителя, а так же давности патологического процесса в диске. Если при сильных, но не очень продолжительных болях (до 3-х месяцев) повышение уровня стероидных гормонов было существенным, то при болях умеренной выраженности оно оказалось менее заметным [3, 4]. Повышение секреции коры надпочечников может рассматриваться как показатель защитно-приспособительной реакции организма в ответ на состояние напряжения. Продолжительное

влияние вертеброгенной и корешковой патологии постепенно приводит к истощению глюкокортикоидной функции надпочечников, а следовательно, и к нарушению адаптационных механизмов. Таким образом, изменения глюкокортикоидной функции коры надпочечников находятся в определенной связи с действием нескольких факторов. Во-первых, это структурные и биохимические изменения в МПД, сопровождающиеся нарушением белкового метаболизма и развитием аутоиммунного процесса. Во-вторых, это болевой синдром, оказывающий влияние на различные стороны нейрогуморальной регуляции, в том числе на обменные и вегетативные функции [3, 4]. Учитывая влияние гормонов коры надпочечников на иммунологическую реактивность и аллергическое воспаление, можно полагать, что дефицит глюкокортикоидов является одним из компонентов аутоиммунной перестройки организма. Но и высокий уровень глюкокортикоидов, постепенно истощающий эндокринно-гуморальную систему, способствует изменению иммунологической реактивности. Если под влиянием глюкокортикостероидов уровень антител снижается, то дефицит этого гормона способствует развитию аутоиммунных и воспалительных реакций. Нарушения нейрогуморального равновесия в системе гипоталамус – гипофиз – кора надпочечников как до операции по поводу грыжи МПД, так и в послеоперационном периоде развивались на фоне обменных аутоиммунных и вегетативно-сосудистых сдвигов [3, 4]. В свете современных представлений о стрессе нарушение глюкокортикоидной функции коры надпочечников необходимо рассматривать как проявление болезни адаптации в результате секреции избыточных или недостаточных количеств адаптивных гормонов [12]. Можно полагать, что сдвиги в системе гипоталамус – гипофиз – кора надпочечников при ОП являются одной из главных причин изменений реактивности организма, на фоне которых усиливаются или нарушаются обменные, углубляются или возникают аутоиммунные, вегетативно-сосудистые процессы, играющие важнейшую роль в патогенезе и саногенезе заболевания [3, 4].

Начиная с 2012 года в научной литературе начало увеличиваться количество работ по исследованию спонтанной резорбции грыж МПД. Существенное уменьшение размеров грыжи МПД в течение 3–12 месяцев наблюдалось у 87,5% пациентов с впервые возникшей радикулопатией на поясничном уровне. При этом клиническое улучшение предшествовало во времени морфологическим изменениям. Свободные секвестры и экструзии дисков регрессировали значительно быстрее, чем протрузии дисков [7]. В 2017 году вышел метаанализ, в котором авторы проанализировали все публикации по резорбции грыжи МПД с января 1990 года по декабрь 2015 года, результаты представляют собой объединенные данные 11 когортных исследований. Общая частота спонтанной резорбции составила 66,66% [39].

Для примера приводим собственное клиническое наблюдение. Пациентка Н., 22 лет. В мае 2019 года на фоне длительных статических нагрузок (в положении сидя) и частых стрессовых ситуаций возникла резкая боль в спине. Боль усиливалась при малейших движениях, была острой и резко ограничивала движения в течение недели. В неврологическом статусе – без очаговой неврологической симптоматики. Отмечались выраженные статодинамические нарушения в поясничном отделе позвоночника, локально выраженный вертебральный симптомокомплекс в пояснично-крестцовом отделе позвоночника. Пациентке были проведены две паравертебральные блокады (сначала с дексаметазоном, а затем, через неделю, с бетаметазоном); другой терапии пациентка не получала. В течение месяца болевой синдром купировался полностью. В плановом порядке в июне 2019 года пациентке выполнена МРТ пояснично-крестцового отдела позвоночника (рисунок 1). В сегменте L5-S1 тело L5 смещено дорсально до 4 мм (косвенный признак нестабильности), межпозвонковый диск дегенеративно изменен (высота и гидратация снижены), определяется разрыв фиброзного кольца диска с центральной экструзией пульпозного ядра до 9 мм и каудальным смещением до 5 мм; задняя продольная связка

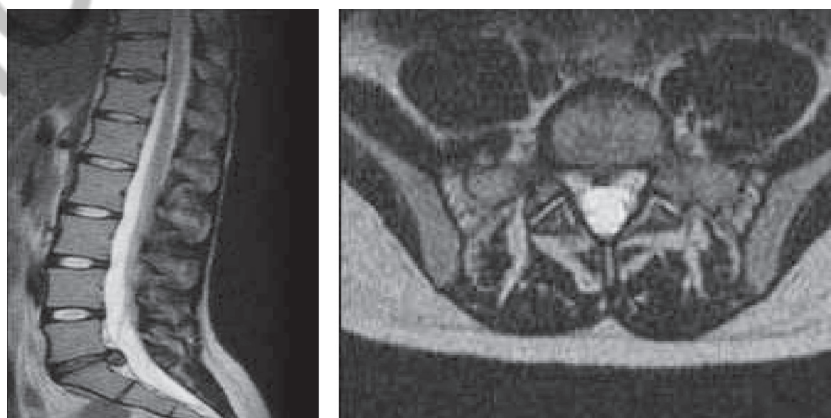


Рис. 1. МРТ пациентки Н. с грыжей МПД L5-S1

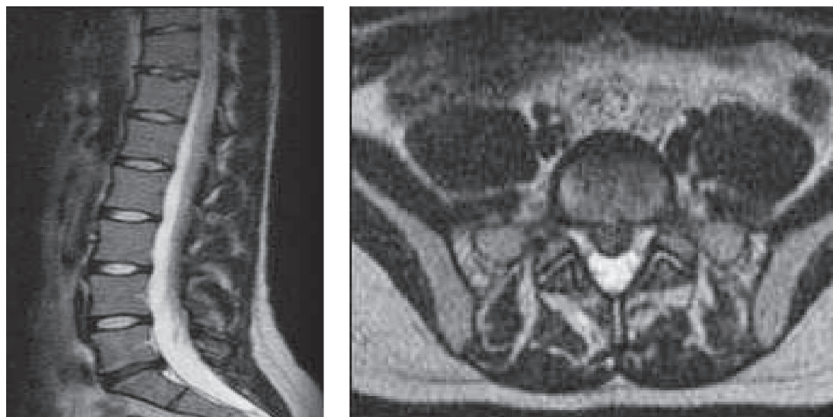


Рис. 2. МРТ пациентки Н. с резорбцией грыжи МПД L5-S1

и передняя стенка дурального мешка оттеснены (срединный сагиттальный размер позвоночного канала уменьшен до 12 мм), латеральные карманы слегка сужены (невральные структуры без признаков компрессии).

Повторное МРТ-исследование пациентки через полтора года в феврале 2021 года (T2-TSE-tra, T2-TSE-sag). Отмечена положительная динамика: определяется полная резорбция экструзии диска. Сохраняется небольшое дорсальное смещение тела L5 и дегенеративные изменения МПД (рисунок 2). Клинически боли в поясничном отделе позвоночника, малой интенсив-

ности беспокоят пациентку редко, после физических нагрузок.

Полученные данные свидетельствуют о ведущей роли саногенеза в процессе резорбции грыж МПД. Поэтому можно предположить, что широкое и длительное применение нестероидных противовоспалительных препаратов, а тем более глюкокортикостероидов в лечении пациентов с грыжами МПД, без учета патогенетических и саногенетических реакций организма, является не только необоснованным, но и малоэффективным с точки зрения доказательной медицины [6, 17, 29, 35].

Литература

1. Гуца, А. О. Современные концепции дегенерации межпозвоночных дисков / А. О. Гуца, А. Р. Юсупова // Журнал «Вопросы нейрохирургии» имени Н. Н. Бурденко. – 2020; 84 (6). – С. 112–117.
2. Дедух, Н. В. Механизмы спонтанной резорбции грыжи межпозвоночного диска (аналитический обзор литературы) / Н. В. Дедух, Л. М. Бенгус // Боль. Суставы. Позвоночник. – 2013. – № 1 (9). – С. 58–66.
3. Дривотинов, Б. В. Вертебро-висцеральный и висцеро-вертебральный болевой синдром при остеохондрозе позвоночника / Медицинский журнал. – 2010. – № 3. – С. 4–8.
4. Дривотинов, Б. В. Неврологические нарушения при поясничном остеохондрозе. – Минск: Беларусь, 1979. – 144 с.
5. Дривотинов, Б. В. Роль аутоиммунных реакций в патогенезе рецидивов и ремиссий корешкового болевого синдрома при поясничном остеохондрозе / Б. В. Дривотинов, В. М. Ходосовская // Периферическая нервная система. – Минск, 1978. – Вып. 1. – С. 62–67.
6. Евзиков, Г. Ю. Регресс грыжи диска поясничного отдела позвоночника / Евзиков Г. Ю., А. И. Исайкин, А. В. Кавелина и др. // Неврология, нейропсихиатрия, психосоматика. – 2015. – № 1. – С. 61–65.
7. Курилина, Л. Р. Спонтанная резорбция грыж межпозвоночных дисков поясничного отдела позвоночника / Л. Р. Курилина, М. Н. Величко, Е. В. Соколова, С. С. Воробьева, Ф. Л. Леньшина // Медицинский альманах. – 2013. – № 6 (30). – С. 198–201.
8. Киселева, Е. П. Фактор роста сосудистого эндотелия и иммунная система / Е. П. Киселева, А. В. Крылов,

- Э. А. Старикова, С. А. Кузнецова // Успехи современной биологии. – 2009. – Т. 129, № 4. – С. 1–12.
9. Латышева, В. Я. Патогенез и терапия неврологических проявлений поясничного остеохондроза (клинико-иммунологические исследования): автореф. дис. ... д-ра мед. наук : 14.00.13 / В. Я. Латышева. – Минск, 1985 – 46 с.
10. Петров, К. Б. Ещё раз о так называемом «остеохондрозе позвоночника» [Электронный ресурс]. URL: <https://www.profmedobr.ru/articles/eshhjo-raz-o-tak-nazyvaemom-osteohondroze-pozvonochnika/> (дата обращения: 10.05.2021).
11. Попелянский, Я. Ю. Ортопедическая неврология (вертеброневрология) : рук. для врачей. – 3-е изд., перераб. и доп. – М.: Медпресс-информ, 2003. – 672 с.
12. Селье, Г. На уровне целого организма / Г. Селье; пер. с англ. И. А. Доброхвотовой. – М.: Наука, 1972. – 123 с.
13. Ткачев, А. М. Патологические аспекты резорбции грыж межпозвоночного диска / А. М. Ткачев, А. В. Епифанов, Е. С. Акарачкова и др. // Consilium Medicum. – 2019. – № 21 (2). – С. 59–63.
14. Ткачев, А. М. Патологические механизмы дегенерации межпозвоночных дисков / А. М. Ткачев, А. В. Епифанов, Е. С. Акарачкова и др. // Русский медицинский журнал. Медицинское обозрение. – 2019. № 4 (II). – С. 72–77.
15. Ткачев, А. М. Роль воспаления в спонтанном регрессе грыж межпозвоночных дисков / А. М. Ткачев, А. В. Епифанов, Е. С. Акарачкова и др. // Русский медицинский журнал. Медицинское обозрение. – 2019. № 7. – С. 30–33.
16. Chowdhury, I. Current concepts in apoptosis: the physiological suicide program revisited / I. Chowdhury, B. Tharakan, G. K. Bhat // Cell Mol. Biol. Lett. – 2006. – Vol. 11. – P. 506–525.

17. Enthoven, W. T. Non-steroidal anti-inflammatory drugs for chronic low back pain / W. T. Enthoven, P. D. Roelofs, R. A. Deyo, et al. // *Cochrane Database of Systematic Reviews* 2016; 2 (2):CD012087. Published 2016 Feb 10. doi:10.1002/14651858.CD012087. Accessed 03 April 2021.
18. Feng, C. Disc cell senescence in intervertebral disc degeneration: Causes and molecular pathways / C. Feng, H. Liu, M. Yang et al. // *Cell Cycle*. 2016. – Vol. 15 (13). – P. 1674–1684.
19. Habtemariam, A. A comparative immunohistochemical study of inflammatory cells in acute-stage and chronic-stage disc herniations / A. Habtemariam, M. Gronblad, J. Virri et al. // *Spine*. – 1998. – Vol. 23. – P. 2159–2166.
20. Haro, H. Matrix metalloproteinase-7-dependent release of tumor necrosis factor-alpha in a model of herniated disc resorption / H. Haro, H. C. Crawford, B. Fingleton, K. Shinomiya, D. M. Spengler, L. M. Matrisian // *J Clin Invest*. 2000; – Vol. 105 (2). – P. 143–150.
21. Hasegawa, T. The effect of age on inflammatory responses and nerve root injuries after lumbar disc herniation: an experimental study in a canine model / T. Hasegawa, H. S. An, A. Inufusa et al. // *Spine*. – 2000. – Vol. 25. – P. 937–940.
22. Ikeda, T. Pathomechanism of spontaneous regression of herniated lumbar disc: histologic and immunohistochemical study / T. Ikeda, T. Nakamura, T. Kikuchi et al. // *J. Spinal. Disord.* – 1996. – Vol. 9. – P. 136–140.
23. Jakoi, A. M. The Clinical Correlations between Diabetes, Cigarette Smoking and Obesity on Intervertebral Degenerative Disc Disease of the Lumbar Spine. / A. M. Jakoi, G. Pannu, A. D'Oro et al. // *Asian Spine J*. 2017. – Vol. 11(3). – P. 337–347.
24. Kawaguchi, S. Chemokine profile of herniated intervertebral discs infiltrated with monocytes and macrophages / Kawaguchi S., Yamashita T., Katahira G. et al. // *Spine (Phila Pa 1976)*. –2002. – Vol. 27. (14). – P. 1511–1516.
25. Kawakami, M. MRNA expression of interleukins, phospholipase A2, and nitric oxide synthase in the nerve root and dorsal root ganglion induced by autologous nucleus pulposus in the rat / M. Kawakami, T. Matsumoto, K. Kuribayashi et al. // *J. Orthop. Res.* – 1999. – Vol. 17. – P. 941–946.
26. Martirosyan, N. L. Genetic Alterations in Intervertebral Disc Disease / N. L. Martirosyan, A. A. Patel, A. Carotenu et al. // *Front Surg*. 2016; 3 : 59.
27. Minamide, A. Effects of Basic Fibroblast Growth Factor on Spontaneous Resorption of Herniated Intervertebral Discs: An Experimental Study in the Rabbit / A. Minamide, H. Hashizume, M. Yoshida et al. // *Spine*. – 1999. – Vol. 24(10). – P. 940–945.
28. Mochida, K. Regression of cervical disc herniation observed on magnetic resonance images / K. Mochida, H. Komori, A. Okawa, T. Muneta, H. Haro, K. Shinomiya // *Spine (Phila Pa 1976)*. 1998. –Vol. 23 (9). – P. 990–997.
29. Oliveira, C. B. Epidural corticosteroid injections for lumbosacral radicular pain / C. B. Oliveira, C. G. Maher, M. L. Ferreira, et al. // *Cochrane Database of Systematic Reviews* 2020, Issue 4. Art. No.: CD013577. Accessed 03 April 2021.
30. Park, J. B. Expression of fas ligand and apoptosis of disc cells in herniated lumbar disc tissue / J. B. Park, H. K. Chang, Ki-Won // *Spine*. – 2001. – Vol. 26 (6). – P. 618–621.
31. Park, J. B. Expression of Fas-receptor on disc cells in herniated lumbar disc tissue / J. B. Park, K. W. Kim, C. W. Han et al. // *Spine*. – 2001. – Vol. 26. – P. 142–146.
32. Podichetty, V. K. The aging spine: the role of inflammatory mediators in intervertebral disc degeneration / V. K. Podichetty // *Cell Mol. Biol.* – 2007. – Vol. 53(5). – P. 4–18.
33. Sadowska A, Touli E, Hitzl W, Greutert H, Ferguson SJ, Wuertz-Kozak K, Hausmann ON. Inflammaging in cervical and lumbar degenerated intervertebral discs: analysis of proinflammatory cytokine and TRP channel expression. *European Spine Journal*. 2018; Vol. 27(3). – P. 564–577.
34. Schistad, E. I. Association between baseline IL-6 and 1-year recovery in lumbar radicular pain / E. I. Schistad, A. Espeland, L. M. Pedersen, et al. // *Eur J Pain*. 2014 Vol. 18 (10). – P. 1394–401.
35. Van der Gaag, W. H. Non-steroidal anti-inflammatory drugs for acute low back pain / W. H. Van der Gaag, DDM Roelofs, WTM Enthoven, et al. // *Cochrane Database of Systematic Reviews* 2020, Issue 4. Art. No.: CD013581. Accessed 03 April 2021.
36. Wang, A. M. Detection of extracellular matrix degradation in intervertebral disc degeneration by diffusion magnetic resonance spectroscopy / A. M. Wang, P. Cao, A. Yee et al. // *Magn Reson Med*. 2015; Vol. 73 (5). – P. 1703–1712.
37. Woertgen, C. Influence of macrophage infiltration of herniated lumbar disc tissue on outcome after lumbar disc surgery / C. Woertgen, R. D. Rothoerl, A. Brawanski // *Spine*. – 2000. – Vol. 25. – P. 871–875.
38. Yoshida, M. Intervertebral disc cells produce tumor necrosis factor alpha, interleukin-1beta, and monocyte chemoattractant protein-1 immediately after herniation: an experimental study using a new hernia model / M. Yoshida, T. Nakamura, A. Sei et al. // *Spine*. – 2005. – Vol. 30 (1). – P. 55–61.
39. Zhong, M. Incidence of Spontaneous Resorption of Lumbar Disc Herniation: A Meta-Analysis / M. Zhong, J. T. Liu, H. Jiang, et al. // *Pain Physician*. 2017. Vol. 20 (1). – P. 45–52.

References

1. Gushcha, A. O. Sovremennye koncepcii degeneracii mezhpozvonkovykh diskov / A. O. Gushcha, A. R. YUsupova // *ZHurnal «Voprosy neirohirurgii» imeni N. N. Burdenko*. – 2020; 84 (6). – S. 112–117.
2. Deduh, N. V., Mekhanizmy spontannoj rezorbicii gryzhi mezhpozvonochnogo diska (analiticheskij obzor literatury) / N. V. Deduh, L. M. Bengus // *Bol'. Sustavy. Pozvo-nochnik*. – 2013. – № 1 (9). – S. 58–66.
3. Drivotinov, B. V. Vertebro-visceral'nyj i viscero-vertebral'nyj bolevoj sin-drom pri osteohondroze pozvonochnika / *Medicinskij zhurnal*. – 2010. – № 3. – S. 4–8.
4. Drivotinov, B. V. Nevrologicheskie narusheniya pri poyasnichnom osteohondroze. – Minsk : Belarus', 1979. – 144 c.
5. Drivotinov, B. V. Rol' autoimunnyh reakcij v patogeneze recidivov i remissij koreshkovogo boleвого sindroma pri poyasnichnom osteohondroze / B. V. Drivotinov, V. M. Hodosovskaya // *Perifericheskaya nervnaya sistema*. – Minsk, 1978. – Vyp. 1. – S. 62–67.
6. Evzikov, G. Yu. Regress gryzhi diska poyasnichnogo otdela pozvonochnika / Evzikov G. Yu., A. I. Isajkin, A. V. Kavelina i dr. // *Nevrologiya, nejropsihiatriya, psihoso-matika*. – 2015. – № 1. – S. 61–65.
7. Kurilina, L. R. Spontannaya rezorbciya gryzhi mezhpozvonkovykh diskov poyasnichnogo otdela pozvonochnika / L. R. Kurilina, M. N. Velichko, E. V. Sokolova, S. S. Vorob'e-va, F. L. Len'shina // *Medicinskij al'manah*. – 2013. – № 6 (30). – S. 198–201.
8. Kiseleva, E. P. Faktor rosta sosudistogo endoteliya i immunnayasistema / E. P. Kiseleva, A. V. Krylov, E. A. Starikova,

- S. A. Kuznecova // Uspekhi sovremennoj biolo-gii. – 2009. – T. 129, № 4. – S. 1–12.
9. *Latysheva, V. Ya.* Patogenez i terapiya nevrologicheskikh proyavlenij poyasnichnogo osteohondroza (kliniko-immunologicheskie issledovaniya): avtoref. dis. ... d-ra med. nauk : 14.00.13 / V. Ya. Latysheva. – Minsk, 1985 – 46 s.
10. *Petrov, K. B.* Eshchyo raz o tak nazyvaemom «osteohondroze pozvonochnika» [Elektronnyj resurs]. URL: <https://www.profmedobr.ru/articles/eshhjo-raz-o-tak-nazyvaemom-osteohondroze-pozvonochnika/> (data obrashcheniya: 10.05.2021).
11. *Popelyanskij, Ya. Yu.* Ortopedicheskaya nevrologiya (vertebronevrologiya) : ruk. dlya vrachej. - 3-e izd., pererab. i dop. – M. : Medpress-inform, 2003. – 672 s.
12. *Sel'e, G.* Na urovne celogo organizma / G. Sel'e ; per. s angl. I. A. Dobrohvoto-voj. – M. : Nauka, 1972. – 123 s.
13. *Tkachev, A. M.* Patofiziologicheskie aspekty rezorbicii gryzh mezhpozvonkovogo diska / A. M. Tkachev, A. V. Epifanov, E. S. Akarachkova i dr. // Consilium Medicum. – 2019. – № 21 (2). – S. 59–63.
14. *Tkachev, A. M.* Patofiziologicheskie mekhanizmy degeneracii mezhpozvonkovykh dis-kov. / A. M. Tkachev, A. V. Epifanov, E. S. Akarachkova i dr. // Russkij medicinskij zhurnal. Medicinskoe obozrenie. – 2019. № 4 (II). – S. 72–77.
15. *Tkachev, A. M.* Rol' vospaleniya v spontannom regresse gryzh mezhpozvonkovykh dis-kov / A. M. Tkachev, A. V. Epifanov, E. S. Akarachkova i dr. // Russkij medicinskij zhurnal. Medicinskoe obozrenie. – 2019. № 7. – S. 30–33.
16. *Chowdhury, I.* Current concepts in apoptosis: the physiological suicide program revisited / I. Chowdhury, B. Tharakan, G. K. Bhat // Cell Mol. Biol. Lett. – 2006. – Vol. 11. – P. 506–525.
17. *Enthoven, W. T.* Non-steroidal anti-inflammatory drugs for chronic low back pain. / W. T. Enthoven, P. D. Roelofs, R. A. Deyo, et al. // Cochrane Database of Systematic Reviews 2016; 2 (2):CD012087. Published 2016 Feb 10. doi:10.1002/14651858.CD012087. Accessed 03 April 2021.
18. *Feng, C.* Disc cell senescence in intervertebral disc degeneration: Causes and molecular pathways / C. Feng, H. Liu, M. Yang et al. // Cell Cycle. 2016. – Vol. 15 (13). – R. 1674–1684.
19. *Habtemariam, A.* A comparative immunohistochemical study of inflammatory cells in acute-stage and chronic-stage disc herniations / A. Habtemariam, M. Gronblad, J. Virri et al. // Spine. – 1998. – Vol. 23. – P. 2159–2166.
20. *Haro, H.* Matrix metalloproteinase-7-dependent release of tumor necrosis factor-alpha in a model of herniated disc resorption / H. Haro, H. C. Crawford, B. Fingleton, K. Shinomiya, D. M. Spengler, L. M. Matrisian // J Clin Invest. 2000; – Vol. 105 (2). – R. 143–150.
21. *Hasegawa, T.* The effect of age on inflammatory responses and nerve root injuries after lumbar disc herniation: an experimental study in a canine model / T. Hasegawa, H. S. An, A. Inufusa et al. // Spine. – 2000. – Vol. 25. – P. 937–940.
22. *Ikeda, T.* Pathomechanism of spontaneous regression of herniated lumbar disc: histologic and immunohistochemical study / T. Ikeda, T. Nakamura, T. Kikuchi et al. // J. Spinal. Disord. – 1996. – Vol. 9. – P. 136–140.
23. *Jakoi, A. M.* The Clinical Correlations between Diabetes, Cigarette Smoking and Obesity on Intervertebral Degenerative Disc Disease of the Lumbar Spine./ A. M. Jakoi, G. Pannu, A. D'Oro et al. // Asian Spine J. 2017. – Vol. 11(3). – R. 337–347.
24. *Kawaguchi, S.* Chemokine profile of herniated intervertebral discs infiltrated with mono-cytes and macrophages / Kawaguchi S., Yamashita T., Katahira G. et al. // Spine (Phila Pa 1976). – 2002. – Vol. 27. (14). – P. 1511–1516.
25. *Kawakami, M.* MRNA expression of interleukins, phospholipase A2, and nitric oxide synthase in the nerve root and dorsal root ganglion induced by autologous nucleus pulposus in the rat / M. Kawakami, T. Matsumoto, K. Kuribayashi et al. // J. Orthop. Res. – 1999. – Vol. 17. – P. 941–946.
26. *Martirosyan, N. L.* Genetic Alterations in Intervertebral Disc Disease / N. L. Martirosyan, A. A. Patel, A. Carotenu et al. // Front Surg. 2016; 3 : 59.
27. *Minamide, A.* Effects of Basic Fibroblast Growth Factor on Spontaneous Resorption of Herniated Intervertebral Discs: An Experimental Study in the Rabbit / A. Minamide, H. Hashizume, M. Yoshida et al. // Spine. – 1999. – Vol. 24 (10). – P. 940–945.
28. *Mochida, K.* Regression of cervical disc herniation observed on magnetic resonance images / K. Mochida, H. Komori, A. Okawa, T. Muneta, H. Haro, K. Shinomiya // Spine (Phila Pa 1976). 1998. – Vol. 23 (9). – R. 990–997.
29. *Oliveira, C. B.* Epidural corticosteroid injections for lumbosacral radicular pain / C. B. Oliveira, C. G. Maher, M. L. Ferreira, et al. // Cochrane Database of Systematic Reviews 2020, Issue 4. Art. No.: CD013577. Accessed 03 April 2021.
30. *Park, J. B.* Expression of fas ligand and apoptosis of disc cells in herniated lumbar disc tissue / J. B. Park, H. K. Chang, Ki-Won // Spine. – 2001. – Vol. 26 (6). – P. 618–621.
31. *Park, J. B.* Expression of Fas-receptor on disc cells in herniated lumbar disc tissue / J. B. Park, K. W. Kim, C. W. Han et al. // Spine. – 2001. – Vol. 26. – P. 142–146.
32. *Podichetty, V. K.* The aging spine: the role of inflammatory mediators in intervertebral disc degeneration / V. K. Podichetty // Cell Mol. Biol. – 2007. – Vol. 53(5). – P. 4–18.
33. *Sadowska A, Touli E, Hitzl W, Greutert H, Ferguson SJ, Wuertz-Kozak K, Hausmann ON.* Inflammaging in cervical and lumbar degenerated intervertebral discs: analysis of proinflammatory cytokine and TRP channel expression. European Spine Journal. 2018; Vol. 27(3). – R. 564–577.
34. *Schistad, E. I.* Association between baseline IL-6 and 1-year recovery in lumbar radicular pain / E. I. Schistad, A. Espeland, L. M. Pedersen, et al. // Eur J Pain. 2014. Vol. 18 (10). – R. 1394–401.
35. *Van der Gaag, W. H.* Non-steroidal anti-inflammatory drugs for acute low back pain / W. H. Van der Gaag, DDM Roelofs, WTM Enthoven, et al. // Cochrane Database of Systematic Reviews 2020, Issue 4. Art. No.: CD013581. Accessed 03 April 2021.
36. *Wang, A. M.* Detection of extracellular matrix degradation in intervertebral disc degeneration by diffusion magnetic resonance spectroscopy / A. M. Wang, P. Cao, A. Yee et al. // Magn Reson Med. 2015; Vol. 73 (5). – R. 1703–1712.
37. *Woertgen, C.* Influence of macrophage infiltration of herniated lumbar disc tissue on outcome after lumbar disc surgery / C. Woertgen, R. D. Rothoerl, A. Brawanski // Spine. – 2000. – Vol. 25. – P. 871–875.
38. *Yoshida, M.* Intervertebral disc cells produce tumor necrosis factor alpha, interleukin-1beta, and monocyte chemoattractant protein-1 immediately after herniation: an experimental study using a new hernia model / M. Yoshida, T. Nakamura, A. Sei et al. // Spine. – 2005. – Vol. 30 (1). – P. 55–61.
39. *Zhong, M.* Incidence of Spontaneous Resorption of Lumbar Disc Herniation: A Meta-Analysis / M. Zhong, J. T. Liu, H. Jiang, et al. // Pain Physician. 2017. Vol. 20 (1). – R. 45–52.

Поступила 07.06.2021 г.