

Крибриформно-морулярный вариант папиллярного рака щитовидной железы: морфологические и иммуногистохимические особенности

Белорусский государственный медицинский университет

Крибриформно-морулярный вариант папиллярного рака щитовидной железы (КМВ ПРЦЖ) относится к особой и редкой форме папиллярного рака щитовидной железы, которая может встречаться у больных с семейным аденоматозным полипозом кишечника, либо возникать спорадически. Автором представлена детальная морфологическая и иммуногистохимическая (b-катенин и E-кадгерин) характеристика 3 случаев предположительно спорадической формы КМВ ПРЦЖ. Ключевые слова: папиллярный рак щитовидной железы, крибриформно-морулярный вариант. Крибриформно-морулярный вариант папиллярного рака щитовидной железы (КМВ ПРЦЖ) относится к редкой форме карцином щитовидной железы, впервые описанной у пациентов с семейным аденоматозным полипозом кишечника (familial adenomatous polyposis-FAP). Поэтому долгое время эта форма рака называлась FAP-ассоциированный папиллярный рак щитовидной железы.

Семейный аденоматозный полипоз кишечника (САПК) относится к группе наследственных заболеваний с аутосомно-доминантным типом наследования, встречается с частотой 1:10000, характеризуется наличием множественных аденоматозных полипов толстого кишечника, которые в последующем малигнизируются. Причиной его является герминоклеточная мутация APC-гена. Этот ген локализуется в длинном плече 5 хромосомы (5q21-22), и известен, как ген опухолевой супрессии [16,20].

При данном заболевании могут возникать патологические процессы в других органах и системах. Гарднер был первым, кто в 1951 году, обратил внимание на внекишечные проявления САПК. Он описал триаду, в последствии, названную синдромом Гарднера, которая проявлялась семейным аденоматозным полипозом кишки, наличием остеом и опухолей мягких тканей (эпидермоидные кисты и подкожные фибромы) [14,15]. В настоящее время многообразие внекишечных проявлений САПК достаточно хорошо изучено, и включает не только классическую триаду Гарднера, но и десмоидные опухоли, врожденную гипертрофию эпителия сетчатки глаза, патологию зубов (чаще проявляющуюся в наличии дополнительных зубов), а также гепатобластому, злокачественные опухоли ЦНС, двенадцатиперстной кишки, надпочечников и щитовидной железы [22,25,29]. Впервые случай сочетания множественного полипоза кишки и карциномы щитовидной железы описал Краил в 1949 году [13]. Предположение о возможной ассоциации САПК с карциномой щитовидной железы было сделано позже, в 1968 году, на основании наблюдения ПРЦЖ у двух молодых сестер с наличием классического синдрома Гарднера [9].

По данным литературы, развитие карциномы щитовидной железы у больных с САПК наблюдается в 1-2% случаев [5,26], преимущественно у женщин в возрасте до 30 лет [3,10,27].

Опухоль в щитовидной железе, как правило, растет в виде множественных инкапсулированных узлов, чаще билатерально, реже – в виде солитарного узла [10,17, 27]. При гистологическом исследовании, в 90-95% случаев диагностируется папиллярная карцинома щитовидной железы с типичными для нее ядерными изменениями [3,11]. Отличительной особенностью является формирование опухолевыми клетками крибриформных и морулярных структур, которые не встречаются при других вариантах ПРЦЖ [10,17,18]. И в настоящее время, эта форма рака классифицируется как крибриформно-морулярный вариант ПРЦЖ [11]. Необходимо отметить, что карцинома щитовидной железы может возникать не только одновременно с клиническими проявлениями САПК, но и быть его первичной манифестацией. Именно поэтому важно знать и учитывать характерные для нее особенности морфологического строения, позволяющие заподозрить у больного САПК [6,28].

При молекулярно-генетическом исследовании случаев рака щитовидной железы у больных данной группы определяется герминоклеточная мутация APC-гена [4,12, 24,27,26]. В результате возникшей мутации, в конечном итоге, нарушается процесс фосфорилирования β -катенина и его последующего разрушения. Это способствует накоплению β -катенина в цитоплазме клетки и транслокации его в ядро. В ядре β -катенин соединяется с определенными факторами транскрипции, что приводит к активации генов непосредственно регулирующих транскрипцию, и как следствие – процессы клеточного деления [12,19,23,30]. Описанные взаимодействия составляют часть Wnt-пути, которому придается особое значение в процессах клеточного типирования и клеточного деления, а также канцерогенеза. Необходимо отметить, что не только мутации APC-гена, но и нарушения любых из компонентов Wnt-пути (аксина, GSK3, β -катенина и т.д.) могут приводить к транслокации β -катенина в ядро, запуская затем те же механизмы нарушения транскрипции [19,23]. Таким образом, нарушается процесс циркуляции β -катенина в клетке, часть которого в норме разрушается, а часть взаимодействует с E-кадгеринами. Последний является одним из представителей семейства Ca^{2+} -зависимых молекул адгезии [1]. В настоящее время, хорошо известно, что соединение β -катенина и E-кадгерина обеспечивает адгезию клеток с соседними клетками, а это тем самым, приводит к стабильности клеточного пласта и неспособности клеток к миграции [21,31].

В некоторых случаях, при молекулярно-генетическом исследовании материала больных с КМВ ПРЦЖ определяется не герминоклеточная, а соматическая мутация APC-гена [7,8,19,30]. В результате данной мутации запускаются стереотипные механизмы, приводящие в итоге к транслокации β -катенина в ядро клетки. Однако в таких случаях развитие САПК исключено и говорят о спорадической форме КМВ ПРЦЖ [30].

Материал и методы

Нами было изучено 3 случая КМВ ПРЦЖ. Проводилось морфологическое исследование и реклассификация гистологических препаратов архивного операционного материала, окрашенного гематоксилином и эозином, а также анализ историй болезни Республиканского центра опухолей щитовидной железы (руководитель – проф. Ю.Е.Демидчик). Во всех случаях опухоль была морфологически верифицирована у молодых женщин в возрасте 17 и 20 лет (два наблюдения), клинически отсутствовали данные о гематогенном метастазировании опухолей, отсутствовали клинические данные, указывающие на наличие онкологических заболеваний со стороны ЖКТ, в том числе и у родственников. Иммуногистохимическое исследование на парафиновых срезах толщиной 4 мкм, с применением моноклональных антител к Е-кадгерину (1:200, Dako), b-катенину (1:100, Dako) и системы визуализации EnVision (Dako) выполнялось на кафедре патологической анатомии БГМУ (зав. каф. – проф. Е.Д.Черствый). Положительным контролем служила нормальная ткань щитовидной железы, прилежащая к опухолевой ткани. Для отрицательного контроля исключалось первичное антитело.

Результаты. Случай 1. Больной А. в возрасте 20 лет была выполнена операция тотальной тиреоидэктомии с центральной и двухсторонней латеральной шейной лимфодиссекцией. В правой доле щитовидной железы определялся инкапсулированный опухолевый узел максимальным диаметром 0,5 см. При гистологическом исследовании опухолевые клетки имели выраженную амфифильную цитоплазму. В цитоплазме некоторых клеток определялись микровезикулярные структуры. Ядра клеток характеризовались полиморфизмом и имели характерные для папиллярного рака признаки: иррегулярность контуров, просветления, за счет неравномерного распределения в них хроматина в виде мелких зерен и более крупных глыбок, часто встречались ядра с преимущественно перимембранозно конденсированным хроматином, что создавало впечатление оптически пустых ядер, в отдельных ядрах перимембранозная конденсация хроматина носила неравномерный характер, определяясь очагово, что делало похожим такие ядра на перстни. В ядрах определялись также внутриядерные цитоплазматические включения и внутриядерные бороздки. Местами встречались ядерные напластования. Опухолевые клетки формировали преимущественно крибриформные (рис.1), папиллярные и морулярные структуры, очагово определялся солидный и веретенновидный компонент. Имела место очаговая инвазия в капсулу опухоли. Ткань щитовидной железы вне опухоли была смешанно-фолликулярного строения, с формированием мелких коллоидных кист и узлов гиперплазии. В железе определялись мелкие внутрижелезистые лимфогенные диссеминаты, которые формировали солидные структуры с наличием псаммомных тел. Одиночные псаммомные тела обнаруживались и в строме щитовидной железы. Паратрахеальные лимфоузлы без признаков опухолевого роста. При иммуногистохимическом исследовании экспрессия b-катенина в опухолевом узле определялась более

чем в 90% клеток. Имело место, преимущественно выраженное, равномерное окрашивание цитоплазмы и ядер опухолевых клеток, очагово реакция была умеренно выраженной. В нормальной ткани щитовидной железы определялось неравномерное, от умеренного до выраженного, окрашивание клеточных мембран, местами с гранулярным окрашиванием цитоплазмы. Экспрессия E-кадгерина определялась менее чем в 5% опухолевых клеток. Имело место очаговое, от слабого до умеренно выраженного, неравномерное, гранулярное окрашивание цитоплазмы и прерывистое окрашивание мембран отдельных групп опухолевых клеток. В нормальной ткани щитовидной железы определялось неравномерное, от выраженного до умеренного, окрашивание клеточных мембран, местами с гранулярным окрашиванием цитоплазмы.

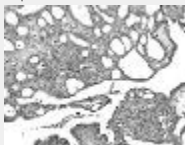


Рис. 1. Крибриформно-морулярные структуры КМВ ПРЦЖ. Окраска гематоксилином и эозином (объектив x20, окуляр x10).

Случай 2. Больной З. в возрасте 20 лет была выполнена операция тотальной тиреоидэктомии с центральной и двухсторонней латеральной шейной лимфодиссекцией. В правой доле щитовидной железы определялся инкапсулированный опухолевый узел максимальным диаметром 0,8 см. При гистологическом исследовании цитоплазма и ядра опухолевых клеток выглядели аналогично случаю 1. Опухолевые клетки формировали преимущественно крибриформные и папиллярные структуры, очагово определялся морулярный компонент. Опухоль вращалась в капсулу щитовидной железы. Опухолевые тромбы определялись в просветах кровеносных сосудов капсулы опухолевого узла. Ткань щитовидной железы нормофолликулярного строения. В железе был обнаружен одиночный мелкий внутрижелезистый опухолевый диссеминат. Паратрахеальные лимфоузлы без признаков опухолевого роста. При иммуногистохимическом исследовании экспрессия b-катенина в опухолевом узле определялась не более чем в 70% клеток и носила неравномерный характер. Только в 10% окрашенных клеток определялось выраженное диффузное окрашивание цитоплазмы и ядер опухолевых клеток, в остальных клетках имело место, от умеренно до слабо выраженного, гранулярное окрашивание цитоплазмы и ядер клеток. В нормальной ткани щитовидной железы определялось неравномерное, от слабо до умеренно выраженного, окрашивание клеточных мембран, местами с гранулярным окрашиванием цитоплазмы. Экспрессия E-кадгерина определялась не более чем в 10 % опухолевых клеток. Имело место диффузно-очаговое, умеренно выраженное, прерывистое окрашивание мембран и слабо выраженное гранулярное окрашивание цитоплазмы клеток. В нормальной ткани щитовидной железы определялось неравномерное, умеренно выраженное окрашивание клеточных мембран, местами с гранулярным окрашиванием цитоплазмы.

Случай 3. Больной Б. в возрасте 17 лет была выполнена операция тотальной тиреоидэктомии с центральной и двухсторонней латеральной шейной лимфодиссекцией. В правой доле щитовидной железы определялся инкапсулированный опухолевый узел максимальным диаметром 0,9 см. При гистологическом исследовании опухолевые клетки имели иррегулярные контуры и эозинофильную, мелкозернистого вида цитоплазму. Ядра клеток также имели типичные для папиллярного рака признаки. В отличие от двух предыдущих случаев, хроматин в большинстве ядер распределялся неравномерно в виде мелких зерен и более крупных глыбок, местами определялись ядра с равномерно диспергированным хроматином. Ядра с преимущественно перимембранозно конденсированным хроматином встречались единично. В ядрах опухолевых клеток определялись внутриядерные цитоплазматические включения и внутриядерные бороздки. Опухолевые клетки формировали преимущественно крибриформные и папиллярные структуры, встречался фолликулярный и солидный компонент. Отдельные опухолевые клетки имели вытянутую форму, с более светлой цитоплазмой и эксцентрично (апикально) расположенным ядром. Такие клетки располагались группами и формировали стержнеобразные структуры. Определялась инвазия в капсулу опухоли с ростом опухолевых комплексов за пределами опухолевого узла. Ткань щитовидной железы нормофолликулярного строения. Паратрахеальные лимфоузлы без признаков опухолевого роста. При иммуногистохимическом исследовании экспрессия b-катенина в опухолевом узле определялась в 100% клеток (рис.2). Имело место диффузное выраженное ядерное и цитоплазматическое окрашивание. В нормальной ткани щитовидной железы определялось выраженное мембранное и цитоплазматическое гранулярное окрашивание клеток. Экспрессия E-кадгерина определялась в 80% опухолевых клеток. Имело место диффузное, от умеренного до слабо выраженного, преимущественно гранулярное, окрашивание цитоплазмы и очаговое неравномерное, от выраженного до умеренного, окрашивание мембран немногочисленных клеток. В нормальной ткани щитовидной железы определялось диффузное, выраженное окрашивание клеточных мембран, местами с гранулярным окрашиванием цитоплазмы.

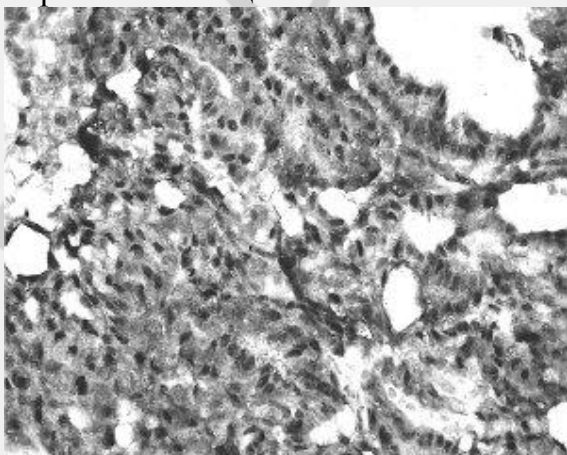


Рис. 2. Иммуногистохимическое выявление антигена В-катенина в виде четко окрашенных ядер-транслокация в ядро. Хромоген диаминобензидин, контрокрашивание гематоксилином Майера (объектив x40, окуляр x10).

Результаты и обсуждение

Все описанные случаи на основании типичного гистологического строения были реклассифицированы нами как КМВ ПРЦЖ и характеризовались рядом общих признаков. Опухоли были диагностированы у женщин молодого возраста. Во всех случаях они имели вид солитарных, четко инкапсулированных узлов, расположенных в правой доле щитовидной железы. При гистологическом исследовании выявлялись кариологические признаки, характерные для ПРЦЖ, при этом опухолевые клетки, кроме типичных гистоструктур, формировали необычные для ПРЦЖ крибриформно-морулярные структуры. Во всех случаях отсутствовали метастазы в регионарные лимфоузлы. Наряду с этим, нами были выявлены некоторые различия. В случаях 1 и 2 КМВ ПРЦЖ опухолевые клетки имели схожие цитологические признаки: выраженную амффильную цитоплазму, ядра их характеризовались преимущественно перимембранозно конденсированным хроматином, что создавало впечатление оптически пустых ядер, а также встречались ядра похожие на перстни. В данных случаях нами были выявлены внутрижелезистые опухолевые диссеминаты. В случае 3-цитоплазма опухолевых клеток была мелкозернистая, эозинофильная, хроматин в большинстве ядер распределялся неравномерно в виде мелких зерен и более крупных глыбок, ядра с преимущественно перимембранозно конденсированным хроматином встречались единично. Кроме этого, в данном случае встречались опухолевые клетки вытянутой формы, с более светлой цитоплазмой и эксцентрично (апикально) расположенным ядром, которые располагались группами и формировали стержнеобразные структуры.

При иммуногистохимическом исследовании в случае 3 экспрессия в-катенина характеризовалась выраженным окрашиванием ядер и цитоплазмы всех опухолевых клеток. В двух остальных случаях она имела неравномерный, как правило, умеренно выраженный характер. Необходимо отметить, что экспрессия в-катенина в ядрах опухолевых клеток, из всех форм дифференцированного рака щитовидной железы, характерна только для КМВ ПРЦЖ, и может служить диагностическим критерием для данной формы рака щитовидной железы [8,30]. Экспрессия Е-кадгерина в случаях 1 и 2 определялась, преимущественно, в виде слабо выраженного, прерывистого мембранного и гранулярного цитоплазматического окрашивания небольшого количества опухолевых клеток, в отличие от случая 3, при котором имело место преимущественно умеренное цитоплазматическое и прерывистое мембранное окрашивание большинства опухолевых клеток. Это позволяет предположить, что адгезивные свойства опухолевых клеток в случае 3 выражены в большей степени, и соответственно их миграционная способность ниже, чем в двух других случаях. Данное предположение может косвенно подтверждаться

отсутствием внутрижелезистой лимфогенной диссеминации в случае 3 и их наличием в двух других случаях.

Отсутствие клинических проявлений опухолевых заболеваний кишечника, солитарный характер роста опухоли во всех представленных случаях, а также имеющиеся литературные данные [7,30], позволяют с высокой степенью вероятности отнести данные наблюдения к спорадической форме КМВ ПРЦЖ. Единственным абсолютно достоверным дифференциально-диагностическим критерием спорадической и FAP-ассоциированной карцином щитовидной железы, в настоящее время, является определение герминоклеточной мутации APC-гена.

Выявленные нами гистологические (характеристика цитоплазмы, распределения хроматина в ядрах опухолевых клеток, формы клеток, внутрижелезистых диссеminatов) и иммуногистохимические особенности (характеристика экспрессии б-катенина и E-кадгерина) предположительно спорадических форм КМВ ПРЦЖ демонстрируют неоднородность представленной группы.

Выводы

1. Крибриформно-морулярный вариант ПРЦЖ относится к редкой форме рака щитовидной железы и может являться как проявлением САПК, так и возникать спорадически.
2. В случаях ассоциации с САПК, карцинома щитовидной железы может быть его первичной клинической манифестацией. Именно поэтому необходимо учитывать характерные для нее особенности морфологического строения и иммуногистохимического спектра, что позволит выявить больных с САПК.
3. Экспрессия б-катенина в ядрах опухолевых клеток не встречается при других дифференцированных формах рака щитовидной железы и может служить диагностическим критерием для морфологического диагноза КМВ ПРЦЖ.

Литература

1. Aplin, A.E., Howe, A., Alahari, S.K. and Juliano, R.L.: Signal transduction and signal modulation by cell adhesion receptors: the role of integrins, cadherins, immunoglobulin-cell adhesion molecules, and selectins. *Pharmacol. Rev.* 50: 197-263, 1998.
2. Behrens, J.: Control of beta-catenin signaling in tumor development. *Ann NY Acad Sci* 910: 21-35, 2000.
3. Bell, B., Mazzaferi, E. L.: Familial adenomatous poliposis (Gardner's syndrome) and thyroid carcinoma. *Dig Dis Science* 38: 185-190, 1993.12
4. Beroud, C., Soussi, T.: APC gene: database of germline and somatic mutations in human tumors and cell lines. *Nucleic Acids Res* 24: 121-124, 1996.
5. Bulow, C., Bulow, S, Group LCP: Is screening for thyroid carcinoma indicated in familial adenomatous poliposis? *Int. J Colorect Dis* 12: 240-242, 1997.
6. Burt, R. W.: Colon cancer screening. *Gastroenterology* 119: 837-853, 2000.
7. Cameselle-Teijeiro, J., Chan, J. K.: Cribriform-morular variant of papillary carcinoma: a distinctive variant representing the sporadic counterpart of familial

- adenomatous poliposis-associated thyroid carcinoma? *Mod Pathol.* 4: 400-411, 1999.
8. Cameselle-Teijeiro, J., et al.: Somatic but not germline mutation of APC gene in a case of cribriform-morular variant of papillary thyroid carcinoma. *Am J Clin Pathol.* 115: 486-493, 2001.
 9. Camiel, M. R., Mule, J. E., Alexander, L. L. et al.: Association of thyroid carcinoma with Gardner's syndrome in siblings. *N. Engl. J. Med* 278:1056, 1968.
 10. Cetta, F., Toti, P., Petracchi, M. et al.: Thyroid carcinoma associated with familial adenomatous poliposis. *Histopathology* 31(3): 231-236, 1997.
 11. Cetta, F., Pelizzo, M. R., Curia, M. C. et al.: Genetics and clinicopathological finding in thyroid carcinomas associated with familial adenomatous poliposis. *Am. J Pathol* 155: 7-9, 1999.
 12. Cetta, F., Montalto, G., Gori, M. et al.: Germline mutations of the APC gene in the patients with familial adenomatous poliposis-associated thyroid carcinoma: Result from a European Cooperative Study. *J Clin Endocrinol Metab* 85(286-292), 2000.
 13. Crail, H. W.: Multiple primary malignancy arising in the rectum, brain and thyroid. Report of case. *US Navy Med. Bull* 49:123-128, 1949.
 14. Gardner, E. J.: A genetic and clinical study of intestinal poliposis, a predisposing factor for carcinoma of the colon and rectum. *Am. J Hum Genet* 3: 167-176, 1951.
 15. Gardner, E. J., Richards, R.C.: Multiple cutaneous and subcutaneous lesions occurring simultaneously with hereditary poliposis and osteomatosis. *Am. J Hum Genet* 5: 139-147, 1953.
 16. Groden, J., Thliveris, A., Samowitz, W., et al.: Identification and characterization of the familial adenomatous poliposis coli gene. *Cell* 66: 589-600, 1991.
 17. Harach, H. R., Williams, G. T., Williams, E. D.: Familial adenomatous poliposis associated thyroid carcinoma: a distinct type of follicular cell neoplasm. *Histopathology* 25(6): 549-561, 1994.
 18. Hirokawa, M., Kuma, S., Miyauchi, A. et al.: Cribriform-morular variant papillary thyroid carcinoma: immunohistochemical characteristics and distinction from squamous metaplasia. *APMIS* 112(4-5): 275-282, 2004.
 19. Hue, H. Luu., Ruiwen, Z., Rex, C. Et al.: Wnt/ β -catenin signaling pathway as novel cancer drug target. *Cur. Cancer Drug Target.* 4: 653-671, 2004.
 20. Kinzler, K. W., Nilbert, M.C., Su L. K. et al.: Identification of FAP locus genes from chromosome 5q21. *Science* 253: 661-665, 1991.
 21. Mareel, M., Boterberg, T. et al.: E-cadherin/catenin/cytoskeleton complex: a regulator of cancer invasion. *J.Cell Physiol.* 173: 271-274, 1997.
 22. Marsh, D.G., Learoyd, D.I., Robinson, B.G.: Medullary thyroid carcinomas: recent advances and management update. *Thyroid* 5:407, 1995.
 23. Polakis, P.: Wnt-signaling and cancer. *Genes &Dev.* 14: 1837-1851, 2000.
 24. Powel, S. M., Petersen, G. M., Krush, A. J. Et al.: Molecular diagnosis of familial adenomatous poliposis. *N. Engl. J. Med* 329:1982-1987, 1993.

25. Schneider, N.R., Cubilla, A. L., Chaganti, R. S. K.: Association of endocrine neoplasia with multiple poliposis of the colon. *Cancer* 51: 1171-1175, 1983.
26. Sihoon Lee., Soon Won Hong., Sung Jae Shin et al.: Papillary thyroid carcinoma associated with familial adenomatous poliposis: molecular analysis of pathogenesis in a family and review of the literature. *Endocrine J* 51: 317-323, 2004.
27. Soravia, C., Sugg, S. L., Berk, T. et al.: Familial adenomatous poliposis-associated thyroid cancer: a clinical, pathological, and molecular genetics study. *Am. J Pathol* 154(1): 127-135, 1999.
28. Stigt, J., Vasen, H. F. A. et al.: Thyroid carcinoma as first manifestation of familial adenomatous poliposis. *Nether J Med* 49: 116-118, 1996.
29. Turcot, J., Depres, J. P., Pierre, F. S.: Malignant tumors of the central nervous system associated with familial poliposis of the colon: report of two cases. *Dis. Colon Rectum* 2: 456-468, 1959.
30. Xu, B., Yoshimoto, K., Miyauchi, A. et al.: Cribriform-morular variant of papillary carcinoma: a pathological and molecular genetic study with evidence of frequent somatic mutations in the exon 3 of the beta-catenin gene. *J Pathol* 199(1): 58-67, 2003.
31. Yap, A. S., Briehar, W. M., Gumbiner, B. M.: Molecular and functional analysis of cadherin-based adherens junctions. *Annu. Rev. Cell Dev. Biol.* 13: 119-146, 1997.