

*А.А. Безводицкая, Г.Г. Кондратенко, Т.А. Летковская, Л.В. Половинкин*

## **Обоснование и экспериментальное применение мази**

### **«Процелан» при лечении гнойных ран**

*Белорусский государственный медицинский университет,  
ГУ РНПЦ «Гигиена»*

Дано теоретическое обоснование включения L-пролина и цефалексина в состав полимер-лекарственного комплекса, предназначенного для местного лечения гнойных ран. Представлены результаты экспериментального изучения лечебной эффективности нового средства местного действия – мази «Процелан».

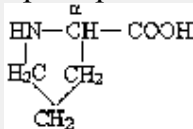
Ключевые слова: раны, раневая инфекция, местное лечение, мазь «Процелан».

Несмотря на то, что раны и раневая инфекция относятся к числу наиболее старых разделов медицины, лечение ран и сегодня остается одной из основных проблем хирургии. Ни один из множества используемых методов и способов лечения ран не удовлетворяет хирургов полностью. Постоянное внимание со стороны практических врачей и ученых к вопросам лечения ран и раневой инфекции обусловлено рядом обстоятельств. Число больных с данной патологией остается большим, лечение их обычно достаточно длительное и это требует значительных расходов. Результаты лечения гнойных ран могут быть улучшены, поскольку вместе с развитием медицинской науки открываются все новые лечебные возможности [1,8,7].

На течение раневого процесса безусловно оказывают серьезное влияние те целенаправленные воздействия, которые возникают при местном применении новых средств. Вместе с тем, биологические законы заживления гнойной раны определяют общность не только объективных критериев оценки течения раневого процесса, но и принципиальных основ патогенетического лечения ран. Поэтому научная разработка новых средств лечения ран и раневой инфекции должна основываться на учете патогенетических механизмов раневого процесса, включая последние сведения о морфологических изменениях в ране.

В настоящее время установлено, что воздействия повреждающих факторов вызывают деструктивные изменения коллагеновых волокон кожных покровов. Коллагеновые волокна подвергаются набуханию и распаду на отдельные фрагменты [2], которые в последствии не могут быть использованы для неоколлагеногенеза. Уже на 2-3 день в ране начинает развиваться грануляционная ткань, и главное значение приобретают фибробласты, которые образуют новые коллагеновые волокна для заживления раны. Коллаген – главная макромолекула соединительной ткани – ассоциируется в специальные фибриллы, в виде пучков они располагаются в экстрацеллюлярном матриксе соединительной ткани [6]. Синтез коллагена происходит из аминокислот, важнейшей из которых считается аминокислота L-пролин. После окисления L-пролина в оксипролин начинается сборка

полипептидных цепочек коллагена [4]. Полное химическое название L-пролина: пирролидин-2-карбоновая кислота, свободной аминогруппы молекула не имеет, а радикал является неполярным. L-пролин – единственная из 20 α-аминокислот, у которой радикал связан как с альфа-углеродным атомом, так и с аминогруппой, в результате чего молекула приобрела циклическую форму:



L-пролин – это заменимая аминокислота, входящая в состав подавляющего большинства белков организма, оксипроизводное ее особенно характерно для белков соединительной ткани. В литературе имеются также указания, что среди производных L-пролина есть противовоспалительные агенты и вещества, снижающие болевую чувствительность у экспериментальных животных [3,4].

#### Материал и методы

Наличие достаточного количества L-пролина должно способствовать производству коллагена и заживлению ран, что было учтено учеными НИИ ФХП БГУ при разработке нового средства для лечения ран. Это новое средство – мазь «Процелан» – представляет собой гидрофильное вещество желтого или желтого с коричневым оттенком цвета, со специфическим запахом. Благодаря гидрофильной основе мазь «Процелан» смешивается с водой во всех соотношениях. Основными биологически активными компонентами в составе мази являются антибиотик цефалоспоринового ряда – цефалексин и аминокислота L-пролин, иммобилизованные на окисленной целлюлозе. Иммобилизация осуществляется за счет электростатического взаимодействия групп основного характера с карбоксильными группами носителя. Такой тип взаимодействия позволяет полностью сохранить активность иммобилизованных веществ и достичь пролонгирования их действия.

Окисленная целлюлоза или монокарбоксицеллюлоза имеет широкое медицинское применение [5]. Она не только может выполнять роль носителя лекарственных веществ, но и сама обладает целым спектром полезных медико-биологических свойств. Монокарбоксицеллюлоза – признанный во всем мире гемостатик, который применяется при различных хирургических вмешательствах [5]. Введенный в состав окисленной целлюлозы цефалексин – антибиотик цефалоспоринового ряда, он имеет широкий спектр противомикробного действия, активен в отношении грамположительных и грамотрицательных патогенных микроорганизмов.

Для изучения влияния нового средства на течение раневого процесса и организм в целом произведено экспериментальное исследование. Эксперимент выполнен на 49 белых крысах массой тела 350-400 грамм, содержащихся на обычном рационе в условиях вивария. Животным депилировали участки кожи примерно 30x30 мм в области спинки, который подвергали раздавливанию зажимом типа «Бильрот», здесь же подкожно

вводили 1 мл микробной взвеси, содержащей 1 млрд микробных тел золотистого стафилококка. На 5-е сутки в данном месте образовывался гнойник, вскрытие которого производилось хирургическим скальпелем. В результате на спинке животных образовывалась гнойная рана размером примерно 1,0-1,5 x 0,5-1,0 см.

Далее животные были разделены на 4 группы. В первой группе на рану наносили мазь «Процелан» и фиксировали лейкопластырной повязкой. Во второй группе на рану наносили гентамициновую мазь, повязку также фиксировали. В третьей группе на рану наносился антибиотик цефалексин с последующей фиксирующей лейкопластырной повязкой. Контрольную группу составляли животные (n=10), у которых лечение гнойной раны не проводилось.

Перед началом лечения у каждой крысы для определения сопоставимости параметров гнойно-воспалительного процесса брали мазок-отпечаток из раны (таблица 1).

Таблица 1

Параметры гнойно-воспалительного процесса по данным мазков-отпечатков из раны.

Исучаемые показатели	Мазь «Процелан»		Мазь гентамициновая		Антибиотик цефалексин	
	n	M ± m	n	M ± m	n	M ± m
Палочкоядерные нейтрофилы, %	13	4,54±0,82	13	6,08±1,08	13	4,69±0,83
Лимфоциты, %	13	7,85±1,10	13	9,08±1,15	13	8,92±1,37
Флора	4	0,310±0,13	5	0,62±0,27	6	0,62±0,21

Примечание. – достоверные различия сравниваемых параметров различных групп отсутствуют.

Приведенные в таблице 1 данные свидетельствуют об отсутствии достоверных различий в показателях, характеризующих исходное состояние патологического процесса во всех группах экспериментальных животных.

На 3-е, 10-е и 17-е сутки от начала лечения в каждой группе, включая контрольную, производилось снятие животных с опыта, участки кожи вместе с краем раны брались для гистологических исследований. В процессе эксперимента изучали лейкоцитарный состав периферической крови и выполняли иммунологический анализ крови. Определялась бактерицидная активность сыворотки крови, активность комплемента, содержание лизоцима и циркулирующих иммунных комплексов.

Лечебная эффективность оценивалась по динамике воспалительного процесса и характеру заживления раневого дефекта в зависимости от применяемого лекарственного средства. При оценке течения раневого процесса учитывался внешний вид раны, наличие отделяемого, гиперемии, отека и инфильтрации окружающих тканей, сроки формирования грануляций, очищения раны от некротических тканей, эпителизации раневой поверхности и заживления ран.

Кусочки кожи, включающие рану и прилежащие участки, взятые для исследования, фиксировали в формалине, проводили в батарее спиртов восходящей крепости, заливали в парафин и изготавливали срезы толщиной 5 мкм. Гистологические изменения в области раны изучали на срезах, окрашенных гематоксилином и эозином. Процесс формирования коллагеновых волокон изучали при окраске по Ван-Гизон и MSB (марциус-алый-голубой). Микроорганизмы окрашивали по Гимза.

#### Результаты и обсуждение

Гистологические исследования через 3 суток от начала лечения показали однотипность изменений в инфицированной ране, однако, при применении мази «Процелан» основные морфологические изменения, характеризующие гнойное воспаление, были выражены в меньшей степени. Так, язвенный дефект кожи с гнойно-некротическими изменениями в дне сохранялся в течение первых 3 суток (рис. 1), к 10-м суткам происходило практически полное очищение раны от гнойно-некротического детрита и формирование соединительнотканного рубца (рис. 2), чего не наблюдалось в указанные сроки в случаях применения гентамициновой мази, цефалексина. В случаях применения гентамициновой мази и цефалексина ткани были инфильтрированы большим числом нейтрофилов.

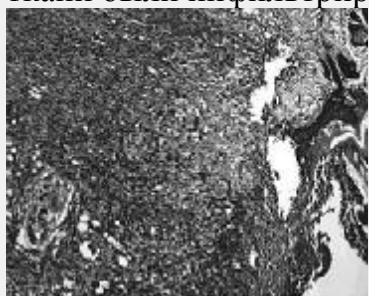


Рис. 1. Рана с применением мази «Процелан», 3-и сутки от начала лечения. Язвенный дефект кожи с гнойно-некротическими массами в дне, выраженная полиморфноклеточная инфильтрация с преобладанием нейтрофилов подлежащих тканей с разрушением мышц. Окраска гематоксилином и эозином. x100.

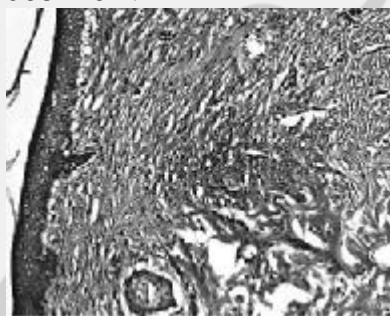


Рис. 2. Рана с применением мази «Процелан», 10-е сутки от начала лечения. Эпителизация раневого дефекта. В дерме формирование нежного соединительнотканного рубца. Окраска гематоксилином и эозином. x200.

Основная часть последних находилась в различных стадиях разрушения. Сравнительно редко это разрушение было связано с фагоцитозом микробов, хотя последние встречались в большом количестве как среди нейтрофилов,

так и на отдалении от них. Недостаточность фагоцитоза, в частности, выражалась в том, что нейтрофилы, потерявшие частично или полностью свои гранулы, не поглощали бактерий, расположенных рядом с их плазматической мембраной.

На 10 сутки опыта в составе формирующихся островков грануляционной ткани при применении мази «Процелан» обнаруживалось меньше грубых соединительнотканых волокон, окрашивающихся по Ван-Гизон в красный цвет. К 17 суткам количество новообразованных волокон при применении мази «Процелана» заметно возросло. Микроскопическое изучение прираневых участков дермы при применении «Процелана» показало более быструю динамику очищения от гнойного процесса. Фибробластическая реакция при применении мази «Процелан» в процессе заживления гнойной раны достаточно выражена, однако при применении гентамициновой мази отмечалась тенденция к формированию более грубого соединительнотканного рубца. Полученные для исследования участки ткани, как правило, представляли собой хорошо развитую грануляционную ткань с увеличенным по сравнению с исходным состоянием числом микрососудов, отсутствием микробов и резким снижением числа нейтрофильных лейкоцитов и степени их разрушения.

Таким образом, гистологические исследования свидетельствуют о том, что использование мази «Процелан» при лечении гнойных ран приводит к скорейшему купированию гнойного воспаления и ускоряет процессы репаративной регенерации. При применении мази «Процелан» быстрее формируется грануляционная ткань и его использование является более эффективным, чем применение традиционных местных лекарственных средств.

Показатели крови, характеризующие состояние системного воспалительного ответа на 3-и и 10-ые сутки лечения гнойной раны представлены в таблицах 2,3.

Таблица 2

Показатели лейкоцитарного состава крови на 3-и сутки лечения гнойной раны.

Изучаемые показатели	Мазь «Процелан», (n=5)	Мазь Гентамициновая, (n=5)	Показатели статистической достоверности	
	M ± m	M ± m	t	p
Лейкоциты, $\times 10^9$	6,16±0,098	6,24±0,41	0,19	>0,05
Сегментоядерные нейтрофилы, %	32±1,41	30,4±1,17	0,873	>0,05
Эозинофильные лейкоциты, %	1±0	1,2±0,2	Различия отсутствуют	
Моноциты	1±0	1±0	-	-
Лимфоциты, %	65,8±1,56	67,4±1,08	0,843	>0,05

Таблица 3

Показатели лейкоцитарного состава крови на 10-е сутки лечения гнойной раны

Изучаемые показатели	Мазь «Процелан», (n=5)	Мазь Гентамициновая, (n=5)	Показатели статистической достоверности	
	M ± m	M ± m	t	p
Лейкоциты, x 10 <sup>6</sup>	8,28±0,66	10,35±1,56	1,222	>0,05
Сегментоядерные нейтрофилы, %	31,6±1,21	28,6±2,01	1,279	>0,05
Эозинофильные лейкоциты, %	1±0	1±0	Различия отсутствуют	
Моноциты	1,2±0,48	1,4±0,25	0,37	>0,05
Лимфоциты, %	66,2±1,36	68,0±1,52	0,88	>0,05

Как следует из приведенных таблиц, показатели лейкоцитарного состава крови животных на 3-и сутки после применения мази «Процелан» и гентамициновой мази существенно не отличались. Однако, на 10-е сутки после применения гентамициновой мази общее число лейкоцитов было несколько выше (10,35±1,56 x 10<sup>8</sup>). Это может свидетельствовать о более выраженном и длительном воспалительном синдроме, обусловленном гнойно-воспалительным процессом у животных данной группы.

Показатели иммунного статуса на 3-и и 10-е сутки лечения гнойной раны представлены в таблицах 4,5.

Таблица 4

Показатели иммунологического анализа крови на 3-и сутки лечения гнойной раны

Изучаемые показатели	Мазь «Процелан», (n=5)	Контроль, (n=5)	Показатели статистической достоверности	
	M ± m	M ± m	t	p
Бактерицидная активность сыворотки крови, %	23,94±3,71	25,2±1,81	0,31	>0,05
Активность комплемента, усл.уд.	15,26±4,52	29,72±17,6	0,80	>0,05
Лизоцим, %	66,6±1,22	67,08±1,55	0,02	>0,05
Циркулирующие иммунные комплексы, усл.ед.	78,6±10,28	54,8±4,87	-2,09	<0,05

Таблица 5

Показатели иммунологического анализа крови на 10-и сутки лечения гнойной раны

Изучаемые показатели	Мазь «Процелан», (n=5)	Контроль, (n=5)	Показатели статистической достоверности	
	M ± m	M ± m	t	p
Бактерицидная активность сыворотки крови, %	52,93±4,66	62,1±9,01	0,90	>0,05
Активность комплемента, усл.уд.	12,86±1,86	22,85±10,58	0,93	>0,05
Лизоцим, %	62,04±1,16	66,76±1,33	2,71	<0,05
Циркулирующие иммунные комплексы, усл.ед.	115±4,73	102,6±8,7	-1,24	>0,05

На 3-е сутки после применения мази «Процелан» показатели бактерицидной активности сыворотки крови, активность комплемента и содержание лизоцима достоверно не отличались от аналогичных показателей контрольной группы. Однако, содержание циркулирующих иммунных комплексов в опытной группе животных было достоверно (p<0,05) выше, что свидетельствует о более высоких защитных свойствах организма животных и о положительном развитии иммунологической реакции. На 10-е сутки иммунологический статус сохранял вышеуказанную тенденцию, отрицательных изменений изучавшихся показателей отмечено не было.

Выводы

1. При местном применении в эксперименте мазь «Процелан» эффективно купирует гнойно-воспалительные процессы и ускоряет заживление инфицированных дефектов кожных покровов.
2. Применение мази «Процелан» при гнойных ранах не вызывает отрицательных изменений в показателях периферической крови, характеризующих воспалительный синдром у экспериментальных животных.
3. Показатели иммунного статуса при местном лечении гнойных ран мазью «Процелан» свидетельствуют об отсутствии негативного влияния препарата на развитие иммунологической реакции у животных.

#### Литература

- 1.Аниськова, О.Е. Доклиническое изучение препарата «Процелан»/ О.Е. Аниськова, Л.В. Половинкин, Т.Л. Юркштович // Здоровоохранение.-2004.-№ 7.-С.36-41.
- 2.Аничков, Н.Н., Волков, К.Г., Гаршин, В.Г. Морфология заживления ран. – М.: Медгиз, 1951, С.123.
- 3.Волчек, А.В.Влияние N-ацетил L-пролина на болевую чувствительность у мышей/А.В. Волчек, Б.В. Дубовик//Актуальные вопросы современной медицины и фармации: материалы 58 итог. науч.-практ. конф. студентов и молодых ученых.-Витебск,2006.-С.176-178.
- 4.Волчек, А.В. Изыскание противовоспалительных агентов среди производных пролина/АВ. Волчек, М.Б. Бокова, Н.А. Бизук//Тр. молодых ученых. Юбил. издание, посвящ. 80-летию БГМУ: Сб. науч. работ.- Минск.2001.-С.37-39.
- 5.Капуцкий, Ф.Н., Юркштович, Т.Л. Лекарственные препараты на основе производных целлюлозы. Минск: Университетское,1989.-С.111.
- 6.Марри, Р., Гриннер, Д., Мейес, П., Родуэлл, В. Биохимия человека: В2-х т. Т. 1: Пер. с англ. – М.: Мир,2004. – С.381, илл.
- 7.Раны и раневая инфекция. Под редакцией академика АМН СССР проф. М.И. Кузина, проф. Б.М. Костюченко.-М.: Медицина, 1981, С.688.
- 8.Росс, Р. Заживление ран. – В кн.: Молекулы и клетки. Пер. с англ. Вып.5.М., 1970, С. 134-152