

## 9. ЗАДАЧИ ОНКОЛОГИИ ЧЕЛЮСТНО-ЛИЦЕВОЙ ОБЛАСТИ И ШЕИ И ПУТИ ИХ РЕШЕНИЯ

---

УДК 616.311-002.44-084-085.849.19

### ИНДИВИДУАЛЬНАЯ ГИГИЕНА ПОЛОСТИ РТА У ПАЦИЕНТОВ С ОРАЛЬНЫМ МУКОЗИТОМ

Дегтярёва М. И.

*УО «Белорусский государственный медицинский университет»,  
1-я кафедра терапевтической стоматологии,  
г. Минск, Республика Беларусь*

**Введение.** Оральный мукозит представляет собой достаточно частое и тяжелое осложнение химиотерапевтического и/или лучевого лечения опухолей головы и шеи, относящееся к эрозивно-язвенным поражениям слизистой оболочки полости рта. Частота развития данного осложнения варьирует в пределах от 60 до 100%.

**Цель исследования** — определить уровень индивидуальной гигиены полости рта у пациентов с оральным мукозитом, получающих в качестве основного лечения опухолей головы и шеи лучевую терапию.

**Объекты и методы.** Оценку уровня индивидуальной гигиены проводили у 20 пациентов радиологического отделения № 2 государственного учреждения «Республиканский научно-практический центр онкологии и медицинской радиологии им. Н. Н. Александрова» с онкологической патологией в области головы и шеи.

**Результаты.** В результате лучевого лечения оральный мукозит I степени тяжести развился у 5 пациентов (25%), II степени тяжести — у 12 пациентов (60%), III степени тяжести — у 3 пациентов (15%). Показатель индекса ОНИ-S был неудовлетворительным в 68% и в среднем составил  $2,24 \pm 0,36$ .

**Заключение.** Важным в профилактике развития орального мукозита является уровень индивидуальной гигиены: с ухудшением уровня гигиены увеличивается риск развития орального мукозита III-IV степеней тяжести.

**Ключевые слова:** оральный мукозит; лучевая терапия; лучевой эпителиит.

## INDIVIDUAL ORAL HYGIENE IN PATIENTS WITH ORAL MUCOSITIS

Degtyareva M. I.

*Belarussian State Medical University, 1st Department of Therapeutic Dentistry,  
Minsk, Republic of Belarus*

**Introduction.** Oral mucositis is a frequent and severe complication of chemotherapeutic and/or radiotherapy of head and neck tumors related to erosive and ulcerative lesions of the oral mucosa. The incidence of this complication ranges from 60 to 100%.

**The aim** was to determine the level of individual oral hygiene in patients with oral mucositis receiving radiotherapy as the main treatment for head and neck tumors.

**Objects and methods.** Assessment of the level of individual hygiene was carried out in 20 patients of the Radiological Department N 2 of Republican Scientific and Practical Center of Oncology and Medical Radiology named by N. N. Alexandrov with head and neck cancer.

**Results.** As a result of radiotherapy, oral mucositis of the I degree of severity developed in 5 patients (25%), II degree of severity – in 12 patients (60%), III degree of severity – in 3 patients (15%). The indicator of the OHI-S index was bad in 68% of cases and averaged  $2.24 \pm 0.36$ .

**Conclusion.** The level of individual oral hygiene is important in preventing the development of oral mucositis: with the deterioration of the level of hygiene, the risk of developing oral mucositis of III–IV degrees of severity increases.

**Keywords:** oral mucositis; radiotherapy; radiation epithelitis.

**Введение.** По данным белорусского канцер-регистра за 2010–2019 гг. в Республике Беларусь лечение опухолей головы и шеи получают более 2500 человек [1]. Хотя достижения в области терапии рака улучшили показатели выживаемости при многих видах опухолей, эти методы лечения вызывают ряд побочных эффектов, в том числе в полости рта. Одним из наиболее тяжелых осложнений противоопухолевого лечения является оральный мукозит, который относится к эрозивно-язвенным поражениям слизистой оболочки полости рта (СОПР) [3].

Развитие орального мукозита зависит не только от схемы противоопухолевого лечения, но и от особенностей пациента. Пациенты женского пола, пожилого возраста, с высокой массой тела и генетической предрасположенностью имеют более высокий риск развития орального мукозита тяжелой степени [2]. Важным в профилактике развития

орального мукозита является уровень индивидуальной гигиены, так как хорошая гигиена полости рта способствует сохранению здоровья слизистой оболочки, ее целостности и функции [5].

**Цель исследования** – определить уровень индивидуальной гигиены полости рта у пациентов с оральным мукозитом, получающих в качестве основного лечения опухолей головы и шеи лучевую терапию.

**Объекты и методы.** В исследовании приняли участие 20 пациентов (15% – женщины, 85% – мужчины). Их средний возраст составил 56 лет. Все указанные лица являлись пациентами радиологического отделения № 2 государственного учреждения «Республиканский научно-практический центр онкологии и медицинской радиологии им. Н. Н. Александрова» с онкологической патологией в области головы и шеи, у которых осуществляли оценку уровня индивидуальной гигиены полости рта. Противоопухолевое лечение всем пациентам осуществляли согласно стандартам оказания специализированной медицинской помощи лицам со злокачественными новообразованиями (приказ Министерства здравоохранения Республики Беларусь № 60 от 06.07.2018).

Стоматологическое обследование пациентов было проведено в 3 этапа: до начала лучевой терапии, в середине курса в суммарной очаговой дозе (далее СОД) 25–35 Гр и в день получения последней разовой дозы (в СОД 60–70 Гр). Все изменения в ходе наблюдения фиксировали в стоматологической амбулаторной карте (форма 043/у-10).

У всех пациентов, находившихся под наблюдением, в результате лучевой терапии развился оральный мукозит. Степень тяжести орального мукозита оценивали на основании клинической картины и классификации Всемирной организации здравоохранения (ВОЗ) [4]. Определение уровня индивидуальной гигиены проводили согласно критериям индекса Грина-Вермиллиона (ОНИ-S). Для определения интенсивности воспалительных заболеваний периодонта использовали комплексный периодонтальный индекс (КПИ).

Всем пациентам до начала лучевой терапии были даны следующие рекомендации.

1. Отказ от вредных привычек во время лечения, так как они способствуют возникновению раздражения и сухости слизистой оболочки полости рта.

2. Полоскание полости рта (раствором ромашки, календулы) не менее 6 раз в день: после сна, после каждого приема пищи, на ночь.

3. Чистка зубов мягкой зубной щеткой с фторсодержащей зубной пастой 2 раза в день, при отсутствии кровоточивости десны – использование зубной нити.

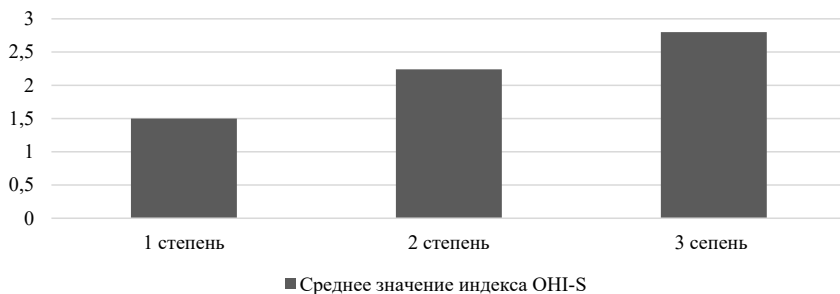
4. Соблюдение диеты: отсутствие в рационе соленой, острой, кислой пищи, продуктов питания, раздражающих слизистую оболочку полости рта.

5. Использование специальных увлажняющих бальзамов для увлажнения губ.

**Результаты.** При первом осмотре упрощенный индекс гигиены рта Грина-Вермиллиона (ОНИ-S) свидетельствовал о плохой гигиене в 34% наблюдений, и в среднем составил  $2,68 \pm 0,42$ , о неудовлетворительной гигиене в 53% (среднее значение  $1,85 \pm 0,67$ ), об удовлетворительной гигиене в 13% (среднее значение  $1,24 \pm 0,74$ ), пациенты с хорошей гигиеной полости рта отсутствовали. Средний показатель КПИ составил  $3,67 \pm 0,63$ , что соответствует тяжелой степени поражения тканей периодонта.

При втором осмотре у 60% пациентов были отмечены признаки орального мукозита. У 8 пациентов (67%) был диагностирован оральный мукозит I степени тяжести, у 4 (33%) – II степени тяжести. Показатель индекса ОНИ-S являлся неудовлетворительным в 74% и в среднем составил  $2,34 \pm 0,78$ , КПИ в среднем составил  $3,84 \pm 0,81$ , что соответствует тяжелой степени поражения тканей периодонта.

Третий (заключительный) осмотр показал отсутствие пациентов без признаков орального мукозита. Оральный мукозит I степени тяжести развился у 5 пациентов (25%), II степени тяжести – у 12 пациентов (60%), III степени тяжести – у 3 пациентов (15%). Показатель индекса ОНИ-S являлся неудовлетворительным в 68% и в среднем составил



**Рисунок 1 – Взаимосвязь между степенью тяжести орального мукозита и уровнем гигиены полости рта.**

2,24±0,36, КПИ в среднем составил 3,81±0,74, что соответствует тяжелой степени поражения тканей периодонта. На данном этапе была отмечена взаимосвязь между степенью тяжести орального мукозита и уровнем гигиены полости рта (рисунок 1).

**Заключение.** Лучевая терапия является широко используемым методом лечения опухолей головы и шеи, который значительно продлевает жизнь онкологическим пациентам. Однако такое лечение вызывает многочисленные побочные эффекты. Наиболее широко распространенным осложнением является оральный мукозит.

На основании данных стоматологического обследования пациентов с оральным мукозитом можно сделать следующие выводы: индивидуальная гигиена полости рта до начала лучевого лечения характеризуется как неудовлетворительная, что позволяет сделать вывод о необходимости всех пациентов в проведении профессиональной гигиены с повышенным вниманием к мотивации и коррекции индивидуальной гигиены полости рта; при втором (промежуточном) осмотре у 63% пациентов были отмечены первые признаки орального мукозита, что свидетельствует о высокой частоте его встречаемости; заключительный осмотр позволил выявить пациентов с тяжелыми формами орального мукозита (III степень тяжести по классификации ВОЗ) в 15%, что указывает на взаимосвязи степени тяжести орального мукозита с уровнем гигиены полости рта: с ухудшением уровня гигиены увеличивает риск развития орального мукозита III–IV степеней тяжести.

### **Литература.**

1. Рак в Беларуси: цифры и факты. Анализ данных белорусского канцер-регистра за 2010–2019 гг. / А. Е. Океанов [и др.]; под ред. С. Л. Полякова. – Минск : ГУ РНПЦ ОМР им. Н. Н. Александрова, 2020. – 298 с.
2. Lalla, R. V. Management of oral mucositis in patients who have cancer / R. V. Lalla, S. T. Sonis, D. E. Peterson // Dent. Clin. North Am. – 2008. – Vol. 52. – P. 61–77. doi: 10.1016/j.cden.2007.10.002
3. Osama, M. M. Radiation-induced oral mucositis / M. M. Osama, N. Eliopoulos, T. Muanza // Frontiers in Oncology. – 2017. – Vol. 89, N 7. – P. 1–23. doi: 10.3389/fonc.2017.00089
4. Perspectives on cancer therapy-induced mucosal injury : pathogenesis, measurement, epidemiology, and consequences for patients / S. T. Sonis [et al.] // Cancer. – 2004. – Vol. 100, N S9. – P. 1995–2025. doi: 10.1002/cncr.20162
5. Villa, A. Pharmacotherapy for the management of cancer regimen-related oral mucositis / A. Villa, S. T. Sonis // Expert Opin Pharmacother. – 2016. – Vol. 17. – P. 1801–1807. doi: 10.1080/14656566.2016.1217993