

DOI: <https://doi.org/10.51922/2074-5044.2022.3.46>*Е. Р. Михнович, Фуад Муса Аль Магарбех*

КЛИНИКО-РЕНТГЕНОЛОГИЧЕСКАЯ ХАРАКТЕРИСТИКА МОЛОТКООБРАЗНОЙ ДЕФОРМАЦИИ СРЕДНИХ ПАЛЬЦЕВ СТОПЫ, СОПРОВОЖДАЮЩЕЙСЯ ПЕРЕГРУЗОЧНОЙ МЕТАТАРЗАЛГИЕЙ

УО «Белорусский государственный медицинский университет»

Цель исследования. Изучить клинико-рентгенологические особенности молоткообразной деформации средних пальцев стопы, сопровождающейся перегрузочной метатарзалгией.

Изучены результаты клинико-рентгенологического обследования молоткообразной деформации 227 пальцев на 127 стопах у 103 пациентов (96 женщин и 7 мужчин) в возрасте от 31 до 79 лет. При клиническом обследовании определяли степень поперечного плоскостопия и вариант деформации II-III-IV пальцев, измеряли амплитуду пассивных движений в плюснефаланговых суставах (ПФС), применяли Визуальную аналоговую шкалу боли (ВАШ) и шкалу Американского ортопедического общества стопы и голеностопного сустава для малых пальцев стопы (AOFAS-II-V). При рентгенологической оценке определяли угловые показатели переднего отдела стопы и оценивали соотношение длин плюсневых костей. Проведенный анализ показал, что деформация II пальца отмечена в 54,62% случаев, III – в 32,16%, а IV – в 13,22% наблюдений. При этом разгибательный вариант молоткообразной деформации наблюдали в 29,9% случаев, сгибательный – в 31,5%, а разгибательно-сгибательный вариант – в 38,6% случаев. Рентгенологически отмечали значительное увеличение медианных значений углов вальгусного отклонения I, II, III, IV пальцев, а также существенное превышение длины второй метатарзальной кости над первой. Медианное значение ВАШ достигало 6 [6; 7] баллов, а медиана AOFAS-II-V составила всего лишь 35 [30; 47] баллов, при этом состояние стоп в 80,31 % случаев оценивалось как неудовлетворительное. Таким образом, деформация средних пальцев стопы, осложненная перегрузочной метатарзалгией, характеризуется превалированием самого тяжелого разгибательно-сгибательного варианта молоткообразной деформации, сопровождается избыточной длиной II-III плюсневых костей, что приводит к распространенным натоптышам на подошве и выраженному болевому синдрому в переднем отделе стопы.

Ключевые слова: стопа, молоткообразная деформация пальцев, перегрузочная (первичная) метатарзалгия, клинико-рентгенологическая характеристика.

E. Mikhnovich, Fuad Al Magarbeh

CLINICAL AND RADIOLOGICAL CHARACTERISTICS OF THE MIDDLE HAMMER TOES DEFORMITY ACCOMPANIED BY OVERLOAD METATARSALGIA

Aim of the study. To study clinical and radiological features of hammertoe deformity of the middle toes, accompanied by overload (primary) metatarsalgia.

The results of clinical and radiological examination of hammertoe deformity of 227 toes on 127 feet in 103 patients (96 women and 7 men) aged 31 to 79 years were studied. During clinical examination, the degree of transverse flatfoot and the variant of the 2nd, the 3rd, and the 4th hammertoe deformity

were determined, the passive range of motion in the metatarsophalangeal (MTP) joints was measured, the Visual Analogue Scale (VAS) for pain and the American Orthopaedic Foot and Ankle Society Lesser Toe Scale (AOFAS-II-V) were used. X-ray evaluation determined the angular parameters of the forefoot and evaluated the ratio of the lengths of the metatarsals. The analysis showed that the deformity of the 2nd toe was noted in 54.62% of cases, the 3rd – in 32.16%, and the 4th – in 13.22% of cases. At the same time, the extensor variant of hammertoe deformity was observed in 29.9% of cases, the flexion variant – in 31.5%, and the extensor-flexion variant – in 38.6% of cases. X-ray showed a significant increase in the median values of the valgus angles of the 1st, the 2nd, the 3rd, and the 4th toes, as well as a significant excess of the length of the 2nd metatarsal over the 1st one. The median value of VAS reached 6 [6; 7] points, and the median AOFAS-II-V was only 35 [30; 47] points, while the state of the feet in 80.31% of cases was assessed as unsatisfactory. Thus, the deformity of the middle toes, complicated by overload metatarsalgia, is characterized by the prevalence of the most severe extensor-flexion variant of the hammertoe deformity, accompanied by an excessive length of the 2nd and the 3rd metatarsals, which leads to widespread corns on the sole and severe pain in the forefoot.

Key words: foot, hammer toe deformity, overload (primary) metatarsalgia, clinical and radiological characteristics.

Молоткообразная деформация пальцев (digiti mallei) является частой патологией переднего отдела стопы у взрослых и встречается как самостоятельно, так и при различных ортопедических заболеваниях и деформациях стопы. Основной причиной формирования молоткообразных пальцев является поперечное плоскостопие с вальгусным отклонением I пальца [3, 4, 5]. Около трети пациентов с поперечным плоскостопием и hallux valgus страдают молоткообразной деформацией II, III, IV пальцев стопы [5, 6].

Как известно, молоткообразные пальцы характеризуются разгибанием в плюснефаланговом суставе (ПФС), сгибанием в проксимальном межфаланговом суставе (ПМФС) и разгибанием (или сгибанием) в дистальном межфаланговом суставе (ДМФС) [4, 7, 9]. Кроме описанных изменений в сагиттальной плоскости, возможны деформации II, III, IV пальцев и во фронтальной (вальгусная, варусная деформация) и аксиальной плоскостях (ротационные отклонения) [5, 6]. Наряду с самой деформацией пальцев, часто возникают выраженные болезненные ощущения под головками средних плюсневых костей – перегрузочная (первичная, центральная) метатарзалгия, часто сопровождающаяся образованием натоптышей на подошвенной поверхности стопы [2, 5, 6]. При этом болевой синдром

может достигать значительной интенсивности, заставляя пациентов незамедлительно обращаться за хирургической помощью. Вместе с тем, в доступной литературе мы не нашли полноценной клинико-рентгенологической характеристики молоткообразной деформации пальцев стопы, ассоциированной с центральной метатарзалгией.

Цель работы – изучить клинико-рентгенологические особенности молоткообразной деформации средних пальцев стопы, сопровождающейся выраженной перегрузочной метатарзалгией.

Материал и методы

За период с января 2018 по декабрь 2021 года в травматолого-ортопедических отделениях УЗ «6-я ГКБ г. Минска» находились на лечении 217 пациентов (265 стоп) с молоткообразной деформацией 452 пальцев, развившейся на почве поперечного плоскостопия. Выраженную центральную метатарзалгию под головками II, III, IV плюсневых костей отмечали 103 (47,47 %) обследованных на 127 (47,92 %) стопах.

Нами проанализированы истории болезни 103 пациентов (96 женщин (93,20%) и 7 мужчин (6,80%)) с молоткообразной деформацией средних пальцев стопы, сопровождающейся центральной перегрузочной

метатарзалгией и изучены особенности деформаций 127 стоп. В 54 случаях наблюдали деформацию правой стопы, в 49 – левой, у 24 обследованных присутствовала деформация обеих стоп. Возраст пациентов колебался от 31 года до 79 лет (таблица 1). Медиана возраста составила 58 [52; 64] лет. Наиболее представительной (почти 74%) оказалась группа пациентов в возрасте от 51 года до 70 лет. Давность возникновения молоткообразной деформации пальцев к моменту госпитализации в клинику варьировала от 1 года до 18 лет, при этом медианное значение составило 7 [4; 9] лет.

При клиническом обследовании фиксировали жалобы на боли в области стопы, оценивали деформацию ее переднего отдела, наличие натоптышей на подошве и ороговелостей на тыльной поверхности пальцев, определяли анатомический тип строения стопы (греческая, египетская или прямоугольная) [3, 4, 6].

Таблица 1. Распределение пациентов по возрасту

Возраст пациентов, лет	Количество пациентов	
	абс.	%
31-40	7	6,80
41-50	15	14,56
51-60	45	43,69
61-70	31	30,10
71-79	5	4,85

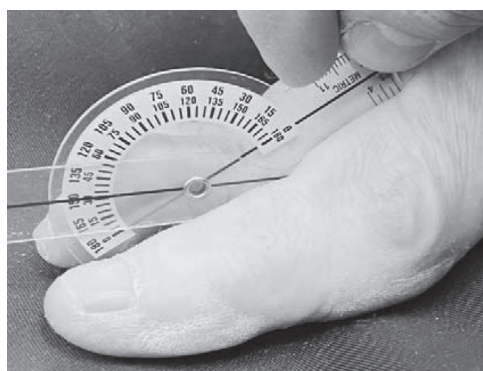Оценивали варианты молоткообразной деформации II-III-IV пальцев [1, 6].

Проводили измерение величины разгибательной установки молоткообразного пальца в ПФС (рисунок 1 а) и сгибательной установки – в ПМФС (рисунок 1 б), а также определяли амплитуду пассивных движений в ПФС.


Для рентгенологической оценки использовали рентгенограммы в прямой подошвенной и внутренней косо́й проекциях (рисунок 2). Иногда дополнительно выполняли рентгенографию стопы в боковой проекции.

На прямой рентгенограмме оценивали угол вальгусного отклонения I пальца (HVA), первый межплюсневый угол (1-2-IMA) и углы вальгусного отклонения II, III, IV пальцев (2VA, 3VA, 4VA) (рисунок 3 а). Для измерения длины плюсневых костей проводили сагиттальную ось стопы, соединяющую центр головки II плюсневой кости и середину суставной поверхности головки таранной кости. Затем чертили поперечную ось через центр латеральной сесамовидной кости, являющуюся перпендикуляром к сагиттальной оси. Длину плюсневых костей M1, M2, M3, M4, M5 измеряли от суставной поверхности соответствующей головки до поперечной оси стопы, после чего определяли разницу длины рядом расположенных головок и сопоставляли ее с критериями Маэстро параболы Лельевра (рисунок 3 б).

Степень выраженности болевого синдрома на подошвенной поверхности стопы оценивали с помощью 10-бальной Визуальной аналоговой шкалы (ВАШ). Комплексную функциональную оценку состояния переднего



а



б

Рис. 1. Методики измерения величины углов установки фаланг молоткообразного пальца с помощью специальных гониометров: а – в ПФС; б – в ПМФС

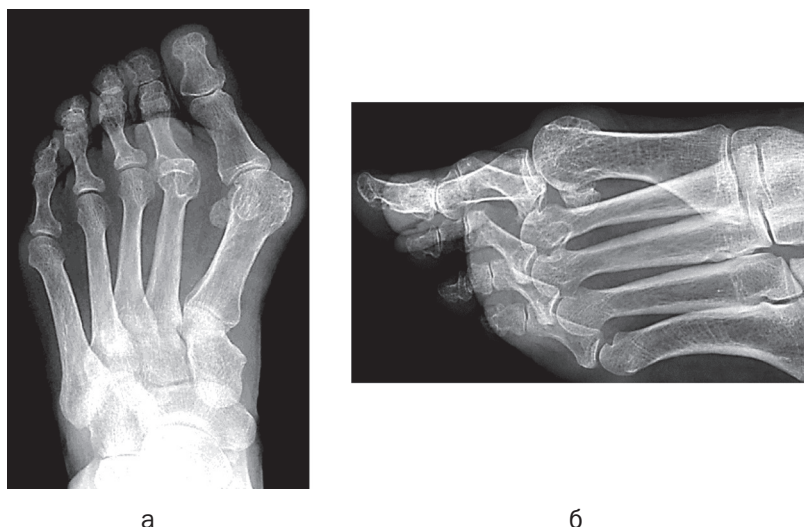


Рис. 2. Рентгенологическая оценка молоткообразной деформации (вывих II пальца у пациентки А, 67 лет): а – прямая проекция; б – внутренняя косая проекция

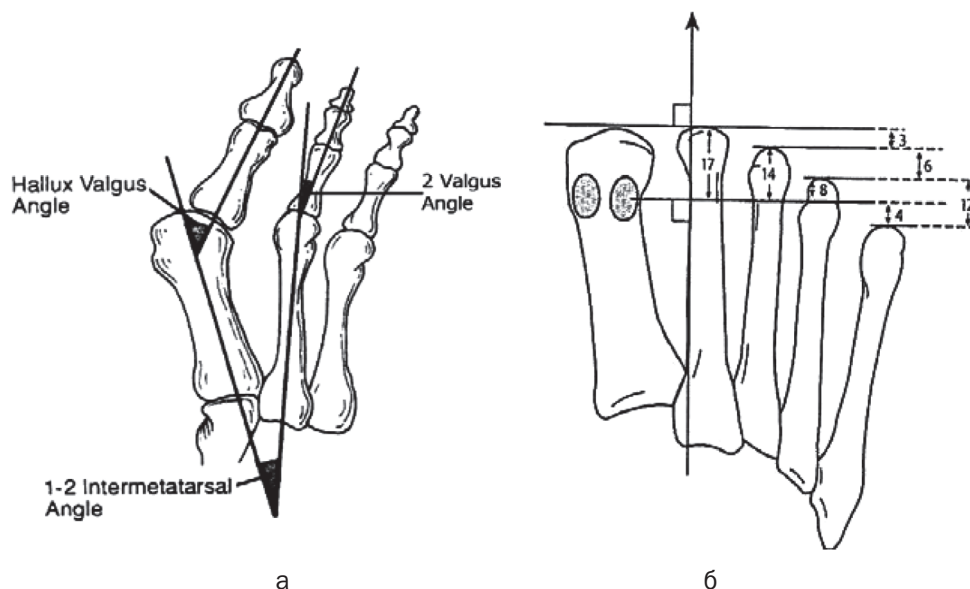


Рис. 3. Схемы определения основных рентгенометрических параметров в прямой проекции: а – измерение угловых показателей; б – измерение длины плюсневых костей с определением критериев Маэстро параболы Лельевра [3, 4]

отдела стопы производили с использованием шкалы Американской ортопедической ассоциации стопы и голеностопного сустава для II-V пальцев (AOFAS-II-V – American Orthopaedic Foot and Ankle Society Lesser Toe Scale) [8].

Результаты и обсуждение

Все пациенты имели поперечное плоскостопие и hallux valgus: I степень деформации стопы констатирована на 19 стопах (14,96%), II – на 44 (34,64%), III – на 40 (31,50%) и IV степень – на 24 стопах (18,90%). Характерными

клиническими признаками перегрузки головок средних плюсневых костей являлось образование натоптышей на подошве стоп в 90,55% случаев. Лишь на 12 стопах (9,45%) натоптыши не определялись.

Несмотря на распространенное мнение, что молоткообразная деформация пальцев развивается в основном при греческом типе строения стопы с более длинным II пальцем [3, 5, 6], в наших наблюдениях превалировал египетский тип стопы (62,20%), когда длина первого пальца была больше второго. Однако

при рентгенологическом исследовании египетских стоп длина второй плюсневой кости, как правило, превышала длину первой.

Обследовали 227 молоткообразно деформированных пальцев на 127 стопах (таблица 2).

Таблица 2. Распределение молоткообразно деформированных пальцев

Молоткообразно деформированные пальцы	Количество стоп	Количество пальцев		
		палец	абс.	%
II	53	II	124	54,62
II-III	42			
III	2	III	73	32,16
II-III-IV	29			
IV	1	IV	30	13,22
Всего стоп	127			
Всего пальцев	-	227		

Согласно представленным данным, изолированную патологию II пальца наблюдали на 53 стопах, III – на 2, IV – на 1 стопе, а сочетанную деформацию II и III пальцев – на 42, II, III и IV пальцев – на 29 стопах. В итоге молоткообразная деформация II пальца отмечена в 54,62% случаев, III – в 32,16%, а IV – в 13,22% наблюдений.

Разгибательный вариант молоткообразной деформации (рисунок 4 а) характеризовался разгибательной установкой основной

фаланги различной степени выраженности в ПФС. Сгибание в ПМФС было незначительным, и дистальный отдел деформированного пальца не касался плоскости опоры. Этот вариант наблюдали на 38 стопах (29,9% случаев).

При сгибательном варианте основным элементом являлось сгибание в ПМФС. При этом кончик пальца касался плоскости опоры – собственно молоткообразный палец (рисунок 4 б). В наших наблюдениях он составил 31,5% (40 стоп). Разгибательно-сгибательная деформация (рисунок 4 г) характеризовалась переразгибанием в ПФС и сгибанием в ПМФС (иногда – и в ДМФС) – так называемый когтистый палец, и наблюдалась в 38,6% случаев на 49 стопах. Сгибательный вариант в ДМФС (крючковидный палец) (рисунок 4 в) в наших наблюдениях не присутствовал.

Измерение положения фаланг молоткообразно деформированных пальцев с помощью специальных гониометров показало следующие результаты (таблица 3). Медиана разгибательной установки в ПФС составила для 2ПФС, 3ПФС и 4ПФС соответственно: 35° [28; 70], 35° [25; 60] и 35° [20; 40]. Медианное значение сгибательной установки в ПМФС для 2ПМФС, 3ПМФС и 4ПМФС было:

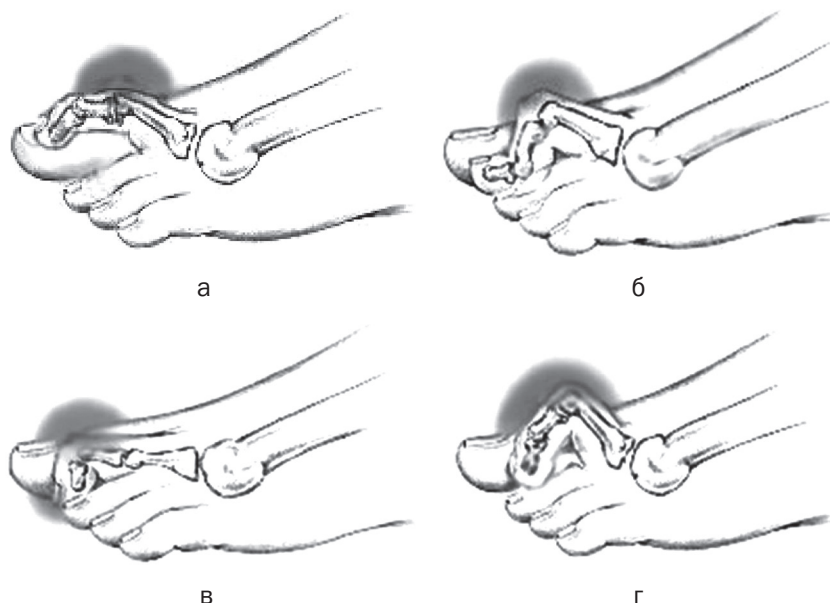


Рис. 4. Варианты молоткообразной деформации пальцев стопы: а – разгибательный; б – сгибательный в ПМФС; в – сгибательный в ДМФС; г – разгибательно-сгибательный

75° [30; 80], 70° [30; 75] и 65° [25; 75], что убедительно свидетельствовало о выраженной деформации II, III и IV пальцев стопы в сагитальной плоскости. Измерение амплитуды пассивных движений (сгибание + разгибание) во II, III и IV ПФС позволило получить следующие данные: Ампл2ПФС – 61° [56; 67], Ампл3ПФС – 60° [53; 66] и Ампл4ПФС – 57° [55; 63].

Таблица 3. Результаты клинического обследования молоткообразных пальцев

Клинические показатели	Количество пальцев (n)	Me [Q25; Q75]
2ПФС, градусы	124	35 [28; 70]
2ПМФС, градусы	124	75 [30; 80]
3ПФС, градусы	73	35 [25; 60]
3ПМФС, градусы	73	70 [30; 75]
4ПФС, градусы	30	35 [20; 40]
4ПМФС, градусы	30	65 [25; 75]
Ампл2ПФС, градусы	124	61 [56; 67]
Ампл3ПФС, градусы	73	60 [53; 66]
Ампл4ПФС, градусы	30	57 [55; 63]

Оценка рентгенометрических показателей переднего отдела стопы отражена в таблице 4.

Таблица 4. Рентгенометрические показатели переднего отдела стопы

Рентгенометрические показатели	Количество стоп (n)	Me [Q25; Q75]
HVA, градусы	127	30 [23; 38]
1-2 IMA, градусы	127	12 [9; 15]
2VA, градусы	124	18 [10; 26]
3VA, градусы	73	16 [10; 24]
4VA, градусы	30	14 [6; 20]
Длина M1, мм	127	16 [13; 17]
Длина M2, мм	124	19 [17; 21]
Длина M3, мм	73	16 [12; 18]
Длина M4, мм	30	7 [6; 9]
Длина M5, мм	30	-6 [-9; -4]

Как видно из таблицы 4, отмечалось значительное увеличение медианных значений углов вальгусного отклонения II, III, IV пальцев (2VA – 18° [10; 26], 3VA – 16° [10; 24], 4VA – 14° [6; 20]), что убедительно свидетельствовало об избыточном вальгусном отклонении молоткообразных средних пальцев во фронтальной плоскости (норма – до 10°). Сравнение медиан длины головки I плюсне-

вой кости (M1 – 16 мм [13; 17]) и головки II плюсневой кости (M2 – 19 мм [17; 21]) показало существенное превышение длины II метатарзальной кости над первой (около 3 мм). Кроме того, III плюсневая кость также отличалась значительной длиной (медиана M3 – 16 [12; 18]), практически совпадающей с длиной I метатарзальной кости (медиана M1 – 16 [13; 17]). Все это свидетельствовало о выраженном нарушении нормальной параболы Лельевра, для которой характерно отличие разницы длины M2–M3, M3–M4 и M4–M5 в 2 раза, составляя в идеальной стопе 3, 6 и 12 мм соответственно (рисунок 3 б).

Оценка болевого синдрома на 127 стопах показала, что медианное значение ВАШ достигало 6 [6; 7] баллов. При этом слабая боль (1–3 балла) была отмечена на 9 стопах (7,1% случаев), умеренная (4–6 баллов) – на 65 (51,2%), а сильная боль (7–9 баллов) – на 53 стопах (41,7%). Медиана функциональной оценки с помощью шкалы AOFAS-II-V составила всего лишь 35 [30; 47] баллов, при этом состояние стоп в 80,31% случаев оценивалось как неудовлетворительное и только в 19,69% наблюдений получило удовлетворительную оценку (таблица 5).

Таблица 5. Оценка состояния стоп по ВАШ и AOFAS-II-V

Параметры	Количество стоп (n)	
	абс.	%
Оценка по ВАШ, баллы	127	100
нет боли (0)	–	0
слабая боль (1–3)	9	7,09
умеренная боль (4–6)	65	51,18
сильная боль (7–9)	53	41,73
невыносимая боль (10)	–	0
Оценка по AOFAS, баллы	127	100
отличное (95–100)	–	0
хорошее (75–94)	–	0
удовлетворительное (51–74)	25	19,69
неудовлетворительное (≤50)	102	80,31

Выводы. Анализ молоткообразной деформации средних пальцев стопы у 217 пациентов на 265 стопах показал, что выраженная перегрузочная метатарзалгия под головками II, III, IV плюсневых костей наблю-

дается примерно у каждого второго пациента (47,47% обследованных, 47,92% стоп).

Изучение особенностей деформаций 127 стоп у 103 пациентов с метатарзалгией позволило установить, что деформация средних пальцев стопы, осложненная перегрузочной метатарзалгией, характеризуется превали-

рованием самого тяжелого разгибательно-сгибательного варианта молоткообразной деформации, сопровождается избыточной длиной II-III плюсневых костей, что и приводит к образованию распространенных натоптышей на подошве и возникновению выраженного болевого синдрома в переднем отделе стопы.

Литература

1. Альмагарбех, Ф. М. Виды молоткообразной деформации пальцев стопы / Ф. М. Альмагарбех, Е. Р. Михнович // Современные технологии в медицинском образовании [Электронный ресурс]: материалы международной научно-практической конференции, посвященной 100-летию Белорус. гос. мед. ун-та, Республика Беларусь, г. Минск, 1–5 ноября 2021 г. / под ред. С. П. Рубниковича, В. А. Филонюка. – Минск: БГМУ, 2021. – С. 89–91. – 1 электрон. опт. диск (CD-ROM).

2. Бобров, Д. С. Перегрузочная метатарзалгия: патогенез, биомеханика и хирургическое лечение (аналитический обзор литературы) / Д. С. Бобров, Л. Ю. Слияков, Н. В. Ригин // Вестник РАМН. – 2017. – Т. 72, № 1. – С. 53–58.

3. Загородний, Н. В. Иллюстрированное руководство по хирургии переднего отдела стопы / Н. В. Загородний, А. А. Карданов, Л. Г. Макинян. – М.: РУДН, 2012. – 110 с.

4. Карданов, А. А. Хирургия переднего отдела стопы в схемах и рисунках / А. А. Карданов. – М.: Издательский Дом «МЕДПРАКТИКА-М», 2012. – 144 с.

References

1. Al'magarbeh, F. M. Vidy molotkoobraznoj deformacii pal'cev stopy / F. M. Al'magarbeh, E. R. Mihnovich // Sovremennye tehnologii v medicinskom obrazovanii [Jelektronnyj resurs]: materialy mezhdunarodnoj nauchno-prakticheskoj konferencii, posvjashhennoj 100-letiju Belorus. gos. med. un-ta, Respublika Belarus', g. Minsk, 1–5 nojabrja 2021 g. / pod red. S. P. Rubnikovicha, V. A. Filonjuka. – Minsk: BGMU, 2021. – S. 89–91. – 1 jelektron. opt. disk (CD-ROM).

2. Bobrov, D. S. Peregruzochnaja metatarzalgija: patogeneze, biomehanika i hirurgicheskoe lechenie (analiticheskij obzor literatury) / D. S. Bobrov, L. Ju. Slinjakov, N. V. Rigin // Vestnik RAMN. – 2017. – T. 72, № 1. – S. 53–58.

3. Zagorodnij, N. V. Illjustrirovannoe rukovodstvo po hirurgii perednego otdela stopy / N. V. Zagorodnij, A. A. Kardanov, L. G. Makinjan. – M.: RUDN, 2012. – 110 s.

4. Kardanov, A. A. Hirurgija perednego otdela stopy v shemah i risunkah / A. A. Kardanov. – M.: Izdatel'skij Dom «MEDPRAKTIKA-M», 2012. – 144 s.

5. Прозоровский, Д. В. Дифференцированный подход к лечению молоткообразных деформаций пальцев стопы у взрослых / Д. В. Прозоровский, К. К. Романенко, Д. В. Ершов // Травма. – 2014. – Том 15, № 2. – С. 125–129.

6. Савинцев, А. М. Реконструктивно-пластическая хирургия поперечного плоскостопия / А. М. Савинцев. – СПб.: ООО «Издательство ФОЛИАНТ», 2006. – 200 с.

7. Coughlin, M. J. Lesser toe abnormalities / M. J. Coughlin // Operative Orthopaedics; ed. M. Chapman. – Philadelphia, Pa: JB Lippincott, 1988. – P. 1765–1776.

8. Kitaoka, H. B. Clinical rating systems for the ankle-hindfoot, midfoot, hallux, and lesser toes / H. B. Kitaoka, I. J. Alexander, R. S. Adelaar [et al.] // Foot Ankle Int. – 1994. – Vol. 15, № 7. – P. 349–353.

9. Thomas, J. L. Diagnosis and Treatment of Forefoot Disorders. Section 1: Digital Deformities. Clinical Practice Guideline Forefoot Disorders Panel / J. L. Thomas, E. L. Blitch, D. M. Chaney [et al.] // J. Foot Ankle Surg. – 2009. – Vol. 48, № 2. – P. 418.e1–418.e9.

5. Prozorovskij, D. V. Differencirovannyj podhod k lecheniju molokoobraznyh deformacij pal'cev stopy u vzroslyh / D. V. Prozorovskij, K. K. Romanenko, D. V. Ershov // Travma. – 2014. – Tom 15, № 2. – S. 125–129.

6. Savincev, A. M. Rekonstruktivno-plasticheskaja hirurgija poperechnogo ploskostopija / A. M. Savincev. – SPb.: ООО «Izdatel'stvo FOLIANT», 2006. – 200 s.

7. Coughlin, M. J. Lesser toe abnormalities / M. J. Coughlin // Operative Orthopaedics; ed. M. Chapman. – Philadelphia, Pa: JB Lippincott, 1988. – P. 1765–1776.

8. Kitaoka, H. B. Clinical rating systems for the ankle-hindfoot, midfoot, hallux, and lesser toes / H. B. Kitaoka, I. J. Alexander, R. S. Adelaar [et al.] // Foot Ankle Int. – 1994. – Vol. 15, № 7. – R. 349–353.

9. Thomas, J. L. Diagnosis and Treatment of Forefoot Disorders. Section 1: Digital Deformities. Clinical Practice Guideline Forefoot Disorders Panel / J. L. Thomas, E. L. Blitch, D. M. Chaney [et al.] // J. Foot Ankle Surg. – 2009. – Vol. 48, № 2. – P. 418.e1–418.e9.

Поступила 29.04.2022